

# Monostotska fibrozna displazija kostiju lica

## Monostotic Fibrous Dysplasia of the Facial Bones

Marijo Bagatin  
Spomenka Manojlović\*  
Ivan Zajc  
Vesna Čaćinović-Matić\*

Klinika za kirurgiju lica,  
čeljusti i usta  
Medicinskog i Stomatološkog  
fakulteta, Zagreb  
\* Zavod za opću i patološku  
anatomiju Medicinskog  
fakulteta, Zagreb

### Sažetak

*Fibrozna displazija rijetka je bolest u kojoj fibrozno tkivo postupno zamjenjuje normalnu kost. Bolest je nepoznate etiologije i javlja se u tri oblika: kao monostotska, polistotska i Albrightov sindrom. Prikaz 11 bolesnika s monostotskom fibroznom displazijom (MFD) kostiju lica pokazuje češću zahvaćenost maksile (7) od mandibule (3) i gotovo podjednaku zastupljenost bolesti među spolovima (6 žena i 5 muškaraca). Naši bolesnici potvrđuju da se bolest javlja u svakoj dobi, najčešće ispod 20. godine. Rijetko je oteklina zahvaćene kosti praćena funkcionalnim poremećajima. Liječenje bolesti je kirurško, a kirurški pristup ovisi o veličini, ograničenosti i konzistenciji lezije i o godinama bolesnika. Premda monostotska fibrozna displazija rijetko maligno alterira, u jedne naše bolesnice nađena je maligna transformacija bolesti.*

*Ključne riječi: fibrozna displazija, monostotska, čeljusti, kosti lica*

Acta Stomatol. Croat.  
1993; 27:51-57

PREGLEDNI RAD

Primljeno: 28. siječnja 1993.

### Uvod

Fibrozna displazija je benigno progresivno patološko stanje kosti nepoznate etiologije, u kojem se fibrozno tkivo postepeno širi i zamjenjuje normalnu kost (1, 2). Koštane promjene obično napreduju do prestanka rasta, ali su opisani slučajevi gdje se tvorba povećavala i kasnije (3).

Bolest se javlja u tri oblika: najčešće zahvaća jednu kost i naziva se *monostotska fibrozna displazija* (MFD), rjeđa je *polistotska fibrozna displazija* (PFD), kada je zahvaćeno više kostiju. Kada se uz zahvaćenost kosti nađe pigmentacija kože i endokrini poremećaji, govori se o *Albrightovu sindromu* (AS). Monostotska fibrozna

displazija (MFD) u 25% slučajeva zahvaća kosti glave (4), gdje najčešće obolijeva maksila, a zatim mandibula (5, 6, 7, 8, 9, 10, 11).

Makroskopska i mikroskopska slika varira od slučaja do slučaja ovisno o stupnju zrelosti patološkog procesa (8), što je razlog različitih imena vezanih uz tu bolest. Dok je nije Lichtenstein (1938.) nazvao fibrozna displazija, upotrebljavani su različiti nazivi, kao osteitis fibrosa cystica, osteodystrophia fibrosa, osteogeni ili osificirajući fibrom, osteofibroma, fibrozni osteom (4, 8, 10, 12, 13).

Kako se radi o relativno rijetkoj bolesti, u radu smo nastojali uz pregled literature prikazati osobitosti njezine kliničke slike.

## Bolesnici

Na Klinici za kirurgiju lica, čeljusti i usta u Zagrebu od 1961. do 1992. godine liječeno je 11 bolesnika s monostotičnom fibroznom displazijom (MFD). Svi bolesnici, uz odgovarajuću kliničku sliku, imali su i histološku potvrdu bolesti.

## Rezultati

Od 11 bolesnika s monostotičkom fibroznom displazijom 6 je žena i 5 muškaraca. Najčešće, u 7 bolesnika, displazija je nađena u maksili (7), mandibula je zahvaćena u 3 bolesnika, a orbita s etmoidnom i sfenoidnom kosti u jednog ispitanika (tablica 1). Bolest uglavnom zahvaća jednu stranu, podjednako u naših ispitanika desnu i lijevu i samo u jednog bolesnika fibroznom displazijom zahvaćene su obje strane donje čeljusti. Dob bolesnika kretala se od 1 do 55 godina, s prosječnom dobi života 20,1 godina, tako da je većina bolesnika prilikom dijagnoze bole-

sti bila mlađa od 20, a najviše je bolesnika bilo između 9 i 13 godina. Kod naših ispitanika bolest se uglavnom manifestira bezbolnom oteklinom, rjeđe displaziju kosti prati bol, a u jednog bolesnika prisutna je sekrecija iz lezije. Modeliranje i odstranjenje kosti, uz kiretažu, najčešći su načini liječenja naših bolesnika.

## Rasprava

Od svih oblika fibrozne displazije najčešća je monostotska fibrozna displazija (MFD), koja se nađe u 75–80% svih bolesnika s tom bolešću (14). Monostotska fibrozna displazija (MFD) najčešće zahvaća femur, tibiju i rebro (10). Različiti su podaci o pojavi bolesti na lubanji i kostima lica. Tako Schlumberger (1946.) (cit. 15) nalazi zahvaćenost tih struktura u 13,5% bolesnika, Pouwels i Cremers (1) navode 10%, a Barnes i sur. (4) u 20 do 25% bolesnika nalaze leziju kostiju lica i lubanje. Prema Barnesu i sur. (4) češće je zahvaćena maksila od mandi-

Tablica 1. Monostotska fibrozna displazija kostiju lica

Table 1. Monostotic fibrous dysplasia of the facial bones

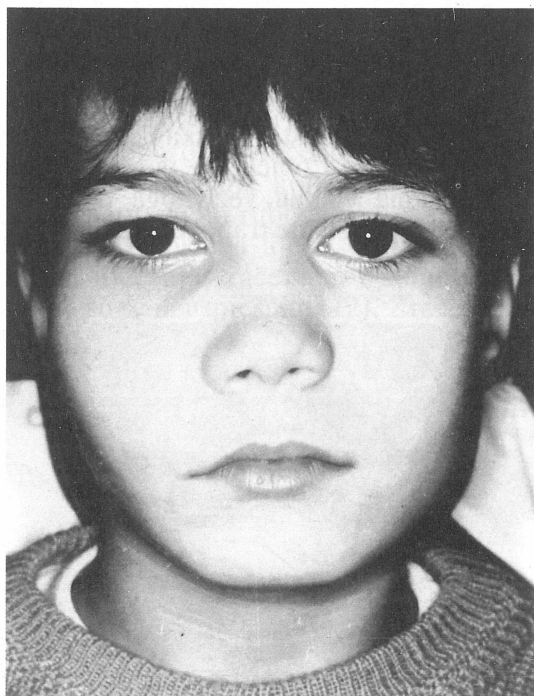Broj	Bolesnici	Dob	Spol	Lokalizacija	Klinička slika	Operacija
1.	V.M.	19	Ž	maksila tuber. lij.	bolovi i oteklina	modelacija
2.	A.D.	31	Ž	maksila lijevo	oteklina i sekrecija	subtotalna maksilektomija
3.	I.Ž.	29	M	mandibula korpus lij.	bezbolna oteklina	resekcija i modelacija
4.	R.D.	1	Ž	mandibula uzl. krak lijevo	bezbolna oteklina	odstranjenje lijevog ramusa
5.	U.R.	34	Ž	maksila desno	oteklina nepca	maksilektomija
6.	Č.B.	11	Ž	maksila desno	bezbolna oteklina	modelacija
7.	B.T.	13	M	maksila desno	bezbolna oteklina	kiretaža
8.	L.T.	30	Ž	maksila tuber. desno	bolovi i oteklina vestibuluma	modelacija
9.	A.B.	55	M	maksila lijevo	bezbolna oteklina	biopsija
10.	B.K.	7	M	mandibula obostrano	bezbolna oteklina	modelacija
11.	A.P.	11	M	desna orbita, etmoidna i sfenoidna kost	oteklina i egzoftalmus	

bule, što nalazimo i kod naših bolesnika, dok Ramsey i sur. (7) češće nalaze bolest u mandibuli. Različita je distribucija fibrozne displazije u donjoj čeljusti, te se lezija najčešće nađe u području prekutnjaka i kutnjaka, odnosno u regiji od mentalnog otvora do angulusa (5) ili na angulusu (16). Kod gornje čeljusti Barnes i sur. (4) navode da najčešće obolijeva područje prvog kutnjaka, dok je prema Obisesanu i sur. (13) fibrozna displazija češća u prednjem dijelu gornje čeljusti. Multiple su lezije, koje zahvaćaju obje čeljusti, rijetkost (2).

Monostotska fibrozna displazija (MFD) ili je podjednako zastupljena u oba spola (4,9,16) ili je češća u žena (4,7,8,10). Gotovo podjednaku zastupljenost lezije u oba spola nalazimo i kod naših ispitanika. Bolest se nađe u svakoj životnoj dobi, no osobe s fibroznom displazijom obično su u vrijeme dijagnosticiranja mlađe od 30 godina, s time da je monostotska displazija češća u drugom i trećem desetljeću, a polistotska displazija i Albrightov sindrom u prvom (5, 8, 9, 14).

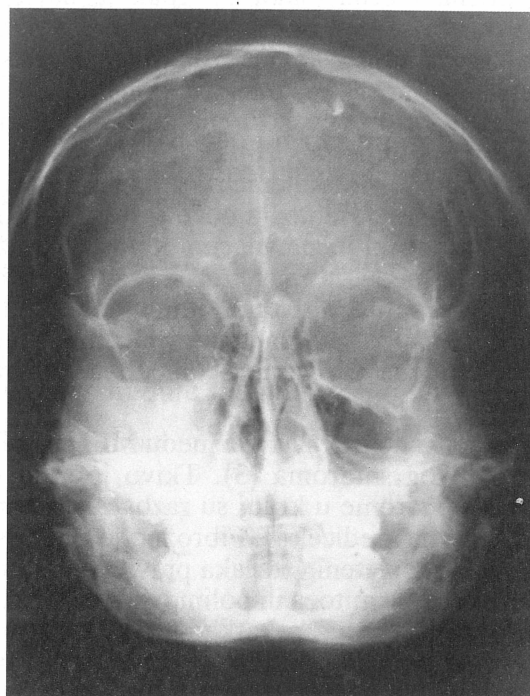Simptomi bolesti očituju se u bezbolnoj, nepomičnoj oteklini, često udruženoj s funkcionalnim poremećajima. Oteklina kosti s posljedničnom asimetrijom lica nije rijetkost (slika 1). U mandibuli oteklina najprije zahvaća bukalnu stranu, a kako bolest napreduje, širi se i na lingvalnu stijenku (Shafer i sur. 1963. /cit. 17/). Katkad zubi u djece ne niču, može doći do razmicanja zubiju i malokluzije (18). Oteklinom pomaknuta sluznica može se pri jelu traumatizirati, nastaju ulceracije koje često ne krvare (19). Ovisno o zahvaćenosti pojedinih struktura prisutne su i glavobolje, parestezije, poremećaji vida, proptoza, orbitalna distopija, opstrukcija nosa, oštećenje sluha, stenoza zvukovoda i konvulzije (1, 2, 10, 11, 19). Fibrozna displazija kostiju glave rijetko je uzrok spontanim prijelomima. Laboratorijski nalazi pokazuju normalne vrijednosti kalcija i fosfora, dok su vrijednosti alkalne fosfataze ili normalne (7, 15) ili povišene (12, 16, 20).

Ta zamjena normalne koštane arhitekture fibroznim i osteoidnim tkivom nepoznate je etiologije (1, 4, 11). Na nastanak fibrozne displazije



Slika 1. Asimetrija lica uzrokovana fibroznom displazijom desne gornje čeljusti

Figure 1. Fibrous dysplasia of the maxilla. Note the facial asymmetry



Slika 2. Ekspanzija kosti i homogena difuzna zahvaćenost desne maksile prouzročena fibroznom displazijom

Figure 2. The bony expansion and homogenous diffuse density of lesion in the right maxilla

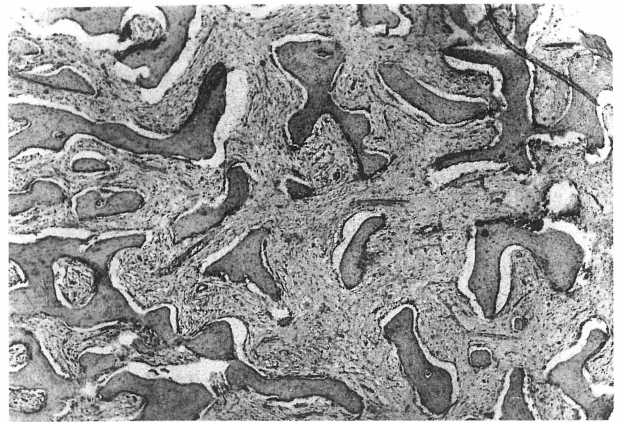
ne utječe obiteljska, nasljedna ili kongenitalna i infektivna osnova (8, 17). Dok je Waldron (21) i Thoma i Goldman (22) smatraju tumorom, Lichtenstein i Jaffe (1942.) i Tiecke (1955.) vjeruju da je fibrozna displazija malformirani hamartomski rast kosti, prouzročen aberantnom aktivnošću u koštano formirajućem mezenhimalnom tkivu (11). I Batsakis (23) pod fibroznom displazijom podrazumijeva abnormalni tkivni razvoj ili hamartom. Kao uzrok bolesti navodi se kompleksni endokrini poremećaj s lokalnom tkivnom osjetljivošću (Stemberg i Joseph 1942.) (cit. 17) ili se pretpostavlja da je bolest posljedica nespecifične reakcije kosti na traumu (24, 25, 26), u što ne vjeruju Heidsieck (27) i Obwegeser i sur. (15).

Rentgenološki je izgled fibrozne displazije varijabilan i ovisan o iznosu depozicije fibroznog tkiva i njegovoj distribuciji (11). Prozirnost lezije određuje odnos fibrozne i mineralizirane komponente. Unilokularna ili multilokularna prozirnost u čeljustima kod pretežito fibrozne lezije može oponašati odontogene ciste ili tumore poput ameloblastoma, a ako su dominantne koštane komponente, prisutna je gusta sklerotična tvorba (slika 2). Ipak je najčešća podjednaka zastupljenost obaju elemenata, što daje izgled mutnog stakla (ground-glass), za koji su više zaslužne koštane komponente (9,17). Rijetka je resorpcija korijena zuba, divergirajuće korijena ili pomak zuba (9, 17).

Općenito su više kalcificirane lezije u starijih osoba i u onih gdje lezija duže traje (28, 29).

Makroskopski je zahvaćeno tkivo obično žuto, sivo ili smeđe, hrapave rezne površine. Normalna kost može biti zamijenjena žutobijelim homogenim područjima s mjestimičnim središnjim cističnim žarištima – obično u polistotskom obliku bolesti (4, 15).

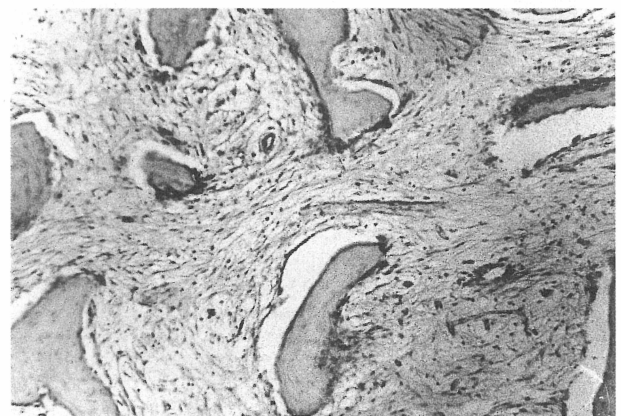
Histološki nema razlike između MFD i PFD i Albrightovog sindroma (3). Tkivo je građeno od vezivne strome u kojoj su razbacane nepravilne koštane gredice (4). Fibrozno je tkivo građeno od isprepletenih tračaka pravilnih vretenastih stanica bez mitozu ili polimorfizma. Katkad je stroma celularna, a katkad zrela, kolagena. Obično je dobro vaskularizirana. Koštane trabekule razbacane u vezivnom tkivu različitih su oblika i veličine, često u obliku slova »c« ili »o«, te raznih drugih oblika, zbog čega se često nazivaju »Chinese characters« (slika 3). Građene su od nezrele novostvorene kosti s krupnim osteocitima u lakunama. U tipičnoj slici fibrozne dis-



Slika 3. Fibrozna displazija mandibule. Celularna dobro vaskularizirana vezivna stroma okružuje nepravilne koštane gredice bez osteoplastne aktivnosti (HE, 20x)

Figure 3. Fibrous dysplasia of the mandible. Cellular well-vascularized fibrous stroma surrounds irregularly shaped trabeculae without osteoblastic activity (HE, 20x)

plazije lamelarne koštane formacije se potpuno gube (28, 30). Koštane gredice obično nisu omeđene osteoplastima, premda se katkad i oni mogu naći, obično na rubu lezije koja brže napreduje. Osteoklasti i upalne stanice su rijetki. Katkad se, posebno u fibroznoj displaziji čeljusti, mogu naći mjesta reakcije stranog tijela ili stanice tipa osteoklasta. Hrskavica se nađe u 10–15% slučajeva i obično se vidi uz prijelom (31). Kolagena vlakna vezivnoga tkiva često prožimaju i displastične trabekule (slika 4). Me-



Slika 4. Vezivna vlakna prožimaju pojedine koštane trabekule (HE, 50x)

Figure 4. Collagen fibers penetrate bone trabeculae

đu koštanim se trabekulama nalaze mjestimice i nepravilne kalcificirane strukture, koje mogu dominirati posebice u čeljusnim lezijama. Obwegeser i sur. (15) smatraju da se u tim lezijama uvijek moraju naći neki djelići osteoida te stvaranje kosti.

Maligna transformacija fibrozne displazije je rijetka, nađena je u samo 30 bolesnika, što čini 0,4% svih slučajeva i češća je u polistotičnoj nego monostotičnoj fibroznoj displaziji (32). 50% sarkoma koji se javljaju kod monostotične fibrozne displazije nastaje u lubanji i kostima lica, maksili i mandibuli (32). Schwartz i Alpert (32) nalaze da razdoblje od pojave bolesti do maligne transformacije varira između 2 i 30 godina s prosjekom 13,5 godina. Tumor uglavnom nastaje u kosti zahvaćenoj fibroznom promjenama, a ne u normalnoj kosti. Kod naše ispitanice maligna transformacija bolesti javlja se 4 mjeseca nakon operacije, u drugoj godini od pojave simptoma.

Diferencijalnodijagnostički u obzir dolazi osificirajući fibrom, ciste, cementomi, Pagetova bolest, kerubizam, hiperparatireoidizam, sklerozirajući osteomijelitis i osteogeni sarkom (11). Klinički nalaz, rutinske rtg. snimke, kompjutorizirana tomografija (CT), laboratorijski i histološki nalazi važni su za ispravnu dijagnozu. Eversole i sur. (14, 33) objašnjavaju razliku između fibrozne displazije i osificirajućeg fibroma nalazeći na rentgenskim snimkama osificirajući fibrom kao dobro ograničenu tvorbu, za razliku od fibrozne displazije koja je povećavajuća i difuzna, nepravilnih rubova (34).

Fibrozna displazija liječi se kirurški. Raniji pokušaji liječenja zračenjem i kemoterapijom pokazali su se neuspješnim (12). Zračenje treba izbjeći zbog moguće indukcije sarkoma (29, 35). Kirurški pristup ovisi o veličini, ograničenosti i konzistenciji lezije kao i o godinama bo-

lesnika. Lezija traži kirurški tretman i u slučaju znatnije progresije deformiteta, bola, interferencije s funkcijom, sarkomatozne degeneracije ili u liječenju patološkog prijeloma (4). Male i oštro ograničene lezije odstrane se u cijelosti, u liječenju se može primijeniti kiretaža s ispunjenjem defekta autotransplantatom kosti ili se kost remodelira radi boljeg estetskog i funkcionalnog rezultata. Obwegeser i sur. (15), Dahlberg i sur. (8) i Barnes i sur. (4) zalažu se za pošteđan zahvat koji treba odgoditi koliko je to moguće, čak i do poslije puberteta. Obrnuto, Chen i Noordhoff (2) su za što raniji tretman. Oni klasificiraju kraniofacijalne kosti u četiri regije. Radikalnu eksciziju i rekonstrukciju preporučuju u frontalnoj i orbitalnoj regiji, nosnim kostima, etmoidu, zigomatičnoj kosti te gornjem dijelu maksile. Operaciju ne preporučuju u parijetalnoj, okcipitalnoj i temporalnoj kosti; na kranijalnoj bazi, mastoidu, pterigoidu i sfenoidu kirurški interveniraju samo u slučaju simptoma, a u području zuba gornje i donje čeljusti preporučuju konzervativni tretman. Recidivi nakon kiretaže nisu rijetki, javljaju se u 20–30% slučajeva u toku 2–3 godine od početka liječenja (5, 8, 15) i liječe se slično primarnoj bolesti. Chen i Noordhoff (2) ne nalaze znakove fibrozne displazije u transplantatu kosti kojim je rekonstruiran defekt nakon odstranjenja fibrozne displazije.

To pokazuje da bolesnike s fibroznom displazijom treba redovito klinički i radiološki kontrolirati zbog promjena rasta i histološke slike (36). Posebice treba tražiti znakove sarkomatozne alteracije u rizičnim zračenim lezijama (11). U praćenju bolesti od koristi je i kompjutorizirana tomografija koja osigurava ne samo precizne podatke o proširenosti fibrozne displazije, nego i određuje kada kirurški intervenirati (1, 2, 37).

## MONOSTOTIC FIBROUS DYSPLASIA OF THE FACIAL BONES

Adresa za korespondenciju:  
Address for correspondence:

### Summary

*Fibrous dysplasia is a rare condition in which a normal medullary bone is replaced by fibro-osseous tissue. The disorder is of unknown etiology and three forms of the disease have been recognized: monostotic fibrous dysplasia (MFD), polystotic fibrous dysplasia (PFD) and Albright's syndrome (AS). A survey of 11 cases with monostotic fibrous dysplasia (MFD) of facial bones showed the maxilla to be more frequently affected (7) than the mandible (3), the sex ratio being approximately 1:1. Our patients confirmed that the disease to be encountered in all age groups, most often under the age of 20. The swelling associated with functional disturbances is rare. The treatment of monostotic fibrous dysplasia is surgical and the procedure depends on the extent of the lesion, limitation, consistency and age of the patient.*

Key words: *fibrous dysplasia, monostotic, jaws, facial bones*

Dr. Marijo Bagatin  
Klinika za kirurgiju lica,  
čeljusti i usta  
Klinički bolnički centar  
Zagreb, Šalata 6

### Literatura

- POUWELS A B, CREMERS C W. Fibrous dysplasia of the temporal bones. *J Laryngol Otol* 1978; 102:171-172.
- CHEN J R, NOORDHOFF M S. Treatment of craniomaxillofacial fibrous dysplasia: how early and how extensive? *Plast Reconstr Surg* 1991; 87:799-800.
- KILLEY H C, SEWARD G R, KAY L W. Outline of oral surgery. Ed 1., Bristol: John Wright & Sons, 1971; 176-181.
- BARNES L, VERBIN R S, GOODMAN M A, PEEL R L, APPEL B N. Diseases of the bones and joints. U: Barnes L, ed., Surgical pathology of the head and neck. Vol I, New York, Basel: Marcel Dekker Inc., 1985; 920-1016.
- ZIMMERMAN D C, DAHLIN D C, STAFNE E C. Fibrous dysplasia of the maxilla and mandible. *Oral Surg* 1958; 11:55-68.
- HOUSTAN W O: Fibrous dysplasia of the maxilla and mandible. *J Oral Surg* 1965; 25:17-39.
- RAMSEY H E, STRONG E W, FRAZELL E L. Fibrous dysplasia of craniofacial bone. *Am J Surg* 1968; 116:542-547.
- DAHLGREN S E, LIND P O, LINDBOM A, MARTENSSON G. Fibrous dysplasia of jaw bones. A clinical, roentgenographic and histologic study. *Acta Otolaryngol* 1969; 68:257-270.
- WALDRON C A, GIASANTI J S. Benign fibro-osseous lesions of the jaws: A clinical-radiologic-histologic review of sixty-five cases. Part I. Fibrous dysplasia of the jaws. *Oral Surg* 1973; 35:340-350.
- FU Y S, PERZIN K H. Non-epithelial tumors of the nasal cavity, paranasal sinuses and nasopharynx: A clinicopathologic study II: Osseous and fibro-osseous lesions, including osteoma, fibrous dysplasia, ossifying fibroma, osteoblastoma, giant cell tumor and osteosarcoma. *Cancer* 1974; 33:1289-1305.
- EIDEEB M, WAITE D E, JASPERS M T. Fibrous dysplasia off the jaws. Report of five cases. *Oral Surg* 1979; 47:312-318.
- WILLIAMS D M, THOMAS R S A. Fibrous dysplasia. *J Laryngol Otol* 1975; 89:359-374.
- OBISESAN A A, LAGUNDOYE S B, DARAMOLA J O, AJAGBE H H, OLUWASANMI J O: The radiologic features of the fibrous dysplasia of the craniofacial bones. *Oral Surg* 1977; 44:949-959.
- EVERSOLE L R, SABERS W R, ROVIN S: Fibrous dysplasia: A nasologic problem in the diagnosis of fibro-osseous lesions of the jaws. *J Oral Pathol* 1972; 1:180-220.
- OBWEGESER H L, FREIHOFFER H P M, HOREJS J: Variation of fibrous dysplasia in the jaws. *J. Max. Fac. Surg.* 1973; 1:161-171.
- TIECKE R. Textbook of Oral pathology, New York: McGrawHill Book Co., 1965; 545-551.
- SHOFIELD I D F. An aggressive fibrous dysplasia. *Oral Surg* 1974; 38:29-35.
- SHERMAN R S, GLAUSER O J. Radiological identification of fibrous dysplasia of the jaws. *Radiology* 1958; 71:553-558.
- FIRAT D, STUTZMAN L. Fibrous dysplasia of the bone. Review of twenty four cases. *Am J Med* 1968; 44:421-429.

20. TOPEZIAN R E, GOSTICHE E. Familiar fibrous dysplasia of the jaws (Cherubismus). Report of case. *J Oral Surg* 1965; 23:559.
21. WALDRON C A. Fibro-osseous lesion of the jaws - *J Oral Maxillofac Surg* 1985; 43:249-253.
22. THOMA K H, GOLDMAN H M. Oral pathology. St Louis: The C. V. Mosby Co, 1960; 748-761.
23. BATSAKIS J G. Tumors of the head and neck. Baltimore, London: Williams and Wilkins, 1979; 400-402.
24. FITZPATRICK B N. Fibrosesep dysplasia and infection of the mandible. *Oral Surg* 1966; 22:209-216.
25. MARLOW C D, WAITE E. Fibrosesous dysplasia of the jaws: report of case. *J Oral Surg* 1965; 23:632-635.
26. KHASHAB M M, ABAZA N A, FAHIM S M. Monostotic fibrous dysplasia of the maxilla. *J Oral Surg* 1966; 24:158-161.
27. HEIDSIECK C. Die Bedeutung der Uchlingschen Erkrankung für den Gesichtsschaden. *Fortschr Kiefer- u Gesichtschir* 1958; 4:352-363.
28. GORLIN R J, GOLDMAN H M. Thoma's oral pathology, ed. 6, St Louis: CV Mosby Co., 1970; 541-543.
29. STAFNE E C, GIBILSCO J A. Oral roentgenographic diagnosis. 4., Philadelphia: W. B. Saunders Co., 1975; 222-229.
30. REED R J. Fibrous dysplasia of bone. *Archives of Pathology* 1963; 75:480-495.
31. HARRIS W H, DUDLEY H R, BARRY R J. The natural history of fibrous dysplasia: An orthopedic, pathologic and roentgenographic study. *J Bone Joint Surg* 1962; 44A:207-233.
32. SCHWARTZ D T, ALPERT M. Malignant transformation in fibrous dysplasia. *Am J Med Science* 1964; 247:1-20.
33. EVERSOLE L R, LEIDER A S, NELSON K. Ossifying fibroma: A clinico-pathologic study of sixty-four cases. *Oral Surg* 1985; 60:505-511.
34. BOYSEN M E, OLIVING J H, VANTE K, KOP-PANG H S. Fibro-osseous lesions of the cranio-facial bones. *J Laryngol Otol* 1979; 93:793-807.
35. TANNER H C, DAHLIN D C, CHILDS D S. Sarcoma complicating fibrous dysplasia; probable role of irradiation therapy. *Oral Surg* 1961; 14:837-846.
36. PREIN J, REMAGEN W, SPISSL B, UEHLINGER E. Atlas of tumors of the facial skeleton. Berlin-Heidelberg, New York, Tokyo: Springer Verlag, 1986; 128-129.
37. LAMBERT P R, BRACKMANN D E. Fibrous dysplasia of the temporal bone: the use of the computerized tomography. *Otorhinol, Head and Neck Surg* 1984; 92:461-467.