

Radiološke manifestacije mišićno-koštanih komplikacija u bolesnika zaraženih HIV-om

Klaudija VIŠKOVIC¹, dr. sc., dr. med.,
specijalist radiologije-subspecijalist
ultrazvuka, viši znanstveni suradnik
Ivana ŽUPETIĆ², dr. med.,
specijalist radiologije
Matej MUSTAPIĆ², dr. med.,
specijalist radiologije
Dina MIKLIĆ², mr. sc., dr. med.,
specijalist radiologije
Zoran BRNIĆ³, prof. dr. sc., dr. med.,
specijalist radiologije-subspecijalist
ultrazvuka
Petra MARGETIĆ², dr. sc., dr. med.,
specijalist radiologije
Josip BEGOVAC¹ prof. dr. sc., dr. med.,
specijalist infektologije

¹Klinika za infektivne bolesti "Dr. Fran Mihaljević", Zagreb

²Klinički bolnički centar "Sestre milosrdnice", Zagreb

³Klinička bolnica "Merkur", Zagreb

Ključne riječi

HIV infekcija
radiološki nalazi
mišićno-koštani sustav
komputorizirana tomografija
magnetna rezonancija

Key words

HIV-infection
imaging findings
musculo-skeletal system
computerized tomography
magnetic resonance imaging

Primljeno: 2012-01-30

Received: 2012-01-30

Prihvaćeno: 2012-03-07

Accepted: 2012-03-07

Pregledni rad

Bolesnici s infekcijom virusom humane imunodeficijencije (HIV) podložni su različitim komplikacijama koje mogu zahvatiti mišićno-koštani sustav. Infekcija (celulitis, nekrotizirajući fascitis, piomiozitis, osteomijelitis, septički artritis) predstavljaju najčešće komplikacije. Upalna stanja mogu biti uzrokovana samom HIV-infekcijom, ali i potaknuta prilagodbom imunološkog sustava. Mišićni simptomi mogu nastati zbog rhabdomyolize, miozitisa ili nuspojava anti-retrovirusnog liječenja (ARL). Non-Hodgkinov limfom i Kaposiev sarkom su dvije najčešće neoplazme u ovoj populaciji bolesnika. Starenjem osoba zaraženih HIV-om zapaža se osteopenija, osteoporozna i patološki prijelomi, češće nego u HIV-negativnih osoba. Posebno važan je sindrom osteonekroze koja se rijetko pojavljuje i čiji uzrok nije posve spoznat. Radiologija ima značajnu ulogu u ranoj dijagnostici i planiranju terapijskog postupka. Važno je da radiolog bude upoznat s različitim oblicima mišićno-koštanih oboljenja u bolesnika s HIV-infekcijom tako da može postaviti odgovarajuću diferencijalnu dijagnozu.

Radiological manifestations of musculo-skeletal complications in HIV-infected patients

Review article

Patients with human immunodeficiency virus (HIV) infection are susceptible to a variety of complications that can affect musculoskeletal system. Infection (cellulitis, necrotizing fasciitis, pyomyositis, osteomyelitis, septic arthritis) is the most common complication. Inflammatory conditions are either caused by the HIV infection itself or triggered by adaptive changes in the immune system. Muscular symptoms may result from rhabdomyolysis, myositis or from side-effects of highly active anti-retroviral therapy (HAART). Non-Hodgkin lymphoma and Kaposi sarcoma are two most common neoplasms in this patient population. During the aging process of HIV-infected patients osteopenia, osteoporosis and pathologic fractures are observed, more frequently than in non-HIV infected patients. Radiology plays an important role in the early diagnosis and treatment planning. Especially important is the syndrome of osteonecrosis that is not very frequent and whose cause is not well known yet. It is important for the radiologist to be familiar with the different types of musculoskeletal diseases in HIV-infected patients so that an appropriate differential diagnosis can be established.

Uvod

Mišićno-koštane komplikacije HIV-infekcije rjeđe su opisane u literaturi od komplikacija središnjeg živčanog

sustava, abdominalnih i torakalnih organa. Mehanizmi koji dovode do ovih komplikacija su složeni i nisu sasvim istraženi. Obuhvaćaju više čimbenika: djelovanje samog virusa, složene imunološke i genetske interakcije te nus-

Tablica 1. Češće mišićno-koštane komplikacije zaraze HIV-om**Table 1.** More common musculoskeletal complications of HIV infection

Infekcije/Infections	Maligne bolesti / Malignant diseases
Celulitis/Cellulitis Nekrotizirajući fasciitis/Necrotizing fasciitis Apscesi/Abscesses Pimiozitis/Pyomyositis Osteomijelitis/Osteomyelitis Septički artritis/Septic arthritis	Kaposijev sarkom/Kaposi's sarcoma Non-Hodgkinov limfom/Non-Hodgkin lymphoma
Neinfektivne upalne bolesti / Non-infectious inflammatory diseases <i>Primarne HIV-artropatije/Primary HIV arthropathies</i> Akutni simetrični poliartritis/Acute symmetric polyarthritis Artritis/Arthritis Sindrom bolnih zglobova/Joint pain syndrome <i>Reiterov sindrom/Reiter's syndrome</i> <i>Psorijatični artritis/Psoriatic arthritis</i> <i>Nediferencirane spondiloartropatije/Undifferentiated spondyloarthropathies</i> <i>Osteonekroza/Osteonecrosis</i> <i>Osteopenija/Osteopenia</i> <i>Osteoskleoza/Osteosclerosis</i>	

pojave antiretrovirusnih lijekova [1]. Kako osobe zaražene HIV-om sve dulje žive, mišićno-koštane komplikacije dobivaju dodatno značenje. U evaluaciji različitih mišićno-koštanih sindroma potrebno je istaći da se bilo koji sindrom koji se pojavljuje u HIV-negativnih osoba može pojaviti i u osoba zaraženih HIV-om. Međutim, zaraza HIV-om može promijeniti težinu bolesti ili njezinu prezentaciju. Osobito su značajne različite infekcije koje u osoba zaraženih HIV-om mogu početi postupno te je rano prepoznavanje značajno. Tipični oportunistički patogeni se u osoba zaraženih HIV-om pojavljuju kad je broj CD4+ limfocita manji od 200 u μ L. Općenito, dijagnostički postupci i metode su u osoba zaraženih HIV-om iste kao i u HIV-negativnih osoba. Međutim, u diferencijalnoj dijagnozi treba kod osoba zaraženih HIV-om posumnjati na nuspojave antiretrovirusnog liječenja. U ovom ćemo radu prikazati širok spektar mišićno-koštanih poremećaja i njihovih slikovnih karakteristika u bolesnika s HIV-infekcijom (Tablica 1).

Infektivne bolesti mišićno-koštanog sustava u bolesnika zaraženih HIV-om

Celulitis

Celulitis je najčešće uzrokovan bakterijskom infekcijom ili lokalnom traumom koja zahvaća kožu i potkožje. Dijagnoza celulitisa je uglavnom klinička, ali nam slikovne metode pomažu u diferenciranju površne od duboke infekcije. Dijagnostičke metode koje rabimo su ultrazvuk, kompjutorizirana tomografija (CT) i magnetna rezonancija (MR). Kod površnog celulitisa na MR-u, kao najos-

jetljivijoj metodi, uočavaju se: zadebljanje kože, septirane potkožnog masnog tkiva te zadebljanje prilježeće površne fascije s neoštro ograničenim hipointenznim arealima u T1 mjerenoj slici i umjerenom imbibicijom nakon primjene paramagnetskog kontrastnog sredstva [2]. Kad se abnormalnosti signala uočavaju u dubljim strukturama, može se postaviti dijagnoza fascitisa ili miozitisa sa ili bez nekroze [3]. Nesrazmjerno zahvaćanje mišića bez pridruženog zahvaćanja potkožnog tkiva upućuje na infektivni miozitis [4].

Nekrotizirajući fascitis

Nekrotizirajući fascitis predstavlja rijetku, ali brzo progresivnu infekciju koja se ubraja u hitna kirurška stanja. Karakterizirana je opsežnom nekrozom površnih i dubokih fascija. Jedan od najvažnijih prediktora mortaliteta je kašnjenje u postavljanju dijagnoze. Slikovne karakteristike obuhvaćaju: zadebljanje fascije, kolekcije tekućine u dubokim fascijalnim ovojnicama i širenje u mišićna septa i mišiće. Nekroza mišića događa se kad je destruirana fascijalna ovojnica [2]. Na CT i MR snimkama nekrotizirajući fascitis se ne imbibira nakon primjene intraveneoznog kontrastnog sredstva.

Apscesi u mekim čestimama

Većina bakterijskih infekcija u mekim čestimama ostaje lokalizirana. Ovisno o imunološkom statusu bolesnika, infekcija se može proširiti i formirati apscesne šupljine. U tim slučajevima ultrazvuk (UZV) pokazuje ograničenu hipohogenu kolekciju. CT-om možemo vidjeti prstenasto rubno imbibiranu hipodenznu kolekciju, a MR pokazuje

hipointenznu kolekciju u T1 mjerenoj slici, hiperintenznu u T2 mjerenoj slici i perifernu rubnu imbibiciju pseudo-kapsule u T1 mjerenoj slici nakon primjene paramagnetnog kontrastnog sredstva. Opisane karakteristike služe za diferencijaciju apscesa od celulitisa ili fascitisa [5].

Piomiozitis

Piomiozitis je karakteriziran piogenom upalom mišića i jedna je od najčešćih mišićno-koštanih komplikacija HIV-infekcije. Povećana prevalencija u populaciji bolesnika s HIV-infekcijom uzrokovana je intravenoznom primjenom opojnih droga, rabdomiolozom i ponavljajućom traumom [6].

UZV-om možemo jasno diferencirati anehogene ili hipohogene areale tekućeg sadržaja unutar mišića. CT pokazuje areale mišićnog edema sa smanjenom atenuacijom te tekućim kolekcijama u mišiću. Primjenom i.v. kontrasta može se razlikovati nekrotična od nezahvaćene muskulature jer se područja nekroze ne imbibiraju. Područja apscesa prikazuju se, kao što je već opisano, kao dobro definirane kolekcije tekućine s rubno imbibiranom stijenkom [6].

MR je najosjetljivija metoda. Na T1 mjerenoj slici piomiozitis se prikazuje kao središnji areal niskog intenziteta signala u mišiću, u nekim slučajevima rubno okružen visokim intenzitetom signala koji predstavlja produkte krvi [5]. Područja visokog intenziteta signala u susjednoj muskulaturi mogu predstavljati flegmonozne kolekcije, edem ili hiperemiju. Mionekroza koja sadrži kolekcije plina udružena je s *Clostridium* infekcijom, a može se jasno vidjeti na CT-u i MR-u [5].

Osteomijelitis

Osteomijelitis je najčešća manifestacija mišićno-koštanih infekcija kod HIV-om zaraženih bolesnika [7]. Nastaje hematogenim širenjem uzročnika bolesti iz udaljenih žarišta infekcije, izravnim širenjem iz obližnjeg žarišta ili neposrednim unosom uzročnika bolesti izvana. Bakterije su najčešći uzročnici infekcije, ali za razliku od HIV-negativnih bolesnika veća je učestalost drugih patogena, posebice oportunističkih [8]. Najčešće zahvaćene kosti su tibija, femur, rebra te kralješci torakolumbalnog prijelaza [6].

Bakterijski osteomijelitis najčešće uzrokuje *Staphylococcus aureus*, prvenstveno kod intravenskih korisnika droga, dok su drugi također zastupljeni uzročnici *Streptococcus pyogenes*, *Haemophilus influenzae*, *Neisseria gonorrhoeae*, *Neisseria meningitidis*, *Salmonella* spp. te *Escherichia coli* [7, 9]. Radiografija ima nisku osjetljivost u dijagnostici osteomijelitisa s obzirom da se prve promjene na radiogramima detektiraju nakon dva tjedna od nastupa bolesti u vidu osteolize i periostalne reakcije [10]. CT ima veću osjetljivost od radiografije u detekciji koštane destrukcije i periostalne reakcije, uz bolji prikaz upal-

nih promjena u prilježećim mekim tkivima [11]. MR je metoda izbora koja ima osjetljivost 82 % – 100 % i specifičnost 53 % – 94 % u otkrivanju ranih promjena kod osteomijelitisa [1, 10]. T1 mjerene slike pokazuju nizak intenzitet signala zahvaćene kosti, dok na T2 mjerenim slikama i sekvencama osjetljivim na tekućinu prevladava povišen intenzitet signala. Postkontrastne slike omogućavaju bolju procjenu proširenosti infekcije u kosti i okolnim mekim tkivima, kao i prikaz nekrotičnih tkiva [1, 10].

Mikobakterijski osteomijelitis najčešće uzrokuje *Mycobacterium tuberculosis* uz veću zastupljenost atipičnih mikobakterija (*M. haemophilum*, *M. kansasii*, *M. avium-intracellulare*) u odnosu na druge populacije [12]. Najčešće sijelo bolesti je kralješnica, kao i kod HIV negativnih bolesnika [13]. Čest je konkomitantni mikobakterijski artritis. Radiološke karakteristike ovise o sijelu infekcije. Radiogrami kralješnice, ali i drugih kostiju pokazuju zadebljanja mekih tkiva, uz znakove koštane destrukcije, dok periostalna reakcija nije toliko izražena kod odraslih koliko u djece. Prikazuju se i kalcifikati u hladnim apscesima [14]. U slučajevima diseminirane infekcije mogu se vidjeti multiple ostolitičke lezije koje mogu imitirati metastaze ili multipli mijelom [15]. CT detaljnije prikazuje koštanu destrukciju i kalcifikate. Na trupovima kralješaka javljaju se erozivne promjene pokrovnih ploha uz destrukciju intervertebralnih diskova. Često je zahvaćeno više segmenata uz subligamentarno širenje infekcije, s formiranjem paravertebralnih i epiduralnih apscesa [16]. MR je metoda izbora u prikazu svih navedenih promjena, uključujući koštani edem koji se prikazuje kao područja visokog intenziteta signala na sekvencama osjetljivim na tekućinu, dok se apscesi prikazuju kao tekuće kolekcije visokog intenziteta signala na navedenim sekvencama, te niskog intenziteta signala na T1 mjerenim slikama, uz rubnu postkontrastnu opacifikaciju.

Candida albicans je najčešći uzročnik gljivičnog osteomijelitisa kod HIV-om zaraženih bolesnika, prvenstveno kod intravenskih korisnika droga. Radiogrami često pokazuju diseminirani oblik bolesti s multiplim osteolitičkim lezijama što može sličiti mikobakterijskom osteomijelitisu, metastazama ili multiplom mijelomu. Periostalna reakcija ne mora biti izražena [17]. Jedno od najčešćih sijela infekcije je kralješnica, gdje promjene mogu sličiti mikobakterijskom vertebralnom osteomijelitisu.

Bacilarna angiomatoza koju uzrokuju *Bartonella quintana* i *Bartonella henselae* je oblik osteomijelitisa koji se specifično javlja kod HIV-om zaraženih bolesnika [18 – 20]. Prezentira se proliferacijom krvnih žila s posljedičnim lezijama u koži i potkožju, uz osteolitičke koštane promjene koje ju razlikuju od Kaposijevog sarkoma. Radiografski ostolitičke lezije mogu varirati od dobro ograničenih žarišta do nejasno ograničenih lezija koje destruiraju kortikalis, difuzno infiltriraju medulu uz periostalnu reakciju. MR je nespecifična, pokazuje lezije niskog intenziteta signala na T1 i visokog na T2 mjerenim slikama [21].

Septički artritis

Infekcija zglobova najčešće nastaje hematogenim širenjem ili izravnim prijelazom iz susjednog mjesta infekcije u mekim čestimima ili kostima. Najčešće se infekcija viđa kod intravenoznih ovisnika o opijanima [1].

Bolesnici sa septičkim artritisom prezentiraju se vrućicom, bolovima, eritemom, mekotkivnim otokom i smanjenom pokretljivošću zahvaćenog zgloba [22]. Najčešći uzročnici su *Staphylococcus aureus*, *Neisseria gonorrhoeae*, *Candida albicans*, *Mycobacterium tuberculosis* [23].

Radiografija je slabije osjetljiva metoda kojom se promjene prikazu tek nakon sedam do deset dana od početka bolesti. Mogu se vidjeti koštane erozije, osteoporoza te proširenja intraartikularnog prostora [22].

MR je osjetljivija metoda u detekciji ranih promjena koja pokazuje edem koštane srži i mekih česti: hipointenzitet na T1 mjerenoj slici i hiperintenzitet na T2 mjerenoj slici i sekvenciji sa supresijom masti – STIR (*Short Tau Inversion Recovery*). Također su opisani septički burzitis prepatelarne burze, olekranona i subdeltoidne burze, koji se dijagnosticiraju ultrazvukom i MR-om [24].

Neinfektivne upalne bolesti mišićno-koštanog sustava u bolesnika zaraženih HIV-om

Oko 72 % HIV-om zaraženih bolesnika obolijeva od neinfektivnih koštano-zglobnih manifestacija od kojih je najčešća artritis (Reiterov sindrom, psorijatička artropatija i HIV artropatija) i/ili polimiozitis [25]. Primarne HIV artropatije dijelimo na:

1. akutni, simetrični poliartritis
2. HIV-om povezani artritis
3. sindrom bolnih zglobova

Akutni, simetrični poliartritis

Taj oblik artritisa zahvaća male zglobove šaka. Kliničke manifestacije su slične reumatoidnom artritisu (RA), osim negativnog reumatoidnog faktora. Radiološki nalaz uključuje vidljivu osteopeniju, otok mekog tkiva, izljev u zglobu, suženje zglobnog prostora, rubne erozije zglobnih ploha, periostalnu reakciju i deformitet zgloba u smislu fleksijske kontrakture, ulnarne devijacije, deformitet labudog vrata. Karakteristike koje razlikuju akutni simetrični poliartritis od klasičnog RA su proliferacija kosti i periositis [26].

Artritis vezan uz HIV-infekciju

Ovaj je oblik artritisa uzrokovan izravnim infekcijom zgloba virusom HIV-a. Oligoartikularni je asimetrični, pe-

riferni artritis, koji primarno zahvaća velike zglobove donjih ekstremiteta, koljeno i gležanj. Traje obično 1 – 6 tjedana, a radiološki nalaz je obično negativan. [27].

Sindrom bolnih zglobova

Sindrom bolnih zglobova je najčešća reumatološka manifestacija HIV-infekcije [28]. U akutnoj fazi karakterizirana je jakim bolovima u mišićima i zglobovima, u trajanju od 48 h. Najčešće je zahvaćeno koljeno, a slijede lakat i rame. Radiološki nalaz je nespecifičan, od urednog nalaza do vidljivog izljeva u zglobu, sa ili bez periartikularne osteopenije [28].

Reiterov sindrom

Kod bolesnika zaraženih HIV-om vezan je za infekciju bakterijama roda *Yersinia*, *Salmonelle* i *Shigelle*. Bolest se može prezentirati kao nepotpuni oblik ili kao potpuni oblik bolesti koji uključuje klasični trijas: uretritis, artritis i konjunktivitis. Radiološke karakteristike uključuju asimetrične promjene sinovijalnih zglobova, simfize i enteza (mjesta gdje se tetiva ili ligament vežu na kost), koštane erozije uz proliferaciju okolne kosti te paravertebralnu osifikaciju [22]. Predilekcijsko mjesto su mali zglobovi stopala, a zatim slijede petna kost, gležanj, koljeno i sakroili-jakalni zglobovi [22].

Psorijatični artritis

Psorijatični artritis ima veću učestalost kod bolesnika zaraženih HIV-om u komparaciji s općom populacijom [1]. Radiološke su promjene karakteristične, tako da se dijagnoza može postaviti i bez kožnih manifestacija psorijaze. Prve promjene uključuju površinske erozije cijele zglobne plohe distalnih interfalangealnih zglobova sa širenjem prema hvatištu zglobne čahure-erozije enteza [1]. Popratne apozicije novonastale kosti te entezitis (bolna mjesta na hvatištu ligamenata za kost), čest je radiološki nalaz [29]. Periostalna reakcija te koštana proliferacija koju prate koštane erozije, vode ankilozi zgloba s masivnim rubnim apozicijama. Uz predominaciju asimetrične zahvaćenosti distalnih interfalangealnih prostora, bilateralni asimetrični sakroileitis i spondilitis rijetko se javljaju u bolesnika zaraženih HIV-om.

Nediferencirane spondiloartropatije

Ova skupina bolesti predstavlja seronegativne artritise koji ne zadovoljavaju kriterije za Reiterov sindrom ili psorijatični artritis [27]. Radiološki nalaz uključuje osteoporozu, otok mekog tkiva, koštane erozije i periostalnu reakciju [27].

Nesvrstani reumatološki poremećaji u bolesnika zaraženih HIV-om uključuju osteonekrozu, osteoporozu, rabdomiolizu, anemiju i hipertrofične osteoartropatije.

Osteonekroza

Kod bolesnika zaraženih HIV-om avaskularna osteonekroza (AVN) najčešće se javlja u području glave bedrene kosti kao asimptomatska, često multifokalna, uz zahvaćenost femoralnog kondila, platoa tibije te zglobne plohe talusa [1]. Oštećenje vaskularne opskrbe uvjetuje razvoj avaskularne nekroze, koja se može javiti nakon iradijacijske terapije popratne neoplazme, alkoholizma, zbog upotrebe steroida te, po nekim istraživanjima, kao rezultat terapije inhibitorima proteaze [30]. Temeljem patološko-radioloških korelacija definirano je 5 faza bolesti [30]:

1. rana faza gdje se histološki detektiraju mrtve stanice uz hiperemiju i avaskularne promjene, a radiološki nalaz te nalaz scintigrafije su uredni;
2. faza obuhvaća promjene koje nastaju kao rezultat upalnog odgovora na mrtve stanice. Radiološkom obradom prikazuju se promjene vezane za hiperemiju i osteoklastičnu aktivaciju – osteoporoza s litičkim lezijama;
3. faza obuhvaća promjene karakterizirane jasnim granicama između upalnih promjena i nezrelih fibrinskih naslaga na konveksitetu zglobne plohe;
4. faza rezultat je koštane resorpcije, a radiološki su vidljive cistične zone sklerotičnog ruba;
5. faza karakterizirana je slabošću subhondralne kosti i kolapsom zglobne plohe, s posljedičnom deformacijom glave bedrene kosti i inkongruencijom zglobnih ploha.

MR je najosjetljivija metoda prikaza u detekciji ranih promjena. Patognomoničan je znak dvostruke linije – vanjski sloj niskog intenziteta signala i unutarnji sloj visokog intenziteta signala u T2 mjerenoj slici, koji upućuje na hiperemiju i stvaranje granulacijskog tkiva [30].

Prema nalazu MR-a razlikujemo 4 stupnja AVN-a [22]:

1. Negativan radiološki nalaz i nalaz scintigrafije, a MR pokazuje intenzitet signala masti.
2. Intenzitet signala karakterističan za subakutno krvarenje.
3. Intenzitet signala karakterističan za tekućinu.
4. Kasna faza fibroznog ožiljka i osteoskleroze.

Osteoporoza

Osteoporoza označava smanjenu mineralnu gustoću kosti i u visokoj je prevalenciji među bolesnicima zaraženim HIV-om. Prema kriterijima Svjetske zdravstvene organizacije 46 % HIV-pozitivnih bolesnika ima osteopeniju ili osteoporoza [1]. Glavni uzroci gubitka mineralne gustoće kosti u bolesnika zaraženim HIV-om nisu u potpunosti utvrđeni, no istraživanja upućuju na više čimbenika: terapijsku primjenu analoga nukleotida tenofovira, inhibitora proteaze, nukleozidnih analoga koji uzrokuju mitohondrijske toksičnosti, nedostatnu prehranu, hormo-

nalne čimbenike i djelovanje samog virusa [31]. Denzitometrija je zlatni standard za procjenu mineralne gustoće kosti [31].

Patološki prijelomi

Triant i suradnici prikazali su veću učestalost prijeloma među osoba zaraženih HIV-om u usporedbi s nezaraženim osobama u velikom sustavu zdravstvene zaštite [32]. Novija istraživanja potvrdila su taj nalaz u populaciji veterana Sjedinjenih Američkih Država (VA) i HOPS kohorti [33, 34]. U VA kohorti od 56 660 bolesnika, povećana prevalencija prijeloma bila je udružena s koinfekcijom hepatitisa C u multivarijantnoj analizi (omjer hazarda 1,43; interval pouzdanosti: 1,22–1,69; $p < 0,0001$) [35].

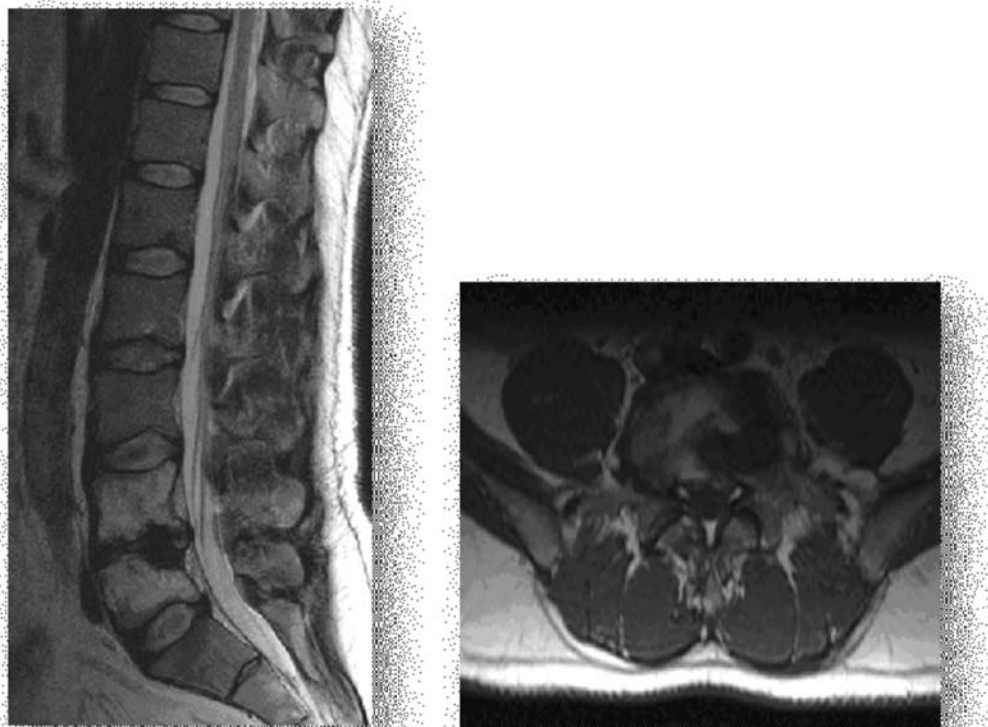
Osteoskleroza

Opisan je jedan zanimljiv slučaj periostalne reakcije i osteoskleroze u sklopu retinoidnog sindroma uzrokovanog primjenom inhibitora proteaze indinavira [36]. Radiološki je nađena periostalna reakcija i osteoskleroza kralješaka. Obzirom da se danas indinavir gotovo uopće ne propisuje, ne očekuje se češća pojava navedenog sindroma.

Maligne bolesti mišićno-koštanog sustava u bolesnika zaraženih HIV-om

Kaposijev sarkom

Kaposijev sarkom je najčešći tumor u HIV-om zaraženih bolesnika [1]. Vaskularnog je podrijetla i udružen je s infekcijom humanim herpes virusom 8. Muskuloskeletalni oblik nije čest i opisan je češće u afričkoj populaciji [37]. Može se pojaviti sekundarno, lokalnim širenjem iz susjednih organa ili kao multifokalna bolest. Razlikuju se 4 varijante bolesti s različitim kliničkim manifestacijama: klasični oblik (sporadični ili mediteranski), endemični (afrički), jatrogeni (povezan s transplantacijom organa) i oblik povezan sa sindromom stečene imunodeficijencije (AIDS) [1]. Koštani oblik najčešće zahvaća aksijalni skelet, uključujući lubanju, kralješnicu, zdjelicu, rebra i sternum. Zglobovi, apendikularni skelet i skeletalna muskulatura su mnogo rjeđe zahvaćeni [27]. Radiografija, CT i MR su komplementarne dijagnostičke metode u evaluaciji Kaposijeva sarkoma. Radiografija najčešće pokazuje kortikalne lezije od koštanih erozija do koštane destrukcije te kao periostalnu reakciju. CT je bolji u karakterizaciji litičkih koštanih lezija [37]. MR daje izvrstan pregled abnormalnosti koštane srži i bolji je u procjeni mekotkivnih patoloških promjena [1]. Kaposijev sarkom se manifestira kao lezija niskog intenziteta signala u T1 mjerenoj slici, visokog intenziteta signala u T2 mjerenoj slici i intenzivno se imbibira nakon primjene paramagnetskog kontrastnog sredstva [27].

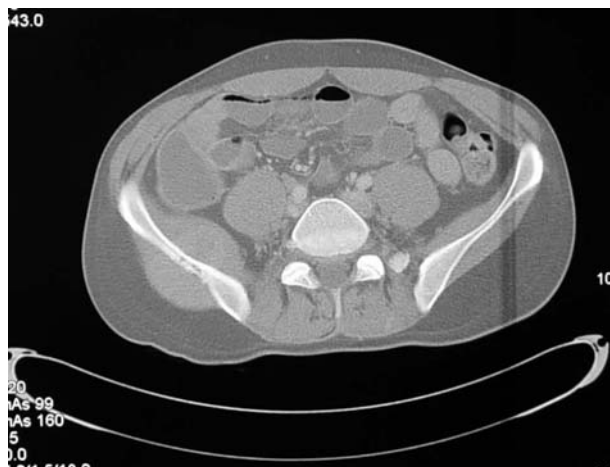

Slika 1. Sagitalni i aksijalni presjeci lumbosakralne kralješnice u T2 mjerenoj slici u HIV-om zaraženog bolesnika, tri godine nakon preboljelog tuberkuloznog spondilodiscitisa: vidljiva je skleroza trupova L4 i L5 uz značajnu redukciju širine intervertebralnog prostora. Promjene su kronične, uz održan stabilitet kralješnice, bez kolapsa.

Figure 1. Sagittal and axial scans of lumbosacral vertebrae in T2 weighted image in HIV-infected patient, three years after the onset of tuberculous spondylodiscitis: sclerosis of L4 and L5 vertebral bodies with reduction of intervertebral space are shown. The changes are chronic, with maintained vertebral stability, without collapse.

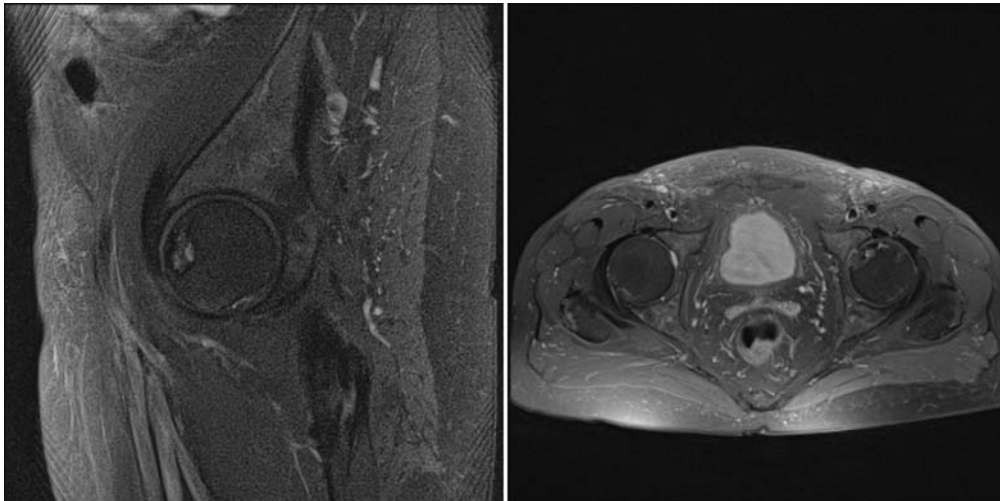
Non-Hodgkinov limfom

Non-Hodgkinov limfom je (NHL) druga maligna bolest po učestalosti povezana s HIV infekcijom [27]. Tumor je najčešće difuzni B-stanični limfom visokog stupnja ili Burkittov limfom [38]. Ekstranodalni NHL limfom pojavljuje se u oko 60 – 90 % bolesnika s AIDS-om, a u oko 8 % slučajeva radi se o primarnom koštanom obliku. Najčešće zahvaća aksijalni skelet i donje ekstremitete [6]. Bolesnici s koštanim oblikom mogu se prezentirati s vrućicom, gubitkom tjelesne težine, bolovima, otokom ekstremiteta i patološkim frakturama [6]. CT često pokazuje permeativni oblik kortikalne destrukcije i periostalnu reakciju. Može producirati litičke lezije, sklerotične lezije i "mješovite" lezije s nejasnom zonom tranzicije. MR evaluira koštanu srž i paraosalne meke česti. Fokalne lezije koštane srži su hipointenzne na T1 mjenjenim snimkama, hiperintenzne na T2 i STIR (engl. *Short Tau Inversion Recovery*) sekvencama te se intenzivno postkontrastno imbibiraju [1, 39]. Mišićne lezije, od kojih su neke udružene sa susjednim koštanim lezijama najčešće su opisane u psoasu i donjim ekstremitetima. Slikovne karakteristike NHL su nespecifične i mogu imitirati KS. Za razliku od KS, bržeg su rasta [27].



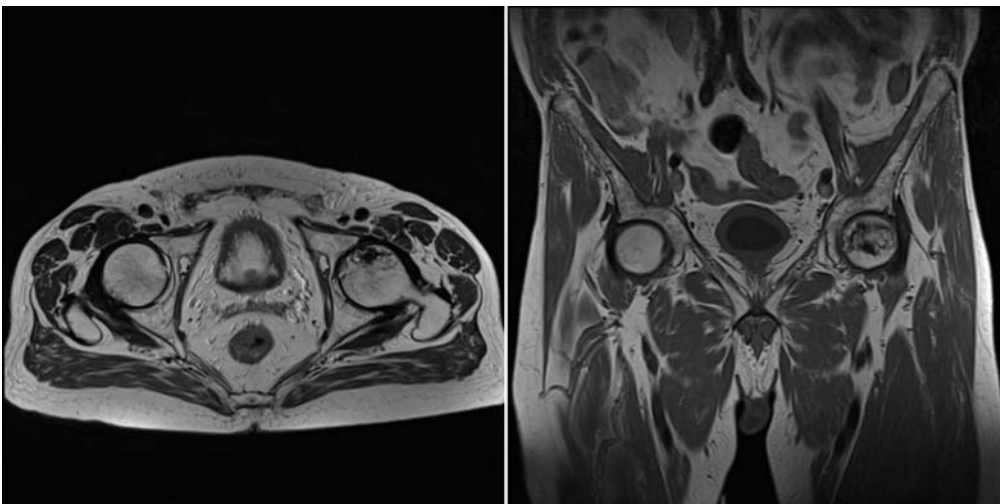
Slika 2. Kompjutorizirana tomografija (CT) zdjelice u aksijalnom presjeku ("koštani" prozor) pokazuje: Non-Hodgkin limfom (NHL) desne crijevne kosti koji se manifestira kao osteolitička koštana lezija sa širenjem na okolne meke česti.

Figure 2. Computer tomography (CT) scan of the pelvis in sagittal plane (bone window) reveals: non-Hodgkin lymphoma of the right iliac bone that manifests like osteolytic lesion with extension to the soft tissues.



Slika 3. Na sagitalnoj i aksijalnoj *Proton Density Fast Spin Echo* (PD FSE) mjerenoj slici sa supresijom signala masnog tkiva prikazuje se područje avaskularne nekroze prednjeg dijela glave lijevog femura koje je ograničeno vanjskim hipointenznim sklerotičnim rubom i unutarnjim hiperintenznim rubom granulacijskog tkiva, uz cistične promjene i početnu aplanaciju glave lijevog femura.

Figure 3. Sagittal and axial *Proton Density Fast Spin Echo* (PD FSE) weighted images show circumscribed area of avascular necrosis that involves anterior aspect of the left femoral head with outer line of sclerosis and inner line of granulation tissue, with cystic changes, associated with initial articular collapse.



Slika 4. Aksijalna T2 i koronarna T1 mjerena slika pokazuju početnu aplanaciju glave lijevog femura i početnu fragmentaciju subhondralne kosti u području avaskularne nekroze koja zahvaća anterolateralni dio glave lijevog femura.

Figure 4. Axial T2-WI and coronal T1-WI show initial flattening of the left femoral head and subchondral bone fracture in the area of AVN that involves anterolateral aspect of the left femoral head.

Literatura

- [1] Restrepo CS, Lemos DF, Gordillo H i sur. Imaging findings in musculoskeletal complications of AIDS. *Radiographics* 2004; 24: 1029–49.
- [2] Beltran J. MR imaging of soft-tissue infection. *Magn Reson Imaging Clin N Am* 1995; 3: 743–51.
- [3] Rahmouni A, Chosidow O, Mathieu D i sur. MR imaging in acute infectious cellulitis. *Radiology* 1994; 192: 493–6.
- [4] Yuh WT, Schreiber AE, Montgomery WJ, Ehara S. Magnetic resonance imaging of pyomyositis. *Skeletal Radiol* 1988; 17:190–3.
- [5] Reveille JD, Williams FM. Infection and musculoskeletal conditions: Rheumatologic complications of HIV infection. *Best Pract Res Clin Rheumatol* 2006; 20: 1159–79.
- [6] Wu CM, Davis F, Fishman EK. Musculoskeletal complications of the patient with acquired immunodeficiency syndrome (AIDS): CT evaluation. *Semin Ultrasound, CT, and MR* 1998; 19: 200–8.
- [7] Vassilopoulos D, Chalasani P, Jurado RL, Workowski K, Agudelo CA. Musculoskeletal infections in patients with human immunodeficiency virus infection. *Medicine* 1997; 76: 284–94.
- [8] Pattamapaspong N, Louthrenoo W. Musculoskeletal infection in acquired immunodeficiency syndrome. *Semin Musculoskelet Radiol* 2011; 15: 541–53.

- [9] Zalavras CG, Dellamaggiora R, Patzakis MJ, Bava E, Holtom PD. Septic arthritis in patients with human immunodeficiency virus. *Clin Orthop Relat Res* 2006; 451: 46–9.
- [10] Boutin RD, Brossmann J, Sartoris DJ, Reilly D, Resnick D. Update on imaging of orthopedic infections. *Orthop Clin North Am* 1998; 29: 41–66.
- [11] Magid D, Fishman EK. Musculoskeletal infections in patients with AIDS: CT findings. *AJR Am J Roentgenol* 1992; 158: 603–7.
- [12] Belzunegui J, Santisteban M, Gorordo M i sur. Osteoarticular mycobacterial infections in patients with the human immunodeficiency virus. *Clin Exp Rheumatol* 2004; 22: 343–5.
- [13] Jellis JE. Human immunodeficiency virus and osteoarticular tuberculosis. *Clin Orthop Rel Res* 2002; 27–31.
- [14] De Backer AI, Mortelet KJ, Vanhoenacker FM, Parizel PM. Imaging of extraspinal musculoskeletal tuberculosis. *Eur J Radiol* 2006; 57: 119–30.
- [15] De Vuyst D, Vanhoenacker F, Gielen J, Bernaerts A, De Schepper AM. Imaging features of musculoskeletal tuberculosis. *Eur Radiol* 2003; 13: 1809–19.
- [16] Hong SH, Kim SM, Ahn JM, Chung HW, Shin MJ, Kang HS. Tuberculous versus pyogenic arthritis: MR imaging evaluation. *Radiology* 2001; 218: 848–53.
- [17] Grover SB, Midha N, Gupta M, Sharma U, Talib VH. Imaging spectrum in disseminated histoplasmosis: case report and brief review. *Australas Radiol* 2005; 49: 175–8.
- [18] Steinbach LS, Tehranzadeh J, Fleckenstein JL, Vanarthos WJ, Pais MJ. Human immunodeficiency virus infection: musculoskeletal manifestations. *Radiology* 1993; 186: 833–8.
- [19] Standiford KN, Emery CD, Schiffman RJ. Case report 865. Bacillary angiomatosis. *Skeletal Radiol* 1994; 23: 569–71.
- [20] Husain S, Singh N. Pyomyositis associated with bacillary angiomatosis in a patient with HIV infection. *Infection* 2002; 30: 50–3.
- [21] Gomez-Jorge JT, Donahue F, Ganz W, Poblete RB, Rodriguez MM. Osseous manifestations of bacillary angiomatosis. *Skeletal Radiol* 1996; 25: 505–8.
- [22] Walker UA, Tyndall A, Daikeler T. Rheumatic conditions in human immunodeficiency virus infection. *Rheumatology (Oxford)* 2008; 47: 952–9.
- [23] Bureau NJ, Cardinal E. Imaging of musculoskeletal and spinal infections in AIDS. *Radiol Clin North Am* 2001; 39: 343–55.
- [24] Major NM, Tehranzadeh J. Musculoskeletal manifestations of AIDS. *Radiol Clin North Am* 1997; 35: 1167–89.
- [25] Berman A, Espinoza LR, Diaz JD i sur. Rheumatic manifestations of human immunodeficiency virus infection. *Am J Med* 1988; 85: 59–64.
- [26] Rosenberg ZS, Norman A, Solomon G. Arthritis associated with HIV infection: radiographic manifestations. *Radiology* 1989; 173: 171–6.
- [27] Booth TC, Chhaya NC, Bell JR, Holloway BJ. Update on imaging of non-infectious musculoskeletal complications of HIV infection. *Skeletal Radiol* 2012.
- [28] Cuellar ML. HIV infection-associated inflammatory musculoskeletal disorders. *Rheum Dis Clin North Am* 1998; 24: 403–21.
- [29] Tehranzadeh J, Ter-Oganesyan RR, Steinbach LS. Musculoskeletal disorders associated with HIV infection and AIDS. Part I: infectious musculoskeletal conditions. *Skeletal Radiol* 2004; 33: 249–59.
- [30] Nguyen BY, Reveille JD. Rheumatic manifestations associated with HIV in the highly active antiretroviral therapy era. *Curr Opin Rheumatol* 2009; 21: 404–10.
- [31] Powderly WG. Osteoporosis and Bone Health in HIV. *Curr HIV/AIDS Rep* 2012; 9: 218–22.
- [32] Triant VA, Brown TT, Lee H, Grinspoon SK. Fracture prevalence among human immunodeficiency virus (HIV)-infected versus non-HIV-infected patients in a large U.S. healthcare system. *J Clin Endocrinol Metab* 2008; 93: 3499–504.
- [33] Womack JA, Goulet JL, Gibert C i sur. Increased risk of fragility fractures among HIV infected compared to uninfected male veterans. *PloS one* 2011; 6: e17217.
- [34] Young SL, Mbuya MN, Chantray CJ i sur. Current knowledge and future research on infant feeding in the context of HIV: basic, clinical, behavioral, and programmatic perspectives. *Adv Nutr* 2011; 2: 225–43.
- [35] Bedimo R, Westfall AO, Mugavero M, Drechsler H, Khanna N, Saag M. Hepatitis C virus coinfection and the risk of cardiovascular disease among HIV-infected patients. *HIV Med* 2010; 11: 462–8.
- [36] Begovac J, Bayer K, Krpan D, Kusec V. Osteosclerosis and periosteal new bone formation during indinavir therapy. *AIDS* 2002; 16: 803–4.
- [37] Caponetti G, Dezube BJ, Restrepo CS, Pantanowitz L. Kaposi sarcoma of the musculoskeletal system: a review of 66 patients. *Cancer* 2007; 109: 1040–52.
- [38] Besson C, Raphael M. Lymphoma genesis in the context of HIV infection. *Ann Med Interne* 2003; 154: 523–8.
- [39] Tehranzadeh J, Ter-Oganesyan RR, Steinbach LS. Musculoskeletal disorders associated with HIV infection and AIDS. Part II: non-infectious musculoskeletal conditions. *Skeletal Radiol* 2004; 33: 311–20.