

Klinika za ženske bolesti i porode, KB »Mercur« u Zagrebu*
Privatna ginekološka ordinacija »Ivan Fistonić« u Zagrebu**

SIRENOMELIJA I SINDROM KAUDALNE REGRESIJE – RIJETKE KONGENITALNE ANOMALIJE

SIRENOMELIA AND CAUDAL REGRESSION SYNDROME – THE RARE CONGENITAL ANOMALIES

Žana Žegarac, Željko Duić,* Jasenka Zmijanac Partl,* Sandra Stasenko,*
Danka Mirić-Tešanić,* Ivan Fistonić***

Prikaz slučaja

Ključne riječi: sirenomelija, sindrom kaudalne regresije, kongenitalne malformacije

SAŽETAK. Sirenomelija i sindrom kaudalne regresije su rijetke kongenitalne malformacije. Iako se sirenomelija prijašnjih godina smatrala teškim oblikom sindroma kaudalne regresije, danas se zna da su to dva različita stanja kojima je zajedničko da različitim patogenetskim mehanizmima nastaju u ranom embrionalnom razvoju ploda. Za sirenomeliju se smatra da nastaje zbog tzv. »fenomena krađe krvi«, a sindrom kaudalne regresije zbog poremećaja u diferencijaciji mezo-derma. Jedan i drugi poremećaj nastaju u ranom embrionalnom razvoju ploda tijekom četvrtog postkonceptijskog tjedna, za vrijeme razdoblja gastrulacije. U prikazu dva slučaja antenatalno dijagnosticiranih malformacija prikazane su razlike u patogenezi, pridružene anomalije, antenatalna dijagnostika te prognoza, s posebnim naglaskom na antenatalni probir malformacija koji omogućuje rano postavljanje dijagnoze te indikaciju za rano, manje traumatično dovršenje trudnoće.

Case reports

Key words: sirenomelia, caudal regression syndrome, congenital malformations

SUMMARY. Sirenomelia and caudal regression syndrome present a rare congenital malformation. Although sirenomelia was thought to be severe type of the caudal regression syndrome in the previous years, it is known today that the sirenomelia and the caudal regression syndrome are, in fact, two mutually diverse states. Both states appear during the early embryogenic development of the fetus due to the different pathogenic mechanisms. The sirenomelia is considered to appear due to the vascular steal theory, whereas the caudal regression syndrome appears due to the disorder of the mesoderm differentiation. The sirenomelia and caudal regression syndrome come into existence in the early embryologic development of the fetus during the fourth postconceptional week at the period of gastrulation. The two reported case studies show the distinction between the pathogenesis, as well as the associated anomalies based upon the antenatally diagnosed malformations. The antenatal diagnostics and prognosis are discussed, especially emphasizing the antenatal screening of the malformations which enables the early diagnosis, as well as the indications for the early and less traumatic pregnancy termination.

Uvod

Sirenomelija je rijetka kongenitalna anomalija koja se javlja u 1/60.000–1/100.000 živorođenih. Ime potječe od fizičke sličnosti mitskoj sireni.¹ Sindrom kaudalne regresije – SKR (kaudalna displazija, sakralna ageneza) je rijetka sporadična anomalija. Javlja se u 0,1–0,2/10.000 trudnoća. Često se poistovjećuje sa sirenomelijom.² Za SKR je karakteristična hipoplazija donjih ekstremiteta, ali donji ekstremiteti nisu spojeni kao kod sirene, što ga razlikuje od sirenomelije, iako su neke anomalije zajedničke u obje malformacije.³ Rana antenatalna dijagnoza ovih malformacija je izuzetno važna jer omogućuje rano dovršenje trudnoće.

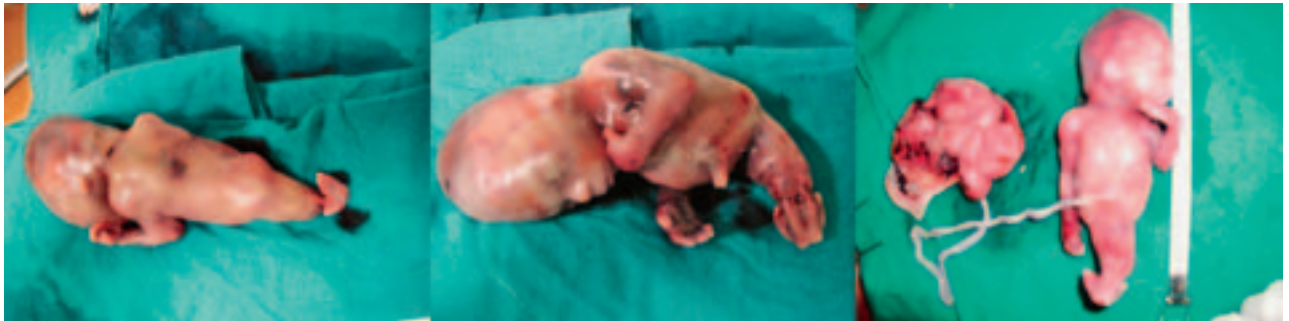Prikaz prvog slučaja

PM, P – 2, Ab – 1 spont. ml. II. Ultrazvučnim pregledom u 11. tjednu trudnoće uočena je fiksacija obje noge i dva femura. U 13. tjednu trudnoće upućena je u našu kliniku na dodatnu obradu, potvrđen je nalaz sirenomelije. Nađen je oligohidramniji, noge fiksirane jedna uz drugu uz prikaz obje natkoljениčne kosti i obje tibije, te jedna pupčana arterija (SUA). Učinjena je biopsija

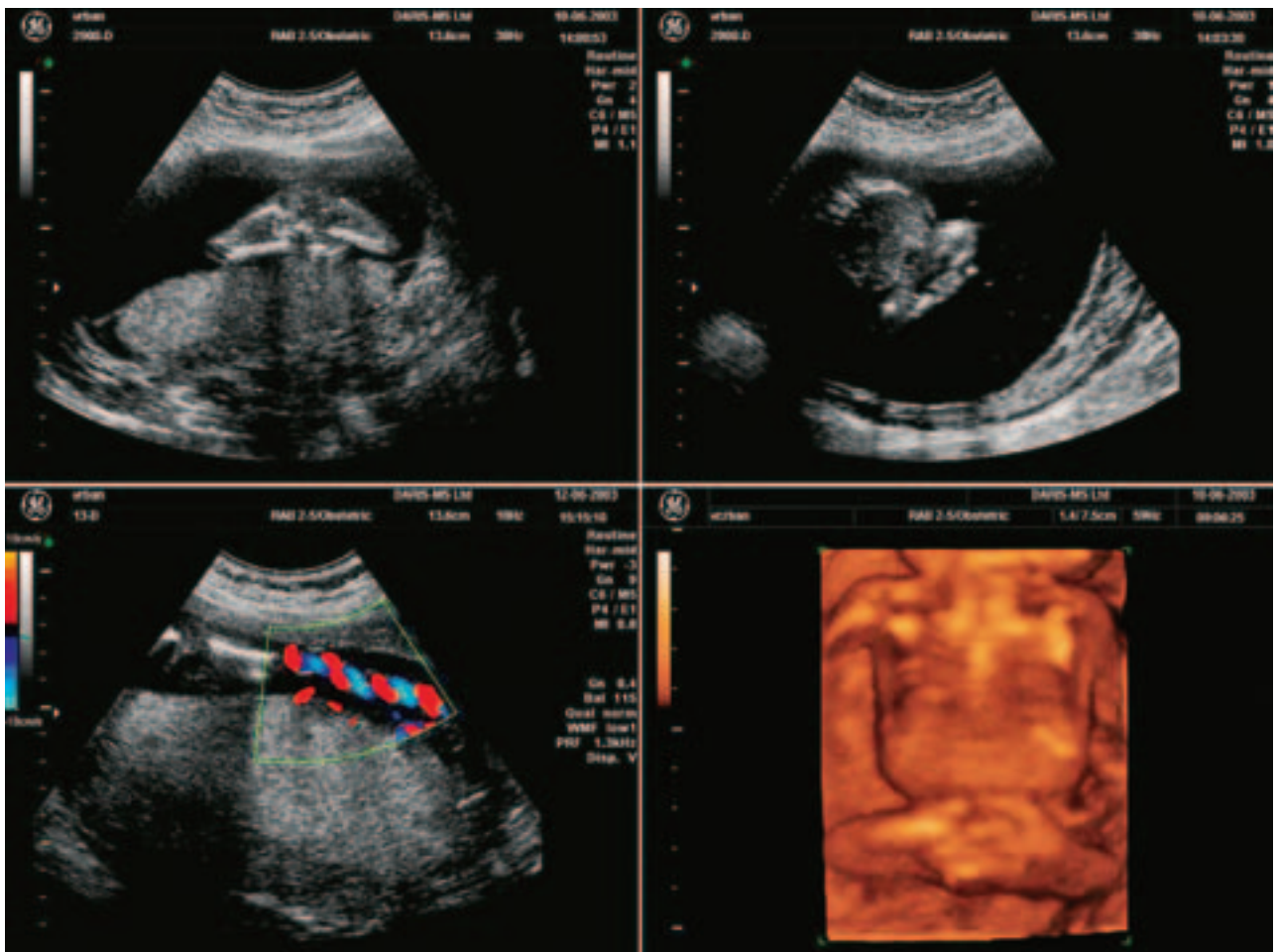
posteljice te kariotipizacija posteljičnog tkiva. Kariogram ploda je bio normalan muški 46 XY. Etičko povjerenstvo klinike na zahtjev trudnice zbog malformacije ploda je odobrilo prekid trudnoće. Medicinski indicirani prekid trudnoće učinjen je s 16⁺⁵ tjedana i to amniotomijom i potom intraamnijskom instilacijom 30% otopine NaCl. Pobačen je mrtvi plod te je patohistološkim nalazom potvrđeno da se radi o sirenomeliji (*slika 1.*).

Prikaz drugog slučaja

VD, P – 1, Ab – 1 spontani, missed ab, mola hydatidosa. U 18. tjednu trudnoće upućena u našu Kliniku od nadležnog ginekologa zbog ultrazvučno uočene nešto više plodove vode. Biometrija ploda je odgovarala amenoreji. Nuhalni nabor 5 mm. Kralježnica ploda se prikazuje samo u torakalnom dijelu, noge u »budha« položaju. U pupkovini je bila samo jedna umbilikalna arterija (SUA). Mokraćni mjehur se nije prikazao. Postavljena je sumnja na sindrom kaudalne regresije te je učinjena i dodatna obrada. OGTT je bio normalan, 4,4 mmola nakon 120 minuta. HbA1-c 4,24%. Ostali laboratorijski nalazi (urin, KKS, mali koagulogram, elektroliti) bili su



Slika – Figure 1. Sirenomelija – pobačeni plod / Sirenomelia – the aborted fetus



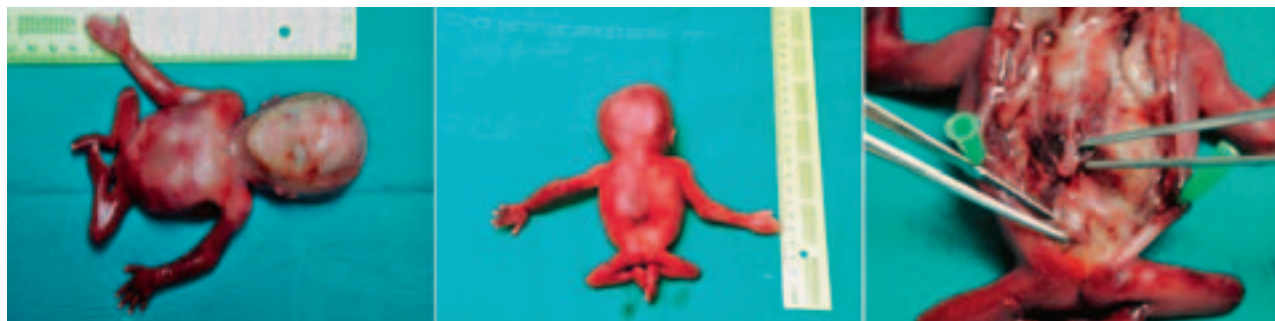Slika – Figure 2. 2D i 3D ultrazvučni prikaz sindroma kaudalne regresije / Ultrasound 2D and 3D image of the caudal regression syndrome

uredni. Na zahtjev trudnice zbog malformacije ploda Etičko povjerenstvo klinike je odobrilo prekid trudnoće. Trudnoća je prekinuta intraamnijskom instilacijom prostaglandina F 2α . Patohistološkom analizom pobačenog ploda potvrđena je prenatalna dijagnoza sindroma kaudalne regresije (slika 2. i slika 3.).

Rasprava

Sirenomelija se prijašnjih godina smatrala teškim oblikom sindroma kaudalne regresije. Neki su autori pois-

tovali sirenomeliju i sindrom kaudalne regresije (SKR). Danas se zna da su to dva različita stanja kojima je zajedničko da nastaju u ranom embrionalnom razvoju ploda različitim patogenetskim mehanizmima. Karakteriziraju je jedan donji ekstremitet ili spojeni donji ekstremiteti, što je razlikuje od SKR-a. Pridružene druge anomalije sirenomelije su agenezija sakruma, imperforirani analni otvor, atrezija kolona i rektuma, bilateralna agenezija bubrega, nepostojanje mokraćnoga mjehura, nerazvijenost unutrašnjih spolnih organa i jedna umbilikalna arterija. Češće se javlja kod muške djece, u



Slika 3. Sindrom kaudalne regresije – pobačeni plod
Figure 3. Caudal regression syndrome – the aborted fetus

odnosu na žensku 2,7:1 te kod monozigotnih blizanaca.¹ U našem slučaju je bila jednoplodova trudnoća s kariotipski urednim muškim plodom, s jednom umbilikalnom arterijom.

Dugo se godina pokušavalo utvrditi zbog čega sirenomelija nastaje. Postoji nekoliko teorija, međutim, danas je najprihvatljivija teorija »fenomena krađe krvi« koju su 1986. godine objavili Stevenson i suradnici.⁴ Za embrionalni razvoj ploda važna je adekvatna doprema hranjivih tvari u sve dijelove embrija. Hipoperfuzija embrija, bilo zbog vanjske ili unutarnje okluzije krvne žile, obrnutog protoka krvi ili aberantnih krvnih žila, može poremetiti dotok hranjivih tvari i posljedično razvoj normalno formiranih tkiva. Kod sirenomelije je nađena jedna velika arterija koja preuzima funkciju umbilikalne arterije i na taj način preusmjerava krv iz kaudalnih dijelova embrija u placentu. Takozvana »arterija kradljivica« potječe od arterije viteline, embrionalne krvne žile koja opskrbljuje žumanjčanu vreću.⁴ Ovisno o veličini arterije razvit će se malformacija, zbog čega postoji široki spektar malformacija donjih ekstremiteta. Stocker i Heifetz⁵ su klasificirali sedam tipova sirenomelije, ovisno o postojanju ili nedostatku kostiju donjih ekstremiteta. Neki autori smatraju da jedna umbilikalna arterija nije specifična za sirenomeliju te se može naći kod SKR-a.

Thottungal i sur.³ su prikazali 16 plodova sa SKR-om od kojih je 11 imalo jednu umbilikalnu arteriju. U patogenezi se nastanka spominje i utjecaj raznih teratogenih čimbenika tijekom razdoblja gastrulacije kao što su kokain i vitamin A. Genetski faktori nemaju nikakvu ulogu u nastanku sirenomelije. Plodovi su urednog kariotipa.⁶ Antenatalna dijagnoza sirenomelije se postavlja ultrazvučnim pregledom krajem prvog i početkom drugog tromjesečja. Kasnije je mnogo teže postaviti dijagnozu zbog izrazitog oligohidramnija zbog obostrane ageneze bubrega. Teški oligohidramnij obično otežava pouzdan UZV pregled ekstremiteta fetusa. Kod SKR-a količina plodove vode je uredna ili čak povećana što ultrazvučno razlikuje ove anomalije. Izuzetno je važan detaljni ultrazvučni pregled ploda. Na sirenomeliju se mora posumnjati kod UZV nalaza spojenih donjih ekstremiteta. Stopala mogu manjkati, biti fiksirana jedno uz drugo ili postoji samo jedno stopalo, obično abnormalnog oblika. UZV nalazi povezani s sirenomelijom

su oligohidramnij, hipoplastični prsni koš, doliocefalija, abnormalnosti koštanog sustava (ageneza sakruma, varijabilni nedostatak donje lumbalne kralježnice, segmentacijske anomalije distalne kralježnice), obostrana ageneza bubrega, disgeneza bubrega, multicistični displastični bubreg; mokraćni mjehur se obično ne prikazuje i često je jedna umbilikalna arterija. Obojeni dopler i *power* dopler mogu prikazati abnormalnu distalnu abdominalnu aortu i aberantne krvne žile, što je bitno za diferencijalnu dijagnozu sirenomelije od drugih uzroka oligohidramnija. U dijagnostičke svrhe može biti korisna i magnetska rezonancija, posebice kod sumnje na anomalije nespojive sa životom koje zahtijevaju dovršenje trudnoće.

U naše pacijentice sumnja na sirenomeliju je postavljena u 11. tjednu trudnoće UZV pregledom kada je dijagnosticiran oligohidramnij, noge fiksirane jedna uz drugu i dvije krvne žile u pupkovini. Sirenomelija je zbog ageneze bubrega te posljedične hipoplazije pluća nespojiva sa životom. Stocker i Heifetz⁶ su izvijestili o 80 slučajeva sirenomelije. Više od pola je rođeno mrtvo, a ostatak je umro vrlo brzo nakon rođenja.

SKR se sastoji od različitih tipova malformacija koje se javljaju u različitim oblicima s drugim pridruženim multiorganskim anomalijama.⁷ Primarni defekt je ageneza ili nepotpuni razvoj sakralne, lumbalne ili torakalne kralježnice, rascjep leđne moždine i nedostatak kretnji donjih ekstremiteta.⁸ Česte pridružene anomalije su malformacije mišićnokoštanog sustava, gastrointestinalnog trakta, genitourinarnog trakta, srca i CNS-a. Novorođenčad sa SKR-om su normalne inteligencije, a anomalije glave, ušiju, očiju i usta obično ne postoje. Prsni koš može biti simetričan ili asimetričan, ovisno o stupnju skolioze s respiratornim smetnjama. Pridružene anomalije kardiovaskularnog sustava mogu biti VSD, transpozicija velikih krvnih žila, koartakcija aorte i dekstrokardija. Obično postoje dvije umbilikalne arterije, iako može biti i jedna, što su potvrdila novija istraživanja. Najozbiljnije su malformacije mišićnokoštanog sustava s poremećajem motorne i senzorne funkcije. Noge su obično u »položaju žabe«.⁷ Smatra se da nastaje zbog defekta u razvoju mezoderma u četvrtom postkonceptcijskom tjednu, odnosno kao rezultat defekta neuralne cijevi. Sindrom kaudalne regresije pojavljuje se u jednoj od 200 do jednoj od 500 dijabetičkih trudnoća. U

22% slučajeva SKR-a trudnica boluje od dijabetesa tipa 1.⁷ Istraživanja su pokazala da ekscesna stanja hiperglikemije stvaraju nepovoljne uvjete za razvoj embrija, a kasnije i fetusa. Hiperglikemijski utjecaj dovodi do devijacije embriogeneze u smjeru ultrastrukturnih distorfofenetskih promjena, što dovodi do teratogenog razvoja koji kasnijim razvojem može imati za posljedicu kongenitalnu malformaciju.⁹ U naše pacijentice nije dijagnosticiran dijabetes, OGTT test i vrijednosti HbA1c su bile uredne. Smatra se da genetski faktori nemaju utjecaja na pojavu ove malformacije, što je zajedničko i sirenomeliji. Neke studije povezuju SKR s djelovanjem teratogenih čimbenika kao što su vitamin A.⁷

Antenatalna se dijagnoza SKR-a može postaviti detaljnim ultrazvučnim pregledom ploda, posebice kralježnice i donjih ekstremiteta oko 22. tjedna trudnoće. Vidi se prekid kralježnice zbog nedostatka kralježaka te položaj donjih udova »poput žabe«. Često su vidljivi i smanjeni pokreti donjih ekstremiteta. Tijekom prvog tromjesečja teško je postaviti dijagnozu zbog u to vrijeme nepotpune osifikacije sakruma, za razliku od sirenomelije u koje je prvo tromjesečje idealno vrijeme za ultrazvučnu dijagnostiku. Rani ultrazvučni znakovi, kao manja vrijednosti udaljenosti tjeme-trtica uz nenormalni izgled žumanjčane vreće mogu pobuditi sumnju na SKR, ali nisu specifični. Jednako je i s povećanim vrijednostima nuchalnoga nabora koje se vide u prvom tromjesečju. Ultrazvučni znakovi su različiti te ovise o opsegu oštećenja.⁷ U našem slučaju sumnja na SKR postavljena je UZV pregledom u 18. tjednu trudnoće. Uočena je veća količina plodove vode te nedostatak sakruma, kralježnica ploda je prikazana samo u torakalnom dijelu, noge u »budha« položaju, uz manjak mokraćnoga mjehura te jednu umbilikalnu arteriju.

Prognoza sindroma kaudalne regresije bitno ovisi o stupnju oštećenja kralježnice i pridruženim malformacijama. Renshaw⁷ je 1978. godine napravio klasifikaciju podijelivši malformaciju u 4 tipa na temelju sakralne ageneze. Tip 1 i 2 imaju bolju prognozu od tipova 3 i 4 u kojih je učestala perinatalna smrtnost zbog pridruženih anomalija, najčešće bubrega. Preživjela novorođenčad zahtijeva dugotrajnu neurološku, ortopedsku i nefrološku potporu, često uz vrlo loše rezultate.

Postavlja se pitanje, s obzirom na neke zajedničke anomalije, kako prenatalno razlikovati ove dvije malformacije. Glavna razlika su razdvojeni donji ekstremiteti. Twickler¹⁰ je opisao razlike između sirenomelije i SKR-a. Kod sirenomelije uvijek postoji oligohidramnij, spojeni su donji ekstremiteti, anus nedostaje i anomalije bubrega su smrtonosne, dok je kod SKR-a količina plodove vode normalna, često postoje polihidramnij, hipoplastični donji ekstremiteti, normalan ili imperforantni anus te nesmrtonosne anomalije bubrega. Diferencijalno dijagnostički dolaze u obzir razni defekti neuralne

cijevi u kojih je kralježnica u kaudalnom dijelu očuvana, bez disgeneze zdjelice, uz poremećene vrijednosti AFP-a, dok su kod SKR-a normalne, te segmentalna spinalna disgeneza, rijetka kongenitalna anomalija kod koje je poremećen razvoj pojedinih dijelova kralježnice i leđne moždine.⁷

S obzirom na veliku smrtnost, prevencija ima najznačajniju ulogu. Povezanost SKR-a s dijabetesom omogućava vođenje dobre antenatalne skrbi dijabetičkih majki uz prekoncepcijsku kontrolu glikemije i eliminaciju teratogenih faktora. Dobar rani antenatalni probir malformacija je uz iskusnog ultrasoničara izuzetno važan. Prenatalna dijagnoza je vrlo važna jer omogućuje rano prepoznavanje malformacija, što može pomoći roditeljima u odluci o dovršenju trudnoće te planiranje intervencija za liječenje kongenitalnih anomalija povezanih sa SKR-om. Kod antenatalno dijagnosticirane sirenomelije trudnoću treba dovršiti.¹¹

Literatura

1. Valenzano M, Paulette R, Rossi A, Feminine D, Garlaschi G, Filcher E. Sirenomelia. Pathological features, antenatal ultrasonographic clues, and a review of current embryogenic theories. *Hum Reprod Update* 1999;5:82–6.
2. Sikandar R, Munim S. Sirenomelia, the Mermaid syndrome: case report and a brief review of literature. *J Pak Med Assoc* 2009;59:721–3.
3. Thottungal AD, Charles AK, Dickinson JE, Bower C. Caudal dysgenesis and sirenomelia – single centre experience suggests common pathogenic basis. *Am J Med Genet A* 2010; 152A(10):2578–87.
4. Stevenson RE, Jones KL, Phelan MC et al. Vascular steal: the pathogenetic mechanism producing sirenomelia and associated defects of the viscera and soft tissues. *Pediatrics* 1986; 78:451–7.
5. Gouri MS, Kumari KM, Rao SG, Devi U. Sirenomelia. *Indian J Pathol Microbiol* 2009;52:579–80.
6. Akbayir O, Gungorduk K, Sudolmus S, Gulkilik A, Ark C. First trimester diagnosis of sirenomelia: a case report and review of the literature. *Arch Gynecol Obstet* 2008;278:589–92.
7. Boulas MM. Recognition of caudal regression syndrome. *Adv Neonatal Care* 2009;9:61–9.
8. Singh SK, Singh RD, Sharma A. Caudal regression syndrome – case report and review of literature. *Pediatr Surg Int* 2005;21:578–81.
9. Starčević V. Kongenitalne malformacije. U: Đelmiš J, Ivanišević M, Metelko Ž i sur. (eds.). *Dijabetes u žena*. Zagreb: Medicinska naklada 2009:259–85.
10. Twickler D, Budorick N, Pretorius D, Grafe M, Currarino G. Caudal regression versus sirenomelia: sonographic clues. *J Ultrasound Med* 1993;12:232–30.
11. Akhtar R, Humayun Y. Sirenomelia. *J Coll Physicians Surg Pak* 2010;20:343–4.

Članak primljen: 13. 12. 2010; prihvaćen: 09. 02. 2011.

Adresa autorice: Žana Žegarac, dr. med., Klinika za ženske bolesti i porode, KB »Mercur«, Ivana Zajca 19, 10000 Zagreb; E-mail: zanazegarac@yahoo.com