

# Stevens-Johnsonov sindrom potaknut *Mycoplasma pneumoniae* infekcijom

**Biserka TROŠELJ VUKIĆ, prof. dr. sc.,  
dr. med., specijalist infektolog**  
**Ivica PAVIĆ, prof. dr. sc., dr. med.,  
specijalist infektolog**  
**Ivica POLJAK, prof. dr. sc., dr. med.,  
specijalist infektolog**  
**Lari GORUP, dr. med., specijalist infektolog**  
**Irena SLAVULJICA, dr. med.,  
specijalizant infektolog**

Klinika za infektivne bolesti, KBC Rijeka  
Cambierieva 17, 51000 Rijeka, Hrvatska

## Ključne riječi

*Stevens-Johnsonov sindrom*  
*Mycoplasma pneumoniae*  
kortikosteroidi

## Key words

*Stevens-Johnson syndrome*  
*Mycoplasma pneumoniae*  
corticosteroids

**Primljeno:** 2009–08–17

**Received:** 2009–08–17

**Prihvaćeno:** 2009–09–01

**Accepted:** 2009–09–01

## Uvod

Stevens-Johnsonov sindrom (SJS) je akutna bolest kože i sluznica karakterizirana eritematoznim ili purpurnim makulama, target (iris) lezijama i odvajanjem najpovršnijeg sloja kože (epidermisa) uz izražene opće simptome. SJS i toksična epidermalna nekroliza (TEN) predstavljaju različite kliničke spektre iste bolesti; kada je lezija zahvaćeno manje od 10 % tjelesne površine bolest se označuje kao SJS, zahvaćanje od 10 do 30 % tjelesne površine kao prijelazni oblik SJS u TEN, dok je TEN najteži oblik bolesti koji zahvaća više od 30 % tjelesne površine [1].

Prikaz bolesnika

Stevens-Johnsonov sindrom (SJS) je teška bolest kože i sluznica karakterizirana target (iris) lezijama i nekrozom epidermisa kao posljedica reakcije preosjetljivosti potaknute lijekovima, infektivnim uzročnicima ili malignomima. Prikazujemo slučaj Stevens-Johnsonova sindroma u mlađeg muškarca potaknutog atipičnom upalom pluća uzrokovanom infekcijom *Mycoplasma pneumoniae* (*M. pneumoniae*). Primjena antimikrobne i kratkotrajne sistemske kortikosteroidne terapije uz simptomatske mjere rezultirala je izlječenjem bez zaostajanja trajnih posljedica.

## *Mycoplasma pneumoniae* induced Stevens-Johnson syndrome

Case report

Stevens-Johnson syndrome (SJS) is a severe disease of the skin and mucous membranes characterized by target lesions and epidermal necrosis induced by hypersensitivity to medications, infections and malignancies. We present a case of Stevens-Johnson syndrome in a young male secondary to interstitial pneumonia caused by *Mycoplasma pneumoniae* (*M. pneumoniae*). Antimicrobial and short course systemic corticosteroid therapy combined with supportive measures resulted in a recovery without any long-term sequelae.

Incidencija SJS-a iznosi 1 do 2 oboljela na milijun stanovnika godišnje, iako je u određenim populacijama (HIV-pozitivne osobe, primaoci koštane srži) incidencija do tri puta veća [2, 3]. Sindrom se javlja u svakoj životnoj dobi, dva puta češće u žena nego u muškaraca.

Većina slučajeva SJS (50–95 %) potaknuta je lijekovima; od kojih najčešće antiepilepticima (karbamazepin, fenitoin, fenobarbiton, valproična kiselina), nesteroidnim protuupalnim lijekovima (ibuprofen, naproksen), antimikrobnim lijekovima (sulfonamidi, penicilini, cefalosporini, imidazolska skupina antimikotika, nenukleozidni inhibitori reverzne transkriptaze) i alopurinolom [4].

Kokain se sve češće spominje kao uzrok SJS-a. Rijede se SJS povezuje s infektivnim uzročnicima (herpes virusi, *Mycoplasma pneumoniae*, *Yersinia spp.* i drugi) [5, 6] i malignim bolestima (karcinomi, limfomi) [7], dok u 5 do 20 % slučajeva etiologija SJS-a ostaje nepoznata.

Patogeneza SJS-a i TEN-a nije do kraja razjašnjena. Većina bolesnika sa SJS potaknutim sulfonamidima ima genetski defekt jetrenih P-450 citokromoma (tzv. spori acetilatori) s nakupljanjem toksičnih metabolita koji ostvaruju direktan učinak na keratinocite ili vjerojatnije pokreću haptenom posredovanu autoimunu reakciju. Nekroza keratinocita posredovana je interakcijom receptora stanične smrti Fas i njegovog liganda FasL. Otkriće da je solubilni oblik FasL (sFasL) prisutan u visokoj koncentraciji u serumu oboljelih od SJS-a i TEN-a impliciralo je primjenu intravenskih imunoglobulina (IVIG) sa ciljem blokiranja sFasL-a te sprječavanja nekroze keratinocita i razvoja kožno-sluzničkih lezija [8, 9].

SJS je teška bolest sa smrtnošću od 1 do 5 % oboljelih; smrt je najčešće posljedica sepse ili respiratornog distresa. Za procjenu rizika od smrtnog ishoda kod oboljelih od SJS-a i TEN-a razvijen je SCORTEN sustav [10, 11]. Nakon preboljenja SJS nerijetko zaostaju trajne posljedice, od kojih su najteže one na očima (sljepoća, oštećenja rožnice i sinehije spojnice).

## Prikaz bolesnika

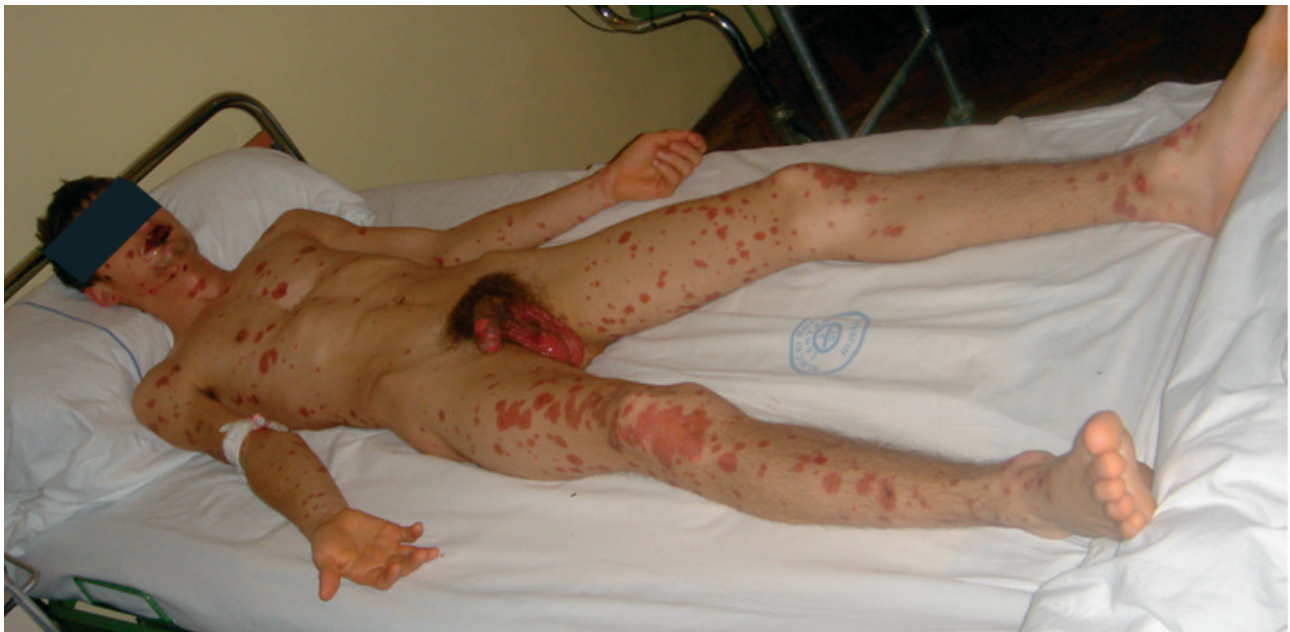Dvadesetjednogodišnji, prethodno zdravi muškarac prezentirao se devetodnevnom febrilitetom uz zimicu i

grlobolju. Osmog dana bolesti javili su se osip, žarenje očiju, fotofobija i bolne ulceracije usne šupljine. Osim terapije fenoksimetilpenicilinom, koja je započeta na dan erupcije osipa i paracetamola, unazad više mjeseci nije uzimao lijekove.

Kod prijama bolesnik je bio febrilan (39,4 °C), bistre svijesti, dehidriran, kardiocirkulatorno i respiratorno kompenziran. Na trupu i ekstremitetima te u manjoj mjeri na licu imao je polimorfni osip tipa eritematoznih i lividnih, mjestimično konfluirajućih makulo-papula sa centralnom vezikulom ili bulom (target lezije ili iris) bez hemoragijske komponente (slika 1). Bolesnikove konjunktive su bile injicirane sa subkonjunktivalnim krvarenjima i purulentnim eksudatom, usne pokrivene krustama, a na orofaringealnoj sluznici je imao brojne afte (slika 2). Na glansu penisa i perianalno, uz target lezije, bila je prisutna deskvamacija kože te krvareće ragade. Nad plućima desno bazalno bile su čujne inspiratorne krepitacije, a jetra se palpivala za 3 cm pod desnim rebranim lukom.

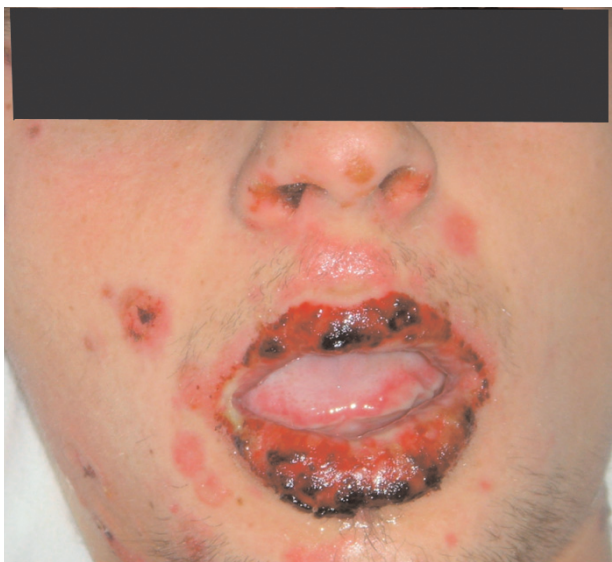
U laboratorijskim nalazima uz povišenu sedimentaciju (66 mm/h) i CRP (138 mg/L) zabilježena je leukocitoza ( $12,8 \times 10^9/L$ ) s predominacijom neutrofila (72 %) te eritrociturija ( $98/\mu L$ ) i leukociturija ( $25/\mu L$ ). Rendgenogramom grudnih organa potvrđen je intersticijski upalni infiltrat desno parakardijalno.

Pored intenzivnih općih i lokalnih simptomatskih mjera bolesnik je peroralno liječen azitromicinom u dozi od 500 mg tijekom tri dana. Drugog dana hospitalizacije, zbog progresije kožnih lezija, u terapiju je uveden metilprednizolon u dozi od 1,5 mg/kg tijekom tri dana. U dalj-



**Slika 1.** Stevens-Johnsonov sindrom potaknut *Mycoplasma pneumoniae* infekcijom s target lezijama i deskvamacijom kože genitalne regije (Nicolsky-ev fenomen)

**Figure 1.** *Mycoplasma pneumoniae* induced Stevens-Johnson syndrome. Note target lesion and sloughing of epidermis in the genital region (Nicolsky sign)



**Slika 2.** Aftozni hemoragični stomatitis u bolesnika sa Stevens-Jonsonovim sindromom

**Figure 2.** Hemorrhagic aphthous stomatitis in a patient with Stevens-Johnson syndrome

njem tijekom zaustavlja se erupcija novih eflorescencija uz potpunu regresiju već postojećih. Kod otpusta, nakon trojtjednog liječenja, zaostala je samo postinflamatorna hiperpigmentacija kože.

Sa ciljem postavljanja etiološke dijagnoze i utvrđivanja pokretača SJS-a učinjen je niz mikrobioloških pretraga. Serološkom dijagnostikom, utvrđivanjem specifičnih protutijela IgM, IgG i IgA na *M. pneumoniae*, potvrđena je akutna infekcija *M. pneumoniae*. Hemokulture i urinokulture su ostale sterilne, a bris ždrijela, nosa i spojnice oka negativni. Infekcije HBV, HCV, HIV, EBV, CMV, *Legionella pneumophila*, *Chlamydia psittaci*, *Bartonella henselae* i *Bartonella quintana* isključene su serološkim testovima, a akutna infekcija HSV-1 i HSV-2 metodom PCR.

## Rasprava

Niz infektivnih i neinfektivnih čimbenika, među kojima su najčešći lijekovi te infekcija *M. pneumoniae* ili HSV može potaknuti SJS. Pojavu SJS-a u školskog djeteta ili mlađeg odraslog bolesnika s atipičnom upalom pluća uzrokuje gotovo isključivo *M. pneumoniae*. Bolest započinje prodromalnim simptomima dišnog sustava, na koje se nadovezuje erupcija patognomoničnih target (iris) lezija uz zahvaćanje spojnice oka, sluznice usne šupljine i anogenitalne regije. Iako je dijagnoza SJS-a inicijalno zahtijevala zahvaćanje kože, u literaturi je opisano nekoliko slučajeva "nepotpunog" SJS-a potaknutog *M. pneumoniae* koji se prezentirao teškim mukozitisom, a bez kožnih lezija [12, 13].

Važan pokretač SJS-a su lijekovi, uključujući i one antimikrobne. Među lijekovima koji se primjenjuju duže vrijeme najveći relativni rizik za razvoj SJS-a i TEN-a imaju antiepileptici, nesteroidni protuupalni lijekovi i to u prva dva mjeseca korištenja. Među lijekovima s kraćom primjenom najveći relativni rizik ima primjena trimetoprim-sulfametoksazola i drugih sulfonamida, aminopenicilina, kinolona, cefalosporina i alopurinola. SJS se najčešće razvija 1 do 3 tjedna po primjeni lijeka, iako su moguća duža ili kraća razdoblja od primjene lijeka do pojave bolesti. U prikazanog bolesnika erupcija osipa započela je prvog dana terapije fenoksimetilpenicilinom što isključuje ovaj antibiotik kao vjerojatnog pokretača SJS-a.

Liječenje SJS-a je u prvom redu simptomatsko, usmjereno na nadoknadu tekućine, korekciju elektrolitskog disbalansa, kontrolu boli te njegu kožnih i sluzničkih lezija. Sistemska primjena kortikosteroida u SJS-u je kontroverzna. Neki autori njihovu primjenu smatraju kontraindiciranom zbog moguće veće učestalosti komplikacija, u prvom redu sepse, no niti jedna studija to nije eksplicitno dokazala. Mišljenja smo da je u našeg bolesnika kratkotrajna sistemska primjena kortikosteroida na samom početku bolesti, rezultirala zaustavljanjem progresije kožno-sluzničkih lezija te je pridonijela bržem oporavku. Intravenska primjena humanih imunoglobulina opisana je kao učinkovita u prevenciji i liječenju SJS-a i TEN-a. Studija provedena na bolesnicima podvrgnutim koronarografiji, a koji su imali 4 epizode SJS-a potaknute intravenskim kontrastnim sredstvom, pokazala je da primjena IVIG može spriječiti recidiv bolesti [14]. Međutim, velika prospektivna EuroSCAR studija koja je pratila smrtnost bolesnika sa SJS-om i TEN-om liječenih sistemski kortikosteroidima ili IVIG-om nije uspjela dokazati njihovu učinkovitost [15].

## Zaključak

Pojava SJS-a, uključujući njegove "nepotpune" varijante karakterizirane sluzničkim, a bez kožnih lezija, u bolesnika mlađe životne dobi s atipičnom pneumonijom ima gotovo uvijek kao uzročnika *M. pneumoniae*. Iako simptomatske mjere čine okosnicu terapije, primjena kortikosteroida i IVIG-a može, barem u nekih bolesnika, spriječiti progresiju kožno-sluzničkih lezija i pridonijeti bržem ozdravljenju.

## Literatura

- [1] Roujeau JC. Stevens-Johnson syndrome and toxic epidermal necrolysis are severity variants of the same disease which differs from erythema multiforme. *J Dermatol* 1997;24:726–9.
- [2] Villada G, Roujeau JC, Cordonnier C i sur. Toxic epidermal necrolysis after bone marrow transplantation: study of nine cases. *J Am Acad Dermatol* 1990;23:870–5.

- [3] Todd G. Adverse cutaneous drug eruptions and HIV: a clinician's global perspective. *Dermatol Clin* 2006;24:459–72.
- [4] Halevy S, Ghislain PD, Mockenhaupt M i sur. Allopurinol is the most common cause of Stevens-Johnson syndrome and toxic epidermal necrolysis in Europe and Israel. *J Am Acad Dermatol* 2008;58:25–32.
- [5] Sendi P, Graber P, Lepere F, Schiller P, Zimmerli W. *Mycoplasma pneumoniae* infection complicated by severe mucocutaneous lesions. *Lancet Infect Dis* 2008;8:268.
- [6] Weston WL, Brice SL, Jester JD, Stockert S, Huff CJ, Lane AT. Herpes simplex virus in childhood erythema multiforme. *Pediatrics* 1992;89:32–4.
- [7] Gravante G, Delogu D, Marianetti M, Esposito G, Montone A. Toxic epidermal necrolysis and Steven-Johnson syndrome in oncologic patients. *Eur Rev Med Pharmacol Sci* 2007;11:269–74.
- [8] Khalili B, Bahna SL. Pathogenesis and recent therapeutic trends in Stevens-Johnson syndrome and toxic epidermal necrolysis. *Ann Allergy Asthma Immunol* 2006;97:272–80.
- [9] Viard I, Wehrli P, Bullani R i sur. Inhibition of toxic epidermal necrolysis by blockade of CD95 with human intravenous immunoglobulin. *Science* 1998;282:490–3.
- [10] Guegan S, Bastuji-Garin S, Poszepczynska-Guigne E, Roujeau JC, Revuz J. Performance of the SCORTEN during the first five days of hospitalization to predict the prognosis of epidermal necrolysis. *J Invest Dermatol* 2006;126:272–6.
- [11] Bastuji-Garin S, Fouchard N, Bertocchi M i sur. SCORTEN: a severity-of-illness score for toxic epidermal necrolysis. *J Invest Dermatol* 2000;115:149–53.
- [12] Hillebrand-Haverkort ME, Budding AE, bij de Vaate LA, van Agtmael MA. *Mycoplasma pneumoniae* infection with incomplete Stevens-Johnson syndrome. *Lancet Infect Dis* 2008;8:586–7.
- [13] Schalock PC, Dinulos JG. *Mycoplasma pneumoniae*-induced Stevens-Johnson syndrome without skin lesions: fact or fiction? *J Am Acad Dermatol* 2005;52:312–5.
- [14] Hebert AA, Bogle MA. Intravenous immunoglobulin prophylaxis for recurrent Stevens-Johnson syndrome. *J Am Acad Dermatol* 2004;50:286–8.
- [15] Schneck J, Fagot JP, Sekula P, Sassolas B, Roujeau JC, Mockenhaupt M. Effects of treatments on the mortality of Stevens-Johnson syndrome and toxic epidermal necrolysis: A retrospective study on patients included in the prospective EuroSCAR Study. *J Am Acad Dermatol* 2008;58:33–40.