

# Primjena parenteralnih jodnih kontrastnih sredstava u dijagnostici piogenih intrakranijskih infekcija kompjuteriziranom tomografijom – naša iskustva

**Klaudija VIŠKOVIC, mr. sc., dr. med.,  
specijalist radiologije**  
**Kristijan BAYER, dr. med.,  
specijalist radiologije**  
**Neala SCHOENWALD, dr. sc., dr. med.,  
specijalist radiologije**  
**Branka VUKOVIĆ-KATRIĆ, dr. med.,  
specijalist radiologije**  
**Vanja ROMIH, dr. med., znanstveni novak**

Djelatnost za radiologiju, Klinika za  
infektivne bolesti »Dr. Fran Mihaljević«  
Zagreb

## Ključne riječi

*parenteralna nisko-osmolalna neionska jodna  
kontrastna sredstva  
CT dijagnostika,  
gnojne infekcije središnjeg živčanog sustava*

## Key words

*parenteral, low-osmolal, nonionic iodine  
contrast media  
CT diagnostics  
CNS pyogenic infections*

**Primljeno:** 2008–01–29

**Received:** 2008–01–29

**Prihvaćeno:** 2008–03–05

**Accepted:** 2008–03–05

## Uvod

Princip rada kompjuterizirane tomografije (u daljnjem tekstu CT), temelji se na slabljenju (atenuaciji) rentgenskih zraka prolaskom kroz određeni dio tijela, zbog apsorpcije i rasapa [1]. Nakon prolaska kroz tkiva različite gustoće, oslabljeno zračenje dolazi do detektora koji ga pretvaraju u električne signale proporcionalne atenuaciji snimanog objekta. Kod spiralnog CT uređaja postoji kontinuirana rotacija rentgenske cijevi i detektora u jednom smjeru snimanog objekta koji se automatski, kontinuirano, linearno pomiče kroz primarni snop rendgenskih zraka za vrijeme ekspozicije [2].

Stručni članak

Postkontrastno snimanje kompjuteriziranom tomografijom (CT-om), ima ključnu ulogu u dijagnostici gnojnih infekcija središnjeg živčanog sustava. Vizualizacija tipičnih lezija omogućuje brzu dijagnostiku i pravovremene odluke o terapijskom postupku. Analizirali smo 456 postkontrastnih CT studija u pacijenata s kliničkim i laboratorijskim nalazima koji su upućivali na gnojne infekcije središnjeg živčanog sustava. Iznijeli smo karakteristične slikovne nalaze sukladno anatomskej lokaciji i komplikacijama. Nismo imali teških anafilaktoidnih reakcija kao ni akutne renalne insuficijencije nakon primjene nisko-osmolalnih, neionskih, vodotopivih, parenteralnih jodnih kontrastnih sredstava. Ne postoji terapijski postupak koji može izliječiti ili poboljšati kontrastom induciranu nefropatiju kad se ona jednom dogodi, ali je moguća profilaksa koja ima dokazanu vrijednost. U nijednog pacijenta iz ove studije nije registriran razvoj akutne renalne insuficijencije nakon primjene kontrastnog sredstva.

## The use of parenteral iodine contrast media in diagnosing intracranial infections with computer tomography – our experience

Professional paper

Post-contrast computer tomography (CT) scans play a crucial role in the diagnosis of pyogenic infectious central nervous system diseases. Visualisation of typical lesion pattern often allows rapid diagnosis and subsequent therapeutic decisions. We analyzed 456 post-contrast CT scan studies in patients with clinical and laboratory findings of pyogenic CNS infection. We reported characteristic imaging findings according to anatomic site and their complications. We did not have severe anaphylactoid reactions or acute renal failure developed after administering a low-osmolal, nonionic, water-soluble, parenteral iodine contrast media to participants of this study. No current treatment can reverse or ameliorate contrast-induced nephropathy once it occurs, but prophylaxis is possible and has a proven value.

Od 1972. u upotrebi su vodotopiva jodna kontrastna sredstva za parenteralnu primjenu, kojima je svrha prikazati i najmanje moguće razlike u strukturi tkiva, organa i patološkog procesa. Danas su u uporabi derivati trijodbenzena kod kojih sadržaj joda varira od 280 do 370 mg/ml u organskoj molekuli gdje je čvrsto vezan i ne ulazi u metaboličke procese [3].

Reakcije na jodna kontrastna sredstva mogu se klasificirati na kemotoksične, osmotoksične i reakcije zbog ionske neravnoteže. Kemotoksičnost je utjecaj molekula kontrastnog sredstva na proteine u ekstracelularnom staničnom prostoru, na staničnu membranu ili intracelu-

larni prostor. Osmotoksičnost je ionska disociranost kontrastnog sredstva s visokim osmolalitetom koja dovodi do odvođenja tekućine iz eritrocita i deformira ih [3].

Radiološki slikovni prikaz ima ključnu ulogu u dijagnostici i terapijskom pristupu infektivnim bolestima središnjeg živčanog sustava [4]. Vodotopiva jodna kontrastna sredstva služe za prikaz krvnih žila mozga te za detekciju područja abnormalnosti hemato-encefalne barijere. Alterirana barijera se ponaša kao semipermeabilna membrana i postoji prolaz kontrasta prema osmotskom gradijentu iz vaskularnog odjeljka u ekstracelularne prostore dok se ne postigne ekvilibrij.

Faktori koji utječu na kvalitetu kontrastne imbibicije jesu: volumen i distribucija kontrastnog sredstva u intravaskularnom sustavu, volumen intravaskularnog prostora, vaskularizacija lezije, permeabilnost krvnih žila lezije i volumen ekstravaskularnog intralezionog prostora [5].

U ovom smo radu iznijeli naša iskustva u dijagnostici pojedinih vrsta infekcija središnjeg živčanog sustava kao što su gnojni meningitisi, ekstraaksijalne gnojne kolekcije, cerebritisi i apscesi mozga te ventrikulitis kao i značaj primjene kontrastnog sredstva za poboljšanje slikovnog prikaza.

Cilj našeg rada bio je prikaz vlastitih iskustava u procjeni vrijednosti uporabe neionskog, parenteralnog vodotopivog, jodnog kontrastnog sredstva u dijagnostici upalnih bolesti središnjeg živčanog sustava, te neželjenih reakcija na kontrastno sredstvo. Naveli smo i preventivne mjere koje radiološki tim Klinike za infektivne bolesti »Dr. Fran Mihaljević« poduzima kako bi rizik neželjenih reakcija i mogućih komplikacija sveo na najmanju moguću mjeru.

## Bolesnici i metode rada

U razdoblju od lipnja 2005. do prosinca 2007. analizirali smo ukupno 1438 CT-a mozga s uputnom dijagnozom upalne bolesti središnjeg živčanog sustava. Parenteralno, vodotopivo jodno kontrastno sredstvo primijenili smo u 456 pacijenata. Od toga je bilo 311 (68 %) muškaraca i 145 (32 %) žena. Prosječna dob iznosila je 43 godine (+/- 4). Snimanje je izvršeno na jednoslojnom, spiralnom CT uređaju (Schimatzu T 2413, Shimatzu Corporation, Japan, 2004.).

## Doziranje vodotopivog jodnog kontrastnog sredstva, indikacije i kontraindikacije

Svim bolesnicima primjenjivali smo isključivo neionsko, niskoosmolalno, vodotopivo jodno kontrastno sredstvo koje sadrži od 240 do 370 mg joda /mL u obliku iopromida i to od 1 do 2 mL po kilogramu tjelesne težine.

Primijenili smo ga u svih bolesnika u kojih je postojala klinički i laboratorijski dokazana upalna bolest središnjeg živčanog sustava, ali i u onih u kojih je postavljena klinička sumnja, a snimani su u hitnoj službi te nisu imali kontraindikacija ili faktora visokog rizika za primjenu.

Prije primjene kontrastnog sredstva svakom pacijentu izračunavali smo vrijednost klirensa kreatinina prema formuli:

$$140 - \text{dob (u godinama)} \times \text{tj. težina (u kg)} / \text{kreatinin u serumu} \times 0,8$$

(normalna vrijednost oko 25,6 mL u min)

Kriterije isključivanja pacijenata određivali smo prema uputama Europske komisije za sigurnost primjene jodnih parenteralnih kontrastnih sredstava u urogenitalnoj radiologiji (engl. *Contrast Media Safety Committee of the European Society of Urogenital Radiology*) [6]. Kontrastno sredstvo nismo primijenili kod pacijenata koji su imali sljedeće kontraindikacije:

- paraproteinemiju (multipli mijelom, Waldstromovu bolest)
- hepatorenalnu insuficijenciju
- kardiocirkulatornu insuficijenciju
- hipertireozu
- alergiju na jod i ostale komponente kontrastnog sredstva.

Također smo vršili selektivnu primjenu i individualnu procjenu kod pacijenata s faktorima visokog rizika:

- vrijednost kreatinina iznad 120 mikromola na L
- dob iznad 70 god.
- uporaba nefrotoksičnih lijekova
- hipertenzija
- diabetes melitus s proteinurijom
- ciroza jetre
- hiperuricemija.

## Način primjene vodotopivog, niskoosmolalnog, neionskog jodnog kontrastnog sredstva

Kontrastno smo sredstvo primjenjivali na sljedeći način :

- tehnikom davanja »bolusa« i.v. – od 80 do 120 mL kontrasta brzinom od 3–4 mL/sek mehaničkim injektorom ili
- ručnim injiciranjem kroz fleksibilnu plastičnu cijev

Vršili smo vrlo pažljivu pripremu i kontrolu fleksibilnih cijevi da bi se izbjegla zračna embolija i ekstravazacija kontrasta, a osoblje radiološkog tima boravilo je uz pacijenta najmanje 15–20 minuta od početka injiciranja kontrasta zbog praćenja tijekom aplikacije i uočavanja ranih znakova neželjenih reakcija.

## Klasifikacija oblika i težine neželjenih reakcija na vodotopivo, niskoosmolalno, neionsko jodno kontrastno sredstvo

U klasifikaciji i praćenju oblika i težine neželjenih reakcija na parenteralna jodna kontrastna sredstva također smo koristili smjernice ranije spomenute Evropske komisije za sigurnost u primjeni kontrastnih sredstava u urogenitalnoj radiologiji [6]. Sukladno navedenim smjernicama podijelili smo ih na:

1. **Idiosinkratične (anafilaktoidne) reakcije** koje mogu biti blage (mučnina, povraćanje, bljedilo, kihanje), srednje teške (nesvjestica, jako povraćanje, difuzna urtikarija) i teške reakcije (gubitak svijesti, plućni edem, srčani arrest, infarkt miokarda, aritmije);
2. **Nefropatiju induciranu kontrastom:** porast vrijednosti kreatinina u serumu za više od 25 % od normalne vrijednosti unutar 3 dana od primjene kontrastnog sredstva, uz nedostatak drugih mogućih uzroka nefropatije;
3. **Ekstravazaciju:** komplikaciju koja najčešće nastaje zbog primjene automatskih injektora uslijed apliciranja velikog volumena hiperosmolalnog, viskoznog kontrastnog sredstva u kratkom vremenskom razdoblju. Obuhvaća blagu, prolaznu reakciju koja se spontano sanira unutar 24–48 sati, ali i teške reakcije s nekrozom i ulceracijama tkiva i razvojem »kompartiment sindroma«.
4. **Zračnu emboliju:** ulazak zraka u venski sustav pri likom intravenoznog injiciranja kontrastnog sredstva. Primjena automatskih injektora trebala bi ovu komplikaciju svesti na minimum.

Protokol praćenja nuspojava također smo uskladili s navedenim uputama, a on se sastojao u dokumentiranju i preciznom opisu oblika i stupnja neželjenih reakcija te eventualno primijenjene odgovarajuće terapije u sklopu pismenog radiološkog nalaza. Osim toga, neposredno nakon uočavanja neželjene reakcije usmeno smo obavještavali nadležne liječnike, infektologe na čijim su odjelima pacijenti bili hospitalizirani.

## Rezultati

Svim je bolesnicima učinjena je najprije nativna CT snimka, a zatim je aplicirano kontrastno sredstvo i učinjeno je ponovno snimanje s odgodom od 60 do 80 sekundi da bi se postigla optimalna imbibicija.

Od 456 pregledanih bolesnika uredan je nalaz opisan u 242 (53 %), dok je difuzni edem opisan u 16 (3,5 %) bolesnika. U 72 (15 %) bolesnika opisivali smo nespecifične promjene sukladne starijoj životnoj dobi (engl. »age-related changes« ili »atrophy appropriate for age«), koje su se sastojale od znakova kortikalne atrofije, s periventrikularnim, hipodenznim zonama hipoperfuzije

[5]. U 19 (4 %) bolesnika nalaz je upućivao na kronične ishemijske infarktne lezije moždanog parenhima, a u 8 (2 %) bolesnika kronična stanja encefalomalacije i glioze nakon intrakranijskih trauma.

U tablici 1 prikazali smo broj bolesnika s pozitivnim CT nalazom koji je upućivao na gnojnu infekciju mozga, nakon primjene parenteralnog kontrastnog sredstva prema radiološkim kategorijama [4].

Od ukupnog broja bolesnika u kojih smo primijenili parenteralno kontrastno sredstvo prikazali smo i 4 (0,87 %) s vaskularnim komplikacijama: 3 s akutnim infarktima mozga i 1 s tromboflebitisom moždanih vena i posljedičnim multicentričnim venskim infarktima.

Od 55 (12 %) bolesnika s pozitivnim CT nalazom koji je upućivao na prisutnost gnojne infekcije mozga, 14 (20 %) je bilo upućeno na neurokirurške terapijske zahvate neposredno nakon snimanja.

Postkontrastna imbibicija omogućila nam je kod 6 (1,5 %) pacijenata prikaz manjih žarišnih lezija s blažim kompresivnim efektom koje se na nativnom CT-u zbog

**Tablica 1.** Gnojne infekcije mozga po radiološkim kategorijama ( $n = 456$ )

**Table 1.** Pyogenic brain infections divided into radiological categories ( $n = 456$ )

Vrsta infekcije (prema radiološkim kriterijima) [4]	Broj i % bolesnika po kategorijama
Difuzna gnojna infekcija – meningitis	25 (5,4%)
Fokalna gnojna infekcija – cerebritis i apsces	12 (2,6 %)
Ekstraaksijalna lokalizacija infekcije – empijem i subduralne efuzije	18 (3,9%)
Ventrikulitis	3 (0,6%)

**Tablica 2.** Oblici neželjenih reakcija na kontrastno sredstvo ( $n = 456$ )

**Table 2.** Types of contrast media adverse reactions ( $n = 456$ )

Oblici neželjenih reakcija na kontrastno sredstvo [6]	Broj i % bolesnika
Blaga reakcija (mučnina, povraćanje, bljedilo, kihanje)	12 (2,6 %)
Srednje teška reakcija (nesvjestica, jako povraćanje, difuzna urtikarija)	1 (0,21 %)
Teška reakcija (gubitak svijesti, plućni edem, srčani arrest, infarkt miokarda, aritmije)	0
Paravenozna ekstravazacija kontrastnog sredstva	4 (0,87 %)
Zračna embolija	0
Nefropatija inducirana kontrastom	0
Smrtni ishod	0

jednake gustoće s okolnim parenhimom nisu diferencijalne, a mogle su biti značajne u razvoju letalnih komplikacija kao što je transtentorijska hernijacija mozga.

Tablica 2. prikazuje broj bolesnika s pojedinim oblicima i stupnjem neželjenih reakcija na kontrastno sredstvo.

## Diskusija

### 1. Dijagnostika meningitisa

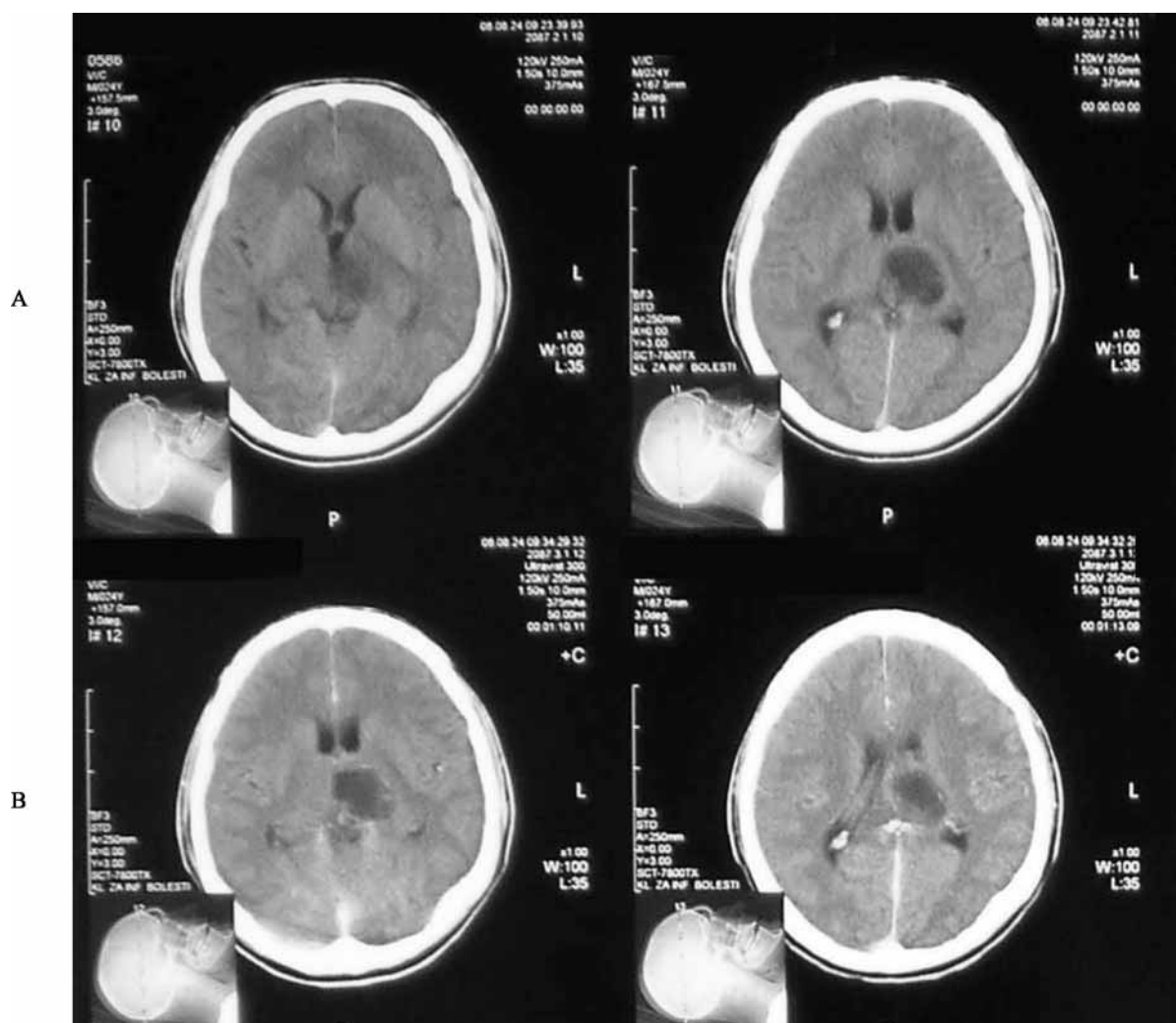
Inicijalna slikovna metoda u dijagnostici meningitisa je CT mozga, zbog isključenja stanja koja čine kontraindikaciju za lumbalnu punkciju te zbog detekcije mogućih komplikacija [7]. U najvećeg broja pregledanih bolesnika (53 %) s dokazanim meningitisom ili postav-

ljenom sumnjom na meningitis, CT nalaz je bio uredan, što je utvrđeno u nekoliko studija (Zimmerman, 1976., Lee-dom JM., 2000. i Johnson 2000., [8, 9, 10]).

U 25 (5,4 %) bolesnika prikazali smo obliteraciju subarahnoidalnih prostora, ventrikulomegaliju i meningealnu imbibiciju nakon primjene kontrastnog sredstva, što su radiološki znaci gnojnog meningitisa [5].

### 2. Dijagnostika fokalnih piogenih infekcija (cerebritisa i apscesa)

Apsces je fokalna infekcija mozga i često nastaje sekundarno hematogenom diseminacijom, izravnom inokulacijom (kod traume ili kirurških zahvata) ili kao komplikacija meningitisa [11].



**Slika 1.** A) Nativni CT mozga – presjek u razini bazalnih ganglija: ovalna hipodenzna zona promjera 4×5 cm u području lijevog talamusa, uz III komoru. B) Postkontrastni CT: izrazita prstenasta rubna imbibicija žarišne lezije; apscesa (strelice). Nakon neurokirurške intervencije evakuirano je 140 mL gnojnog sadržaja

**Figure 1.** A) Nonenhanced CT scan in the level of basal ganglia shows hypodense oval focal lesion 4×5 cm in diameter located in the left thalamus, near the third ventricle. B) Postcontrast CT scan-intensive ring enhancement of the lesion-abscess (arrows). After neurosurgical intervention 140 mL of pus was evacuated

Slikovni prikaz kompjuteriziranom tomografijom ovisi o fazi razvoja lezije.

Opisuju se 4 radiološke faze [12]:

a) Faza ranog cerebritisa

Odvija se između trećeg i petog dana, a CT pokazuje neoštro ograničen hipodenzni areal s blažim kompresivnim efektom. Imbibicija kontrastom je minimalna ili odsutna.

b) Faza kasnog cerebritisa

Razvija se tijekom drugog tjedna bolesti. Središnji dio lezije postaje izrazito hipodenzan, zbog nekroze. Nakon primjene kontrastnog sredstva imbibicija je pretežito iregularna, rubna.

c) Faza ranog apscesa

Nakon drugog tjedna formacija kapsule je potpuna. CT pokazuje demarkiranu izodenznu kapsulu koja se nakon primjene kontrasta jasno imbibira.

d) Faza kasnog apscesa

Nastaje u trećem tjednu bolesti i može trajati mjesecima. Postkontrastna imbibicija je jasno izražena, kapsula je oštro demarkirana od okolnog moždanog parenhima.

Dvanaest (2,6 %) bolesnika imalo je jasan CT prikaz cerebritisa i apscesa. Troje su imali ranu fazu cerebritisa, a petoro fazu ranog ili kasnog apscesa. Četiri su pacijenta imala multiple rane apscese. Primjena kontrastnog sredstva bila nam je osobito važna u ranoj fazi, zbog boljeg izdvajanja žarišne lezije od okolnog moždanog parenhima (Slika 1). Također je važna zbog anatomske lokalizacije lezije i procjene pristupa za kirurško liječenje.

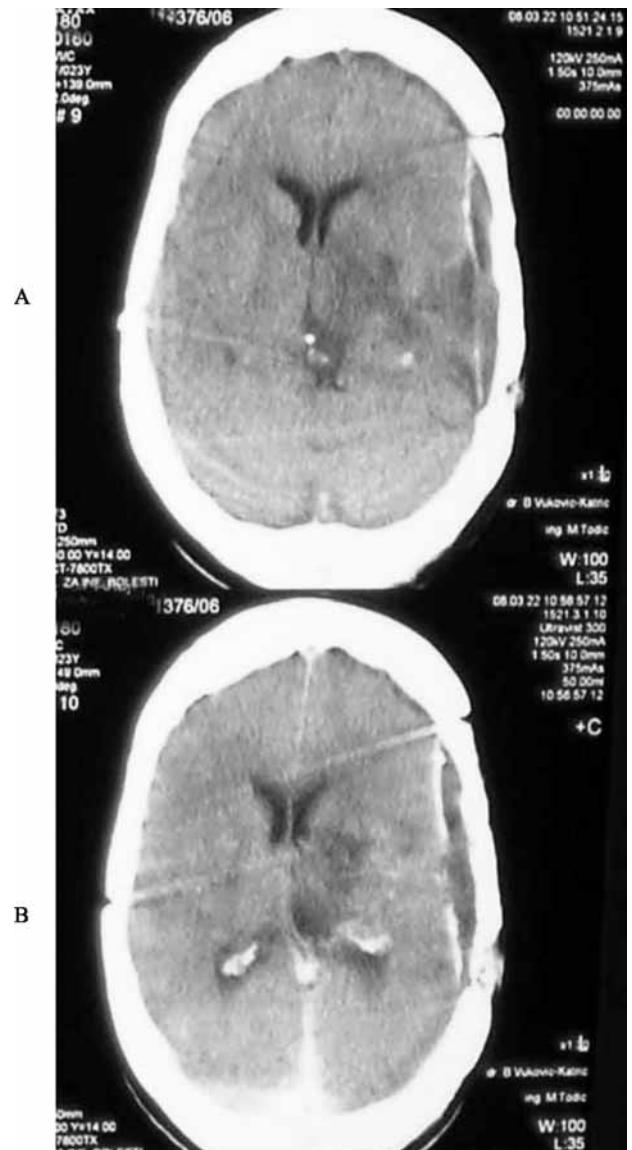### 3. Dijagnostika ekstraaksijalnih kolekcija

Diferencijacija efuzija i empijema je vrlo značajna, a primjena kontrastnog sredstva je u nekim slučajevima neophodna jer te kolekcije mogu biti vrlo male i izodenzne s okolnim parenhimom na nativnim snimkama [13]. Rana dijagnoza subduralnog empijema te urgentni neurokirurški tretman mogu spriječiti komplikacije kao što su pomak struktura velikog i/ili malog mozga zbog kompresivnog efekta, bilo ispod falksa ili kroz tentorij, zatim nastanak cerebritisa i tromboflebitisa venoznih sinusa dure. U epiduralnih empijema gnojna kolekcija je lokalizirana izvan dure mater koja štiti moždani parenhim od komplikacija [14].

U 12 (2,6 %) bolesnika dijagnosticirali smo epiduralne i subduralne empijeme, a u svega 6 (1,3 %) efuzije niske gustoće. Intravenozno kontrastno sredstvo bilo je od iznimne važnosti za jasan prikaz moždanih ovojnica i diferenciranje patološkog procesa od okolnih anatomske struktura (Slika 2).

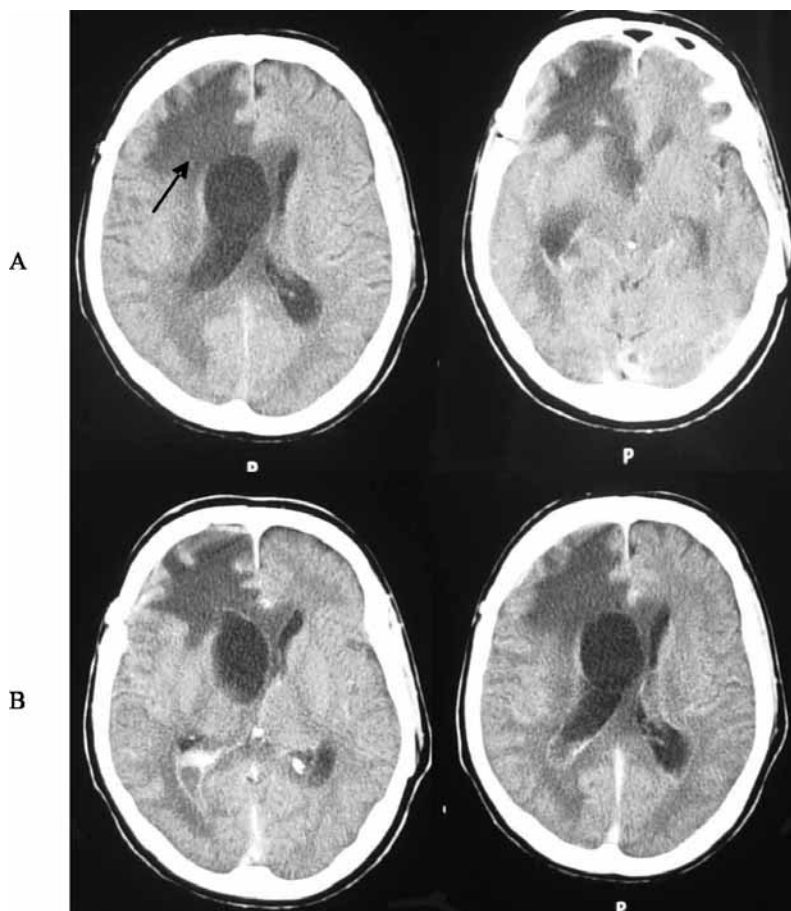
### 4. Ventrikulitis

Ventrikulitis je rijetka, ali ozbiljna komplikacija koja se javlja udružena s meningitisom ili nakon rupture



**Slika 2.** A) Nativni CT mozga – presjek u razini bazalnih ganglija: ekstraaksijalna kolekcija gušćeg tekućeg sadržaja lijevo, epiduralno, temporo-parijetalno, s kompresivnim efektom i pomakom moždanih masa subfalcino. Stanje nakon lijevostrane fronto-temporo-parijetalne osteoplastične kraniotomije i operativnog odstranjenja astrocitoma mozga. B) Postkontrastni CT mozga u istim presjecima: intenzivna imbibicija dure s jasnim izdvajanjem empijema (strelice). Nakon neurokirurškog zahvata evakuirano je 80 mL gnojnog sadržaja

**Figure 2.** A) Nonenhanced CT scan at the level of basal ganglia: extra-axial crescentic collection on the left temporo-parietal region with mass effect directed medially causing a mild shift beneath the falx cerebri. Left-sided, fronto-temporo-parietal osteoplastic craniotomy after astrocytoma operation. B) Post-contrast CT scan: intensive dural enhancement with clear demarcation of the epidural empyema. After neurosurgical treatment 80 mL of pus was evacuated.



**Slika 3.** A) i B): Postkontrastrni prikaz: hipodenzna zona cerebritisa desno frontalno (strelica), ventrikulomegalija desnog lateralnog ventrikula s intenzivnom rubnom postkontrastrnom imbibicijom i gušćim tekućim sadržajem u okcipitalnom rogu desnog lateralnog ventrikla – radiološki znaci ventrikulitisa

**Figure 3.** A) and B): Postcontrast CT scan: hypodense zone of cerebritis in the right frontal lobe (arrow). Ventriculomegaly with postcontrast enhancement of ventricular margins and a dense fluid collection in the right lateral ventricle (long arrow) – radiological signs of ventriculitis

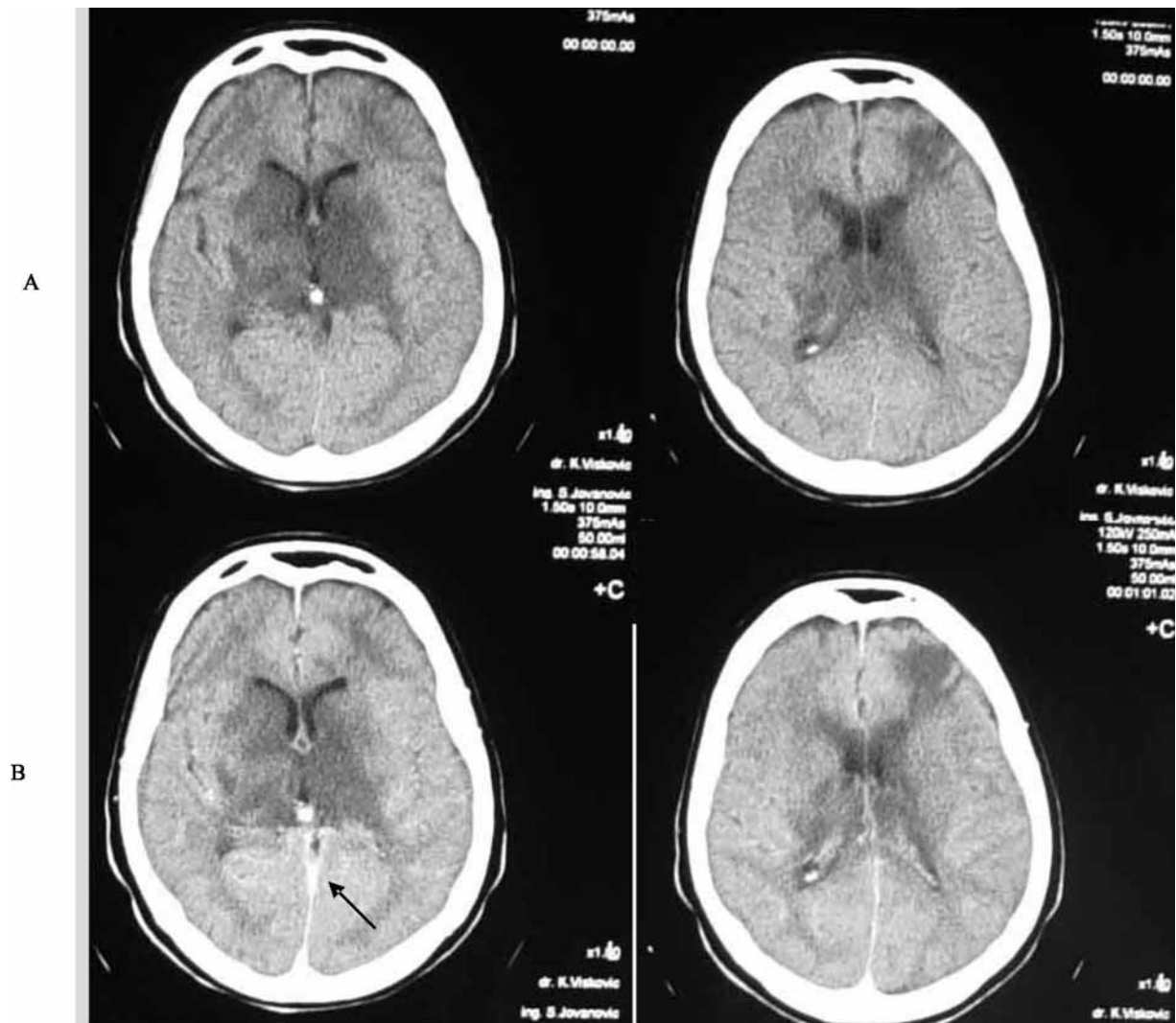
moždanog apscesa u ventrikularni sustav [15]. Dijagnosticira se prikazom ventrikularne imbibicije nakon primjene intravenoznog kontrastnog sredstva. Ventrikulitis smo dijagnosticirali u 3 (0,6 %) bolesnika iz ove studije, od kojih je jedan imao letalan završetak (Slika 3).

### 5. Vaskularne komplikacije

a) Infarkti u središnjem živčanom sustavu udruženi s meningitisom nastaju zbog induciranog inflamatornog arterijskog spazma ili izravne upale stijenke arterije s posljedničnom infekcijom [16]. Najčešći su u bazalnim ganglijima, a mogu se javiti i u kortikalnim dijelovima. Na CT-u se u akutnoj fazi (od 12 do 24 sata od nastanka) prikazuju kao hipodenzne lezije u području odgovarajuće vaskularne distribucije. Nakon 24 sata (u subakutnoj fazi) izrazitije se demarkiraju i pokazuju kompresivni efekt. Postkontrastrna imbibicija je najizraženija od 3 do 5 dana, a da bi se vidjela

moraju biti zadovoljena dva kriterija: 1. oštećenje hematoencefalne barijere i 2. kontrast mora dospjeti do oštećenog mjesta. U kroničnoj fazi nastaje gubitak kompresivnog efekta, obično više ne postoji post-kontrastrna imbibicija i javljaju se znaci encefalomalacije infarciranog područja. U ovoj studiji imali smo tri (0,6 %) bolesnika s akutnim ishemijskim infarktima, dva u irigacionom području arterije cerebri medije (u temporalnim režnjevima), a jedan u području arterije cerebri posterior, (u okcipitalnom režnju). U dva bolesnika primijenili smo kontrastno sredstvo i nije došlo do postkontrastrne imbibicije lezija.

b) Bakterijske tromboze mogu nastati širenjem upalnog procesa iz paranazalnih šupljina malim dovodnim venama ili izravno preko koštanog zida [17]. Pri tom obično postoji i meningitis. Najčešće su septičke tromboze sinusa transversusa a rjeđe su tromboze kavernoznog sinusa. Kod jedine bolesnice prikazali smo hipodenzni tromb u konflu-



**Slika 4.** A) i B): Nativni i postkontrastni CT supratentorijalno: trokutasta hipodenzna zona u području konfluenta venskih sinusa (strelica) koja se ne imbibira kontrastom odgovara trombu. Multipli venski infarkti: obostrano simetrično u području bazalnih ganglija, te lijevo frontalno, s manjim arelom fokalne hemoragije

**Figure 4.** A) and B): Native and postcontrast supratentorial CT scan: a hypodense triangular zone in the cerebral vein sinus confluence (arrow) corresponding to thrombus. Multiple venous infarcts symmetrical in the basal ganglia and left frontal region with focal zone of hemorrhage

ensu dubokih cerebralnih vena te posljedične venske infarkte moždanog debla i simetrično obaju talamusa te u jeloj tvari periventrikularno (Slika 4).

### 6. Neželjeni učinci kontrastnog sredstva

Toksičnost vodotopivog jodnog kontrastnog sredstva je višestruka; dijeli se na kemotoksičnost, osmotoksičnost i ionsku neravnotežu [18].

Neprijmeren osmolalitet i toksičnost kontrastnog sredstva mogu dovesti do slabljenja kontraktilne snage i ventrikularne fibrilacije srca, bolova, osjećaja topline zbog vazodilatacije, jatrogene tromboze, povišenja krvnog tlaka te oslobađanja histamina i drugih vazoaktivnih supstancija s bronhospazmom.

Osmotski efekt može dovesti do povećanja volumena bubrežnih arterija što dovodi do oslobađanja vazokonstriktora i smanjenja krvne opskrbe bubrega što u konačnici dovodi do zatajenja rada bubrega [19]. Osim renalne ishemije, drugi mogući uzrok kontrastom inducirane nefropatije je toksični efekt na epitelne stanice bubrežnih tubula [20]. Može dovesti do proksimalne stanične vakuolizacije, intersticijske inflamacije, celularne nekroze i enzimurije [21 i 22]. Preventivne mjere obuhvaćaju: aplikaciju neionskih, niskoosmolalnih kontrastnih sredstava, minimiziranje volumena kontrasta, parenteralnu hidraciju i izbjegavanje primjene kontrastnog sredstva u bolesnika s visokim rizikom [23]. Svi bolesnici navedeni u ovoj studiji kojima je primijenjeno parenteralno, vodotopivo jedno kontrastno sredstvo bili su hospitalizi-

rani u Klinici za zarazne bolesti »Dr. Fran Mihaljević« u razdoblju od najmanje 24 sata. Kod ni jednog pacijenta nije registriran porast vrijednosti kreatinina u serumu za 25 % više od normalne vrijednosti (oko 44 mikromola/L), koji se mogao dovesti u neposrednu svezu s primjenom navedenog kontrastnog sredstva.

Brzina injiciranja kontrastnog sredstva putem mehaničkih injektora je važan faktor u primjeni i njezino povećavanje može dovesti do većeg broja neželjenih reakcija [23]. Viskoznost kontrastnog sredstva ovisi o unutrašnjem trenju među česticama tekućine i što je ona veća brzina primjene kontrastnog sredstva mora biti manja. Komplikacije koje mogu nastati prilikom injiciranja kontrasta su ekstravazacija i zračna embolija. Najbolja prevencija veće ekstravazacije je direktan monitoring mjesta venepunkcija tijekom prvih 15 sekundi injiciranja prije početka skeniranja. Ukoliko se uoči ekstravazacija odmah se prekida pretraga. Ekstravazacija od 30 ili više mililitara kontrasta zahtjeva stalan nadzor liječnika, a ukoliko se unutar četiri sata pojačava bol i otok ekstremiteta i pojavljuju promjene boje kože ili ulceracije, potreban je i kirurški tretman [23]. Nekroza tkiva pojavljuje se oko šest sati od početka davanja kontrasta. Ekstravazaciju kontrasta imali smo kod četiri pacijenta (0,87 %). Svi su bili nadzirani na odjelima i nisu imali nikakvih posljedica.

Klinički značajna venska zračna embolija je potencijalno fatalna, ali ekstremno rijetka komplikacija. Nismo je registrirali ni u jednog od naših bolesnika.

Idiosinkratične ili anafilaktoidne reakcije na kontrastni medij mogu se podijeliti na blage, srednje teške i teške. One ne ovise o koncentraciji joda, kemijskim karakteristikama i volumenu injiciranog kontrastnog sredstva [18]. Patogeneza njihovog nastanka nije potpuno jasna, ali se smatra da nije posljedica reakcije antigen-antitijelo [19]. U blage reakcije ubrajaju se mučnina, povraćanje, znojenje i blijedilo. Takve smo reakcije zabilježili kod dvanaest bolesnika (2,6 %), simptomi su bili kratkotrajni, a oporavak spontan te nije zahtijevao nikakvo liječenje. Srednje teške reakcije obuhvaćaju nesvjesticu, jako povraćanje, difuznu urtikariju, dispneju, tresavicu, jaku glavobolju, i mogu se liječiti izvan intenzivne jedinice. Od naših bolesnika samo je jedna (0,2 %) bolesnica razvila difuznu urtikariju. Nakon primjene odgovarajuće terapije kortikosteroida i antihistaminika potpuno se oporavila unutar 24 sata. Teške reakcije – gubitak svijesti, plućni edem, srčani arrest, aritmije, infarkt miokarda, Quinckeov edem, zahtijevaju tretman u jedinici intenzivnog liječenja, a i nismo ih registrirali u naših bolesnika. Prema podacima iz literature, učestalost blagih reakcija na kontrastna sredstva je do 10 %, teških reakcija od 1:900 do 1:3000, a smrtnost od 1: 50 000 do 1: 100 000 [18].

## Zaključak

Kompjuterizirana tomografija mozga s primjenom vodotopivog, jodnog parenteralnog kontrastnog sredstva

učinjena u ovoj studiji, u pacijenata sa sumnjom na gnojnu infekciju središnjeg živčanog sustava ili s već laboratorijski dokazanom infekcijom imala je esencijalnu ulogu u hitnim stanjima, osobito u isključivanju kontraindikacija za lumbalnu punkciju.

U 68 (15 %) bolesnika primjenom kontrastnog sredstva prikazali smo intraparenhimske ili ekstraaksijalne žarišne lezije (apscese, subduralne ili epiduralne empijeme) od koji je 20 % bilo upućeno na neurokirurške terapijske zahvate neposredno nakon snimanja.

Postkontrastna imbicija omogućila nam je kod 6 (1,5 %) pacijenata prikaz manjih žarišnih lezija s blažim kompresivnim efektom koje se na nativnom CT-u zbog jednake gustoće s okolnim parenhimom nisu diferencirale, a mogle su biti značajne u razvoju letalnih komplikacija kao što je transtentorijska hernijacija mozga.

Mali broj neželjenih reakcija na kontrastno sredstvo (4 %) možemo pripisati mjerama primarne prevencije koje smo primjenjivali a koje se sastoje u isključivanju pacijenata s faktorima visokog rizika i kontraindikacijama.

## Literatura

- [1] Janković S. Kompjuterizirana tomografija. U: Janković S. i sur. Fizikalne osnove i klinički aspekti medicinske dijagnostike. Zagreb: Medicinska naklada, 2002. Str. 98–101.
- [2] Janković S. Spiralni CT uređaji. U: Janković S. i sur. Fizikalne osnove i klinički aspekti medicinske dijagnostike. Zagreb: Medicinska naklada, 2002. Str. 101–104.
- [3] Vidjak V., Brnić Z., Mažuranić I., Sjekavica I. Kontrastna sredstva. U: Hebrang A., Klarić-Ćustović R. Radiologija. Zagreb: Medicinska naklada, 2007. Str. 61–69.
- [4] Maschke M., Kastrup O., Forsting M., Diener H. Update on neuroimaging in infectious central nervous system disease. *Curr Opin Neurol* 2004; 17:475–480.
- [5] Grossman R., Yousem D. Infectious and Noninfectious Inflammatory Diseases of the Brain. U: Grossman R. *Neuroradiology*. St. Louis USA: Mosby, 1998. Str. 171–180.
- [6] Thomsen HS. European Society of Urogenital Radiology Guidelines on Contrast Media Application. *Curr Opin Urol* 2007; 17:70–6.
- [7] Kanamalla US., Jinkins JR. Imaging of cranial meningitis and ventriculitis. *Neuroimaging Clin N Am* 2000; 10:309–31.
- [8] Marshman LA., Connor S., Chandler CL. Persistent absence of ring-enhancement on CT with encapsulated brain abscess. *Br J Neurosurg* 2004; 18 (4):377–82.
- [9] Božinović D. Akutni meningitis. U: Begovac J., Božinović D., Lisić M., Baršić B., Schoenwald S. (ur.) *Infektologija*. Zagreb: Profil International, 2006. Str. 228–246.
- [10] Beus I., Baršić B. Kronični meningitis. U: Begovac J., Božinović D., Lisić M., Baršić B., Schoenwald S. *Infektologija*. Zagreb: Profil International, 2006. Str. 254–257.
- [11] Tešović G. Apsces mozga. U: Begovac J., Božinović D., Lisić M., Baršić B., Schoenwald S. *Infektologija*. Zagreb: Profil International, 2006. Str. 266–270.



- [12] Karampekios S., Hesselink J. Cerebral infections. *Eur Radiol* 2005; 15(3):485–93.
- [13] Ferreira N., Otta G., Amaral L., Rocha A. Imaging aspects of pyogenic infections of the central nervous system. *Top Magn Reson Imag* 2005; 16(2):145–154.
- [14] Fukui M., Williams R., Mudigonda S. CT and MR imaging features of pyogenic ventriculitis. *AJNR Am J Neuroradiol* 2001;22: 1510–16.
- [15] Osborn A. Infection. U: Osborn A., Blaser S., Salzman K. *Brain-Top 100 Diagnosis*. Salt Lake City Utah : WB Saunders Company, 2002. Str. 34–55.
- [16] Kastrup O., Wanke I., Maschke M. *Neuroimaging of Infections*, NeuroRx 2005; 2(2) 324–332.
- [17] Prakash C., Bansal BC. Cerebral Venous Thrombosis. *J Indian Acad Clin Med* 2006; 5: 56–61.
- [18] Toprak O. Conflicting and new risk factors for contrast induced nephropathy. *J Urol*. 2007; 178(6):2277–83.
- [19] Itoh Y., Yano T., Sendo T., Oishi R. Clinical and experimental evidence for prevention of acute renal failure induced by radiographic contrast media. *J Pharmacol Sci* 2005; (4):473–88.
- [20] Rudnick M., Kesselheim A., Goldfarb S. Contrast-induced nephropathy: how it develops, how to prevent it. *Cleve Clin J Med* 2006; 73: 75–87.
- [21] Wang A., Hockslaw T., Bashore TM. Exacerbation of radio-contrast nephrotoxicity by endothelin receptor antagonism. *Kidney Int* 2000;57:1675–80.
- [22] Smith SW. Images in emergency medicine. *Ann Emerg Med* 2006; 48(1):17.
- [23] King B., Segal K. *Manual of contrast media (ver. 5)*. Committee on Drug and Contrast Media of American College of Radiology, USA, 2004., Str. 13–57.