

ISSN 1330-061X
CODEN RIBAEG

UDK:597.587.2.018:639.32
Izvorni znanstveni članak

ANATOMSKE I MORFOLOŠKE ZNAČAJKE TUNA (*Thunnus thynnus*) IZ UZGOJA I OTVORENOG MORA

I. Miletić, I. Jeftimijades, B. Bonačić, K. Zanki, I. Mladineo

Sažetak

Cilj je ovog rada prikazati probavni sustav tuna, s posebnim osvrtom na jetra. Uzorci za istraživanje probavnih organa tuna uzeti su s uzgajališta tuna »Sardina« d.d. Postira. Obavljeno je istraživanje na 22 uzorka (razudba i fotografiranje organa, Canon digitalnim aparatom), 30 uzoraka jetara netovljenih tuna, 30 uzoraka jetara tovljenih tuna, te 20 histoloških uzoraka jetara prije i nakon tova. Kakvoća prehrane neposredno se odražava na razlikama dužinsko-masениh vrijednosti hepatosomatskog indeksa i same histologije jetara tovljene i netovljene ribe. Intenzivna prehrana bogata lipidima povećava količinu masti skladištene u jetrima i time uzrokuje veći hepatosomatski indeks tovljene tune. Histološka pretraga tovljene tune pokazuje početak masne degeneracije hepatocita s vakuolizacijom stanice i decentriranim jezgrama. Nedostatak eozinofilnih granula u citoplazmi hepatocita upućuje na nemogućnost obavljanja enzimatske aktivnosti stanice, odnosno njihovu disfunkciju.

Ključne riječi: tuna, *Thunnus thynnus*, probavni sustav, probava, jetra, histologija jetara

UVOD

Probavni sustav tuna sastoji se od probavnog kanala i probavnih žlijezda, te jetara i gušterače. U probavnom kanalu razlikujemo nekoliko manje ili više jasno ograničenih dijelova. Prvi dio je usno-ždrijelna šupljina, koja se proteže od usta do završetka škržnog luka. Drugi dio čine jednjak i ždrijelo. Stražnja gra-

Ivana Miletić, dipl. ing. ribarske tehnologije, »Ministarstvo poljoprivrede šumarstva i vodnoga gospodarstva«, Uprava ribarstva, 21000 Split; Ivor Jeftimijades, dipl. ing. ribarske tehnologije; Božena Bonačić, dipl. ing. ribarske tehnologije, »Sardina« d.d. Postira, 21410 Postira; Kristijan Zanki, dipl. ing. ribarske tehnologije, »Sardina« d.d. Postira, 21410 Postira; dr. sc. Ivona Mladineo, dr. vet. med. Institut za oceanografiju i ribarstvo, 21000 Split.

Osoba za kontakt: e-mail: ivana_miletic@yahoo.com, tel. 098 202 848

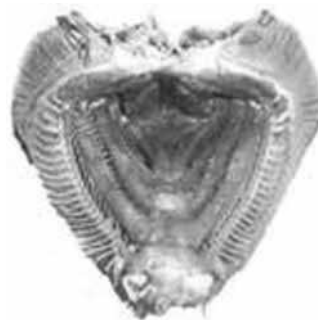nica tog dijela označuje pilorus i ušće kanala jetara i gušterače. Treći je dio crijevo.

Usno–ždrijelna šupljina (*cavum oris*) započinje ustima. Usta su u tuna smještena terminalno. Oblik je glave konusan sa šiljastom gubicom. Budući da je grabežljivica, tuna ima velika i rastezljiva usta. Usta su okružena usnama, koje su u tuna slabo razvijene. Na njima kožni epitel postupno prelazi u epitel usne sluznice, gdje se nalaze brojna osjetilna tjelešca. U početnome dijelu usne šupljine nalaze se dva respiratorna zaliska koji se pri disanju zatvaraju i sprječavaju povrat vode iz usne šupljine. Ti su zalisci prozirni i još se nazivaju unutrašnjim ustima (Jardas, 1996). Ždrijelna sluznica nastavlja se na sluznicu usne šupljine. Na dorzalnome dijelu nalaze se okusni jastučići. Nema žlijezda slinovnica. Probava u ustima nije značajnija.

Tuna je veliki potrošač kisika, slična onoj u sisavaca jednake veličine. Kisik uzima iz mora, zbog čega ima potrebu za stalnim kretanjem (Slike 1 i 2).



Slika 1. *Thunnus thynnus*
Fig. 1. *Thunnus thynnus*



Slika 2. Usno–ždrijelna šupljina
Fig. 2. Oral–pharyngeal cavity

Jezik (*lingua*) tvrd je i nepokretan jer nema vlastita mišićja. Dolazi u obliku ispupčenja ventralne ždrijelne stijenke.

Zubi (*dentis*) u tuna su maleni, konični, jednoredni i postoje i na nepcu. Smješteni su na čeljustima i položeni su kaudalno, što im omogućuje držanje plijena. Slične su građe kao i u drugih kralježnjaka, a sastoje se od zubne pulpe koja je okružena dentinom. Dentin je po građi sličan koštanom tkivu i sadržava kalcijeve soli. Na površini zuba nalazi se caklina. Mijenjaju se tijekom cijelog života i tu pojavu nazivamo *polifiodontizam* (Jardas, 1996).

Jednjak (*oesophagus*) kratka je, elastična i široka cijev. Širenje jednjaka pri prolasku hrane omogućeno je zbog nabora mukozne ovojnice. Olakšavanje prolaska hrane osigurava velik broj mukoznih žljezdanih stanica putem lučenja sluzi.

Želudac (*gastrum*) karakterističan je po sekreciji pepsina i solne kiseline. U mnogih riba želudac nedostaje, dok je u tuna prisutan jer ne žvaču hranu. Djelovanjem kiseline i enzima razgrađuju se krupne čestice hrane. Tako taj prošireni dio probavne cijevi uskladištava hranu i postupno je priprema za

crijevnu probavu. Prema morfologiji, želudac u tuna pripada vrsti želuca si-fonskog oblika (poput slova »U«), kakav ima većina riba koje posjeduju želudac, a sastoji se od descendentnog (silaznog) dijela koji prelazi u ascendentni (uzlazni) dio. Tuna imaju mali želudac, brz metabolizam, pa im je stoga i potreba za hranom česta, u usporedbi s drugim grabežljivicama (Fijan, 1963), (Slike 3. i 4.).



Slika 3. Želudac
Fig. 3. Stomach

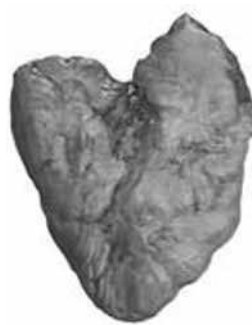

Slika 4. Unutrašnji dio želuca
Fig. 4. Internal surface of stomach

Dužina crijeva (*intestinum*) u izravnom je odnosu s načinom prehrane dotične vrste. U mesoždera grabežljivica, među koje se ubraja i tuna, dužina je crijeva u odnosu na dužinu tijela najkraća (Fijan, 1963). U tuna nalazimo mezenterijalno masno tkivo, prilično obilno, u kojemu su utisnuti pilorički nastavci. Probavni trakt završava medijalnim anusom, u blizini urogenitalnog otvora, koji je kaudalno od navedenoga (Slike 5 i 6).



Slika 5. Crijevo tuna
Fig. 5. Intestine of tuna

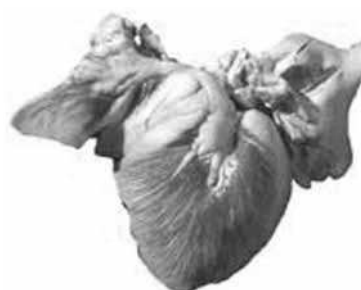

Slika 6. Mezenterijalno masno tkivo u koje su utisnuti pilorički nastavci
Fig. 6. Mesenterial adipose tissue

Jetra (*hepar*) opsežan su organ, čiji oblik determinira pojedine vrste tuna. U tuna postoje tri režnja. Smještene su u prednjem dijelu torakoabdominalne šupljine, gdje njihova prednja ploha priliježe na jednjak i plivači mjehur, kaudalna na želudac, a ventralna na ventralnu stijenku trbušne šupljine (Slike 7. i 8.).



Slika 7. Jetra netovljene tune
Fig. 7. Liver of unfatted tuna



Slika 8. Jetra tovljene tune
Fig. 8. Liver of fattened tuna

U žučnom mjehuru (*vesica fellea*) nalaze se žučni kanalići koji izlaze između hepatocita i prelaze u kanale koji se ulijevaju u žučni mjehur. Iz žučnoga mjehura dalje izlaze kao žučovod (*ductus choledocus*) koji se ulijeva u crijevo (Slika 9.).



Slika 9. Žučni mjehur
Fig. 9. Gallbladder

Gušterača (*pancreas*) u tuna se sastoji od mnoštva jedva primjetnih niti mještenih u mezenteriju ili na površini, odnosno u dubini susjednih organa. Tračci pankreasa obično prate krvne žile, pa ih tako nalazimo u crijevu, jetrima i slezeni. Dijelovi gušterače koji su smješteni u drugim organima ne stupaju s njim ni u kakvu vezu, osim anatomsku. Gušterača ima niz kanalića koji se ne ulijevaju u glavni žučovod, nego samostalno u pilorični dio crijeva, u blizini ušća žučovoda.

MATERIJALI I METODE

Mjerenja su obavljena na uginulim jedinkama prikupljenima tijekom ljetnih mjeseci 2002. godine, koje su u laboratorij dopremljene ulovnim brodom. Uzorak je obuhvaćao 30 tuna. U laboratoriju su mjereni ukupna dužina tuna od čeljusti do korijena repne peraje (LF) izražena u centimetrima i ukupna masa tuna (Wt) u kilogramima, masa jetara u kilogramima i hepatosomatski indeks (%), za tovljene i netovljene tune (Jardas, 1996). Za navedene vrijednosti izračunana je srednja vrijednost i standardna devijacija, a t-testom uspoređivane su iste vrijednosti između tovljene i netovljene tune.

Pregledano je i kratko opisano probavilo. Izmjerena je masa jetara, a uzeti su uzorci za histološku pretragu. Tkivo je fiksirano u Davidsonovoj otopini, dehidrirano u rastućim koncentracijama alkohola i uklopljeno u parafin (Histovax, Leica). Bojeno je hematoksilin–eozinskom tehnikom (Satterthwaite, 1882) i rezano na 6 mm rotacijskim mikrotomom (Leica RM 2155). Histološki su preparati mikroskopirani pod povećanjem od 100, 400 i 1 000 puta i slikani Olympus digitalnim aparatom. Istovjetni postupak proveden i na 30 uzoraka tovljene tune. Mjerenje toga uzorka ribe obavljeno je, nakon izlova, na izlovnome brodu 2003. i 2004. godine.

REZULTATI I RASPRAVA

Rezultati mjerenja vrijednosti ukupne dužine tuna od čeljusti do korijena repne peraje (LF) izražene u centimetrima, ukupne mase tuna izražene u kg (Wt), masa jetara u kg i hepatosomatski indeks (%), za tovljene i netovljene tune. Rezultati dobivenih srednjih vrijednosti i standardne devijacije, kao i usporedba t–testom istih vrijednosti između tovljene i netovljene tune prikazani su u Tablicama 1. i 2., te Grafikonu 1.

Tablica 1. Uzorci netovljene tune

Table 1. Samples of wild tuna

Red. br. No	LF (cm)	Wt (kg)	Jetra (kg) Liver	Hepatosomatski Indeks–HSI
1.	53	2,82	0,041	1,454
2.	52	2,09	0,022	1,053
3.	53	2,34	0,031	1,325
4.	52	2,51	0,055	2,191
5.	54	2,88	0,079	2,743
6.	59	3,02	0,082	2,715
7.	63	4,51	0,123	2,727
8.	62	4,66	0,128	2,747
9.	84	12,21	0,256	2,097
10.	82	12,33	0,276	2,238
11.	80	9,12	0,198	2,171
12.	77	9,22	0,222	2,408
13.	93	13,51	0,221	1,636
14.	88	10,52	0,164	1,559
15.	93	13,22	0,263	1,989
16.	95	14,30	0,301	2,105

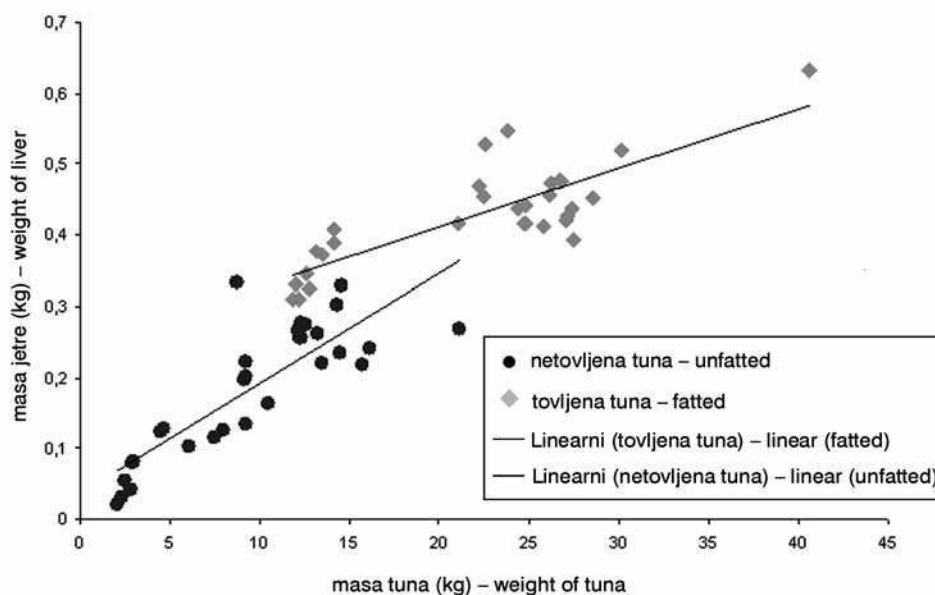
17.	90	16,11	0,242	1,502
18.	84	12,55	0,274	2,183
19.	78	6,10	0,102	1,672
20.	81	9,21	0,134	1,456
21.	77	8,75	0,333	3,806
22.	87	14,50	0,234	1,614
23.	87	15,75	0,217	1,378
24.	88	12,31	0,256	2,080
25.	79	7,95	0,126	1,585
26.	89	14,55	0,328	2,254
27.	77	9,22	0,202	2,191
28.	84	12,13	0,266	2,195
29.	79	7,51	0,115	1,531
30.	108	21,11	0,268	1,270
x sd		13,38 1,60	0,25 0,04	

Tablica 2. Uzorci tovljene tune

Table 2. Samples of fed tuna

Red. br. No	LF (cm)	Wt (kg)	Jetra (kg) Liver	Hepatosomatski Indeks-HSI
1.	105	27,08	0,427	1,577
2.	84	13,17	0,378	2,870
3.	105	27,40	0,438	1,599
4.	102	22,24	0,469	2,109
5.	109	27,46	0,395	1,438
6.	83	12,52	0,346	2,763
7.	108	24,36	0,438	1,798
8.	103,5	22,48	0,454	2,019
9.	106,0	25,81	0,413	1,600
10.	123,5	40,62	0,633	1,558
11.	107,5	24,75	0,418	4,040
12.	86,0	14,17	0,408	2,879
13.	83,5	12,72	0,324	2,547
14.	81,5	11,84	0,310	2,618
15.	109,5	26,81	0,475	1,772
16.	101,0	21,07	0,417	1,989

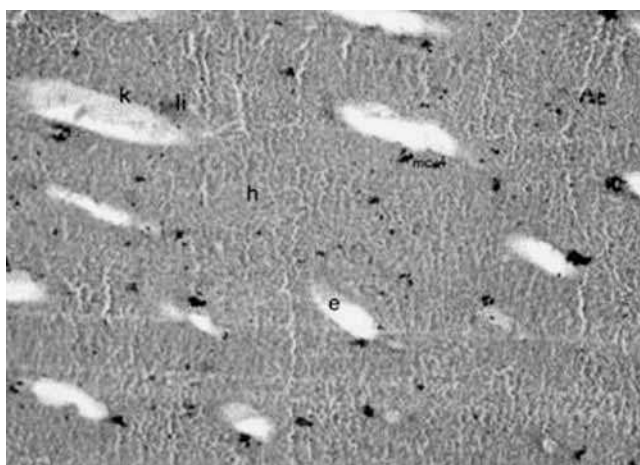
17.	109,0	26,72	0,478	1,789
18.	105,5	26,23	0,474	1,807
19.	85,0	14,14	0,389	2,751
20.	104	22,55	0,529	2,346
21.	104,5	26,09	0,456	1,748
22.	85	13,47	0,374	2,777
23.	82,5	12,15	0,311	2,560
24.	81,5	12,01	0,331	2,724
25.	107,5	27,06	0,422	1,559
26.	110	24,81	0,442	1,782
27.	113	24,70	0,418	1,692
28.	114	23,82	0,546	2,292
29.	116	28,53	0,452	1,584
30.	119	30,11	0,520	1,727
x sd		12,91 0,88	0,35 0,04	



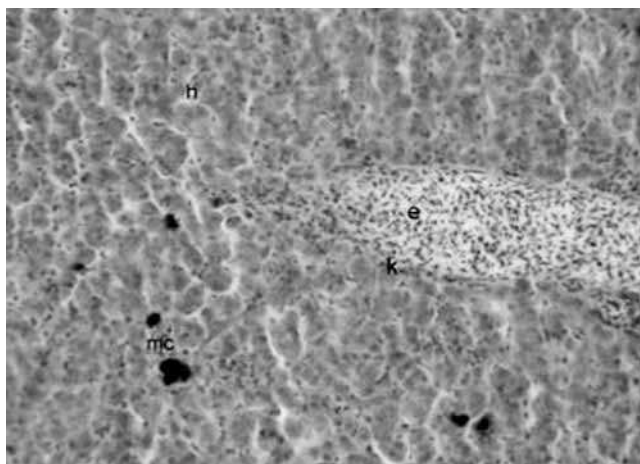
Graf 1. Odnos ukupne mase tuna i mase jetara tovljene (crvena boja) i netovljene tune (plava boja)

Graph 1. Relation of total weight of tuna and weight of fatted (red) and unfatted (blue) tuna

Jetra su netovljene tune tamnije zagasito žute boje, dok su u tovljene tune blijedo žućkasta. Histološki preparati jetara netovljene tune pokazuju parenhim sastavljen od hepatocita poredanih u dvostanične lamine razdvojene sinusoidama. Citoplazma hepatocita bogata je eozinofilnim granulama. Jezgra je središnje smještena, velika i acidofilna. Melano–makrofagna središta i limfocitarna infiltracija vidljiva je oko pojedinih kapilara (Slike 10., 11. i 12.).



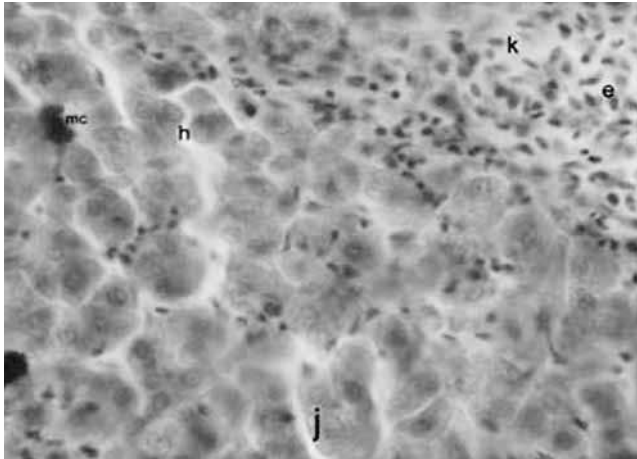
Slika 10. Jetra tek ulovljene tune (povećanje 100 puta)
Fig. 10. Liver of wild tuna (rezolution 100x)



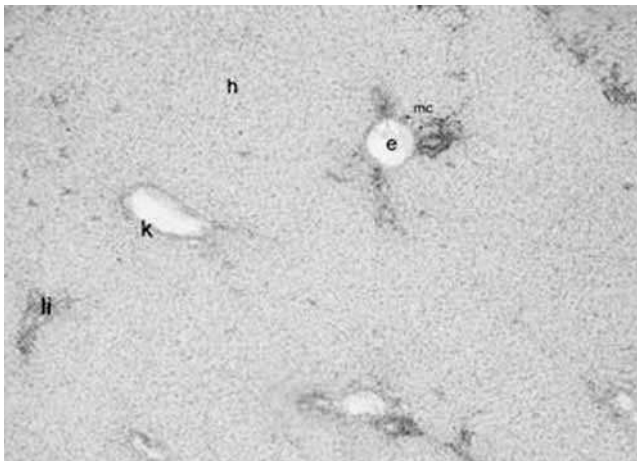
Slika 11. Jetra tek ulovljene tune (povećanje 400 puta)
Fig. 11. Liveri of wild tuna (rezolution 400x)

Citoplazma hepatocita tovljene tune pokazuje nedostatak eozinofilnih granula i blijedo obojenje. Stanica je vakuolizirana s decentriranom, katkad sploštenom, blijedo acidofilnom jezgrom i eozinofilnom jezgricom. Egzokrini dio gušterače nije utvrđen u histološkim prerezima jetara, nego u nakupinama masnoga tkiva oko brojnih piloričkih nastavaka (Slike 13., 14. i 15.).

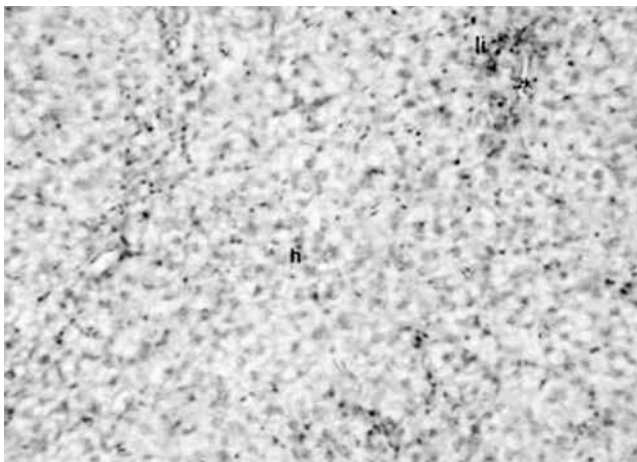
Hranidba tuna u kavezima temelji se na ulovu male plave ribe. Hranjenje se obavlja tijekom cijelog dana radi postizanja što višega stupnja kon-



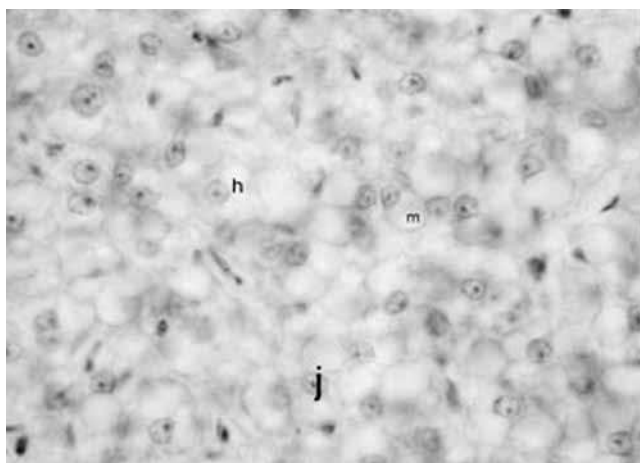
Slika 12. Jetra tek ulovljene tune (povećanje 1000 puta)
Fig. 12. Liver of wild tuna (rezolution 1000x)



Slika 13. Jetra tovljene tune (povećanje 100 puta)
Fig. 13. Liver of fatty tuna (rezolution 100x)



Slika 14. Jetra tovljene tune (povećanje 400 puta)
Fig. 14. Liver of fatty tuna (rezolution 400x)



Slika 15. Jetra tovljene tune (povećanje 1 000 puta)

Fig. 15. Liver of fattened tuna (rezolucija 1000x)

Legenda (za sve slike): h — hepatocit, j — jezgra, žk — žučni kanalić, m — masna kaplja, li — limfocitna infiltracija, mc — melano-makrofagna središta, k — kapilara, e — eritrociti.

verzije. Mala plava riba koja se rabi za hranidbu tuna s predominacijom srdele u svojem biokemijskom sastavu sadržava veliki postotak lipida koji može dosezati i do 9% vlažne mase. (Krvarić–Škare, 1955). U nedostatku jadranske srdele uvozi se haringa iz sjevernijih mora čiji postotak lipida može dosezati i do 18% vlažne težine. Takva kakvoća prehrane neposredno se reflektira na razlikama dužinsko-masених vrijednosti hepatosomatskog indeksa i same histologije jetara tovljene i netovljene ribe. Intenzivna prehrana bogata lipidima povećava količinu masti skladištene u jetrima i time uzrokuje veći hepatosomatski indeks tovljene tune. No, iz grafičkog je prikaza vidljivo da pravocrtni porast pravca odnosa mase tijela i mase jetara ipak ima oštriju uzlaznu putanju u netovljene tune, nego u one tovljene, gdje je taj pravac nešto vodoravnijeg tijeka. Razlog može biti u sporijoj konverziji kod starije tovljene tune.

Mišljenja brojnih autora potvrdili su noviji nalazi (Katavić i sur., 1998.) po kojima su $\omega 3$ visoko nezasićene masne kiseline, a kojima je bogata srdela, osobito važne za metabolizam jer potiču rast i učinkovitost hranjenja. No, histološka pretraga tovljene tune pokazuje početak masne degeneracije hepatocita s vakuolizacijom stanice i decentriranjem jezgre. Nedostatak eozinofilnih granula u citoplazmi hepatocita upućuje na nemogućnost obavljanja enzimske aktivnosti stanice, odnosno njihovu disfunkciju.

U Jadranu je prosječna lovna masa tune oko 15 kg i najuočljivije su razlike u masi jetara kod tuna između 12 i 16 kg.

Riba koja je uzorkovana nakon hranjenja i mase od 12 do 16 kg, kada je počela s uzgojem, bila je teška od 3 do 4 kg i u uzgoju je provela godinu

dana. Iz toga možemo zaključiti da se prilikom približno iste tjelesne mase u uzgojene tune u odnosu na nehranjenu jetra povećavaju 71% (Tablica 3).

Tablica 3. Prosječne mase tuna i mase jetre (od 12 do 16 kg)

Table 3. Mean weight of tuna and weight of liver (12–16 kg)

Netovljene tune — Wild tuna			Tovljene tune — Fatted tuna				
Red. br.	No	Wt (kg)	Jetra (kg) Liver	Red. br.	No	Wt (kg)	Jetra (kg) Liver
1.		12,21	0,256	1.		13,17	0,378
2.		12,33	0,276	2.		12,52	0,346
3.		13,51	0,221	3.		14,17	0,408
4.		10,52	0,164	4.		12,72	0,324
5.		13,22	0,263	5.		11,84	0,31
6.		14,3	0,301	6.		14,14	0,389
7.		16,11	0,24	7.		13,47	0,374
8.		12,55	0,274	8.		12,15	0,311
9.		14,5	0,234	9.		12,01	0,331
10.		15,75	0,217				
11.		12,31	0,256				
12.		14,55	0,328				
13.		12,13	0,266				
x sd		13,38 1,60	0,25 0,04	x sd		12,91 0,88	0,35 0,04

Tablica 4. Srednje vrijednosti sa standardnim devijacijama i rezultat *t*-testa dužine (LF) i mase (Wt) uzorkovane ribe, mase jetara (Wh) i hepatosomatskog indeksa (HSI)

Table 4. Mean values with standard deviations and *t*-test result of length (LF) and weight (Wt) of samples fish, weight of liver (Wh) and hepatosomatic index (HSI)

	LF (cm)	WT (kg)	Wh (kg)	HSI	t
Netovljene — wild tuna	77,58 14,88	9,57 4,96	0,19 0,09	2 0,59	0,77
x sd					
Tovljene tune — fatted t.	101,67 12,55	22,23 7,05	0,43 0,07	2,14 0,6	
x sd					

ZAKLJUČAK

Poznata je činjenica da je tuna izraziti predator, a pregledom njezinih probavnih organa možemo doći do dodatnih zaključaka o navikama i životu tune u moru. Jednjak je mišićav, elastičan i širok, što mu omogućuje prolazak većih zalogaja kroz jednjak. Crijeva su vrlo kratka, želudac je relativno malen, ali elastičan, što se dopunjuje brojnim piloričkim nastavcima. Upravo zbog svojih navika, brzog metabolizma, grabežljivosti i dobrog prirasta, tuna je vrlo pogodna vrsta za uzgajanje.

Prehrana tune provodi se malom plavom ribom koja je visoko kalorična i u svojem biokemijskom sastavu sadržava veliki postotak lipida. No, takav način hranjenja utječe na funkcionalnost jetrenih stanica koje u tovljene tune pokazuju znakove masne degeneracije.

Uzgoj tuna na Jadranu relativno je mlada grana marikulture, pa je ovaj rad samo podloga za daljnja istraživanja.

Sažetak

SOME ANATOMIC AND MORPHOLOGIC CHARACTERISTICS OF CULTURED AND WILD TUNA (*Thunnus thynnus*)

I. Miletić, I. Jeftimijades, B. Bonačić, K. Zanki, I. Mladineo

The main task of this paper is to describe digestive tract of bluefin tuna, with special focus on the liver. The samples for the research on tuna digestive tract were taken on the tuna farm »Sardina« d.d. Postira. The investigation were done on 22 samples (necropsy and photography of organs, Canon digital camera), 30 samples liver of unfatted tuna, 30 samples liver of fatted tuna and 20 histologic samples of liver before and after fattening. The quality of nutrition directly affects the differences of longitudinal and latitudinal values of the hepatosomatic index and the histology of liver of fatted and unfatted fish. Intensive, lipid-rich nutrition increases the quantity of the fat stored in liver therefore causing higher hepatosomatic index in fatted tuna. Histologic examination of fatted tuna indicates a beginning of hepatocytes degeneration with vacuolisation of the cell and decentralised nuclei. Lack of eosinophilic

Ivana Miletić, dipl. ing. ribarske tehnologije, »Ministarstvo poljoprivrede šumarstva i vodnoga gospodarstva«, Uprava ribarstva, 21000 Split; Ivor Jeftimijades, dipl. ing. ribarske tehnologije; Božena Bonačić, dipl. ing. ribarske tehnologije, »Sardina« d.d. Postira, 21410 Postira; Kristijan Zanki, dipl. ing. ribarske tehnologije, »Sardina« d.d. Postira, 21410 Postira; dr. sc. Ivona Mladineo, dr. vet. med. Institut za oceanografiju i ribarstvo, 21000 Split;

Contact person: e-mail: ivana_miletic@yahoo.com, tel. 098 202 848

granules in cytoplasm of hepatocytes indicates the cell's inability of doing enzymatic activity, respectively its disfunction.

Key words: *Thunnus thynnus*, alimentarni tract, metabolism, hepar, histology

LITERATURA

- Fijan, N. (1963): Anatomija, histologija, fiziologija i embriologija riba. III. Stupanj nastave, Zagreb, 1–197.
- Jardas, I. (1996): Jadranska ihtiofauna, Školska knjiga, Zagreb, 536.
- Katavić, I., Grubišić, L., Skakelja, N. (1998): Studija utjecaja na okoliš uzgajališta tuna kod otoka Brača, Split, 58.
- Krvarić-Škare, A. (1955): On seasonal variations in the chemical compositions and nutritive value of sardine (*Sardina pilchardus* Walb.) of the Central Adriatic. Proc. Tech. Gen. Fish. Count. Medit., 3, 441–447.
- Satterthwaite, T. E. (1882): A manual of histology. II izdanje, William Wood and Company, New Yor, SAD, 512 pp.

Primljeno: 15. 2. 2007.

Prihvaćeno nakon korekcija: 16. 6. 2008.