후두의 신경생리

연세대학교 의과대학 이비인후과학교실, 음성언어의학연구소
김 영 호

Laryngeal Neurophysiology

Young-Ho Kim, MD, PhD
Department of Otorhinolaryngology, Yonsei University College of Medicine,
The Institute of Logopedics & Phoniatrics, Seoul, Korea

서 론

음성의 생성은 여러 가지 후두와 호흡근육의 고도로 조화된 조절에 의하여 이루어진다. 이러한 근육들의 역동학에 있어 수술 조작이 가해지거나 생역학적인 변동이 있을 시에는 다양한 면에서 음성에 영향이 미쳐지게 된다. 따라서, 후두의 생리에 관하여 충분히 이해를 하고 있지 않다면 치료의 좋은 결과를 기대하기가 어렵다고 할 수 있다.

후두의 신경계

후두의 기능을 크게 세 가지로 대별하여 볼 때 우선 하기도 보호기능과 호흡기능 그리고 발성의 기능이 그것이다.[1] 이런 기능들의 수행에는 후두에 전해진 어떤 특정한 신호에 반응하는 정상적인 신경-근계의 존재가 필수적이다.

후두의 신경지배는 구심성 신경지배로 상후두신경의 내지가 후두에 전달된 여러가지 종류의 자극을 받아들이게 되며, 이는 성문상부에 도달한 화학적, 기계적 그리고 온도 자극 등에 대한 수용체를 통하여 받아들여지게 된다. 후두의 원심성 신경지배는 반회후두신경과 상후두신경의 외지를 통하여 운동신경지배로 존재한다.

구심성 신경지배를 담당하는 신경인 상후두신경의 내지를 좀더 자세히 살펴보면, 상후두신경은 미주신경의 절상신경절 하방에서 분지하여 나온 후, 설골의 대각부위에서 내지와 외지로 갈라지게 된다. 내지는 갑상설골막의 측부를 관통하여 후두의 내부로 들어오게 되는데, 이는 세가지의 분지로 갈라지게 된다. 상분지(superior division)는 후두개의 후두면에 분포하고, 중분지(middle division)는 진성대, 가성대 및 피열후두개추벽(aryepiglottic fold)에 분포한다. 마지막으로 하분지(inferior division)는 피열연골, 성문하부, 하인두의 전벽 및 상부식도괄약근에 분포한다.[2] 또한 점막의 수용체 뿐 아니라 갑상후두개관절과 윤상갑상관절의 관절포(joint capsule)에도 분포한다.

상후두신경의 외지는 흔히 윤상갑상근의 운동지배가 유일한 기능으로 생각하기 쉬우나, 그 속성에는 구심성 기능 또한 있다. 성문하부의 전방 중앙부와 윤상갑상관절 및 심부근육의 수용체에서 감각신경지배를 담당한다. 구심성 신경으로서의 반회후두신경은 전술한 상후두신경의 내외지가 분포하지 않는 성문하부의 나머지 부분의 감각을 담당한다.

후두의 신경계는 우리가 생명을 유지하는 데에 필요한 보호반사에 관여하기 때문에 구성하고 있는 신경들의 신경전달속도가 매우 빠르다. 반회후두신경의 경우 개에서는 60 m/sec,[3] 고양이에서는 30~70 m/sec의 신경전달속도를 가지고 있다.[4] 또 다른 특징으로는 근단위당 신경지배의 비율(innervation/motor unit ratio)이 낮다는 것이다. 대개 하나의 근단위당 100~200개의 세포를 지배하게 되는데,[5] 대부분의 골격근과 비교할 때 적은 수이며 이는 보다 세밀한 수축이 가능하다는 것을 시사한다. 이로써 음성의 기본주파수와 같은 변수들의 조절에 있어 매우 정밀할 수가 있는 것이다. 후두근의 강축/연축의 비율(tetanus/twitch ratio)은 10 : 1 정도로 높은데[5] 다른 대부분의 골격근보다도 다양한 범위내에서 수축의 강도를 변화시킬 수가 있다. 하기도를 보호하기 위해 성문폐쇄반사의 수행에 필요한 근육들은 fast-contracting muscle fiber로 구성되어 있다. 각 종별로 후두근육의 수축속도를 비교한 결과는 Table 1과 같다.

신경의 말단이 근육에 부착되는 부위인 운동종판(motor endplate)은 많은 근육들에 있어서 전형적으로 근섬유의 중앙에 위치하게 된다. 그런데 후윤상피열근, 갑상피열근, 피열간근 및 윤상갑상근과 같은 후두근에서는 종판이 광범

Table 1. Contraction times in milliseconds for laryngeal muscles by species

Muscle	Subject		
	Dog	Cat	Human
Thyroarytenoid	14	21	35
	12.5	25	-
Posterior Cricoarytenoid	30	22	-
	44		
Lateral Cricoarytenoid	16	19	-
Cricothyroid	35	44	35

위하게 분포하고 있다.[6-9] 측윤상피열근은 예외로 다른 골격근에서와 마찬가지로 중앙부에 위치한다.[10] 이러한 특징은 Botox와 같은 신경독성물질을 주입할 때 효과를 극대화하기 위하여 고려해야 할 사항이다.

후두의 수용체

후두의 수용체는 다양한 종류가 존재하고 있다. 점막수용체(mucosal receptor)에는 촉각(touch)과 점막의 변형과 같은 자극에 반응하는 기계적 수용체(mechanoreceptor)와 액체 등의 자극에 반응하는 화학적 수용체(chemoreceptor)가 있다. 또한 관절수용체(articular receptor)가 관절포의 변형에 반응하게 되며 근육이 당겨질 때 반응하는 근신장수용체(myotatic receptor)가 존재한다.[11]

점막수용체

이러한 점막수용체의 신경말단은 후두점막의 표피내부와 표피하방에 모두 분포하며, 성문상부와 성대의 후방 1/3에 집중적으로 분포하고 있다(Fig. 1).[12]

촉각에 대한 점막수용체는 피열연골의 첨부, 복측, 성대돌기와 후두개 및 피열후두개추벽을 덮고 있는 점막에 가장 많이 분포하고 있다. 성문하부, 특히 성대 아랫면의 앞쪽 끝과 뒤쪽 끝에도 분포하고 있으나, 성대의 전방 2/3에는 존재하지 않는다.[13] 즉, 막양부성대는 촉각에 대한 감각이 없으며 이는 발성시 매초당 수백번의 성대진동이 일어나도 우리가 성대가 부딪히는 느낌을 느낄 수 없는 것으로 이해할 수 있다. Merkel cell과 Meissner corpuscle은 점막, 근육 및 관절의 기계적수용체로 존재한다.[14][15]

후두에는 성문을 지나는 공기의 압력에 대한 기계적 수용체가 존재하는데, 발성시에는 feedback이 비교적 적다. 그 이유는 정상적인 발성시에는 압력의 변화가 적고, 공기압에 의하여 야기된 조직의 변형보다는 성대의 진동과 점막파동이 더 큰 영향을 미치기 때문이다. 이들은 대부분

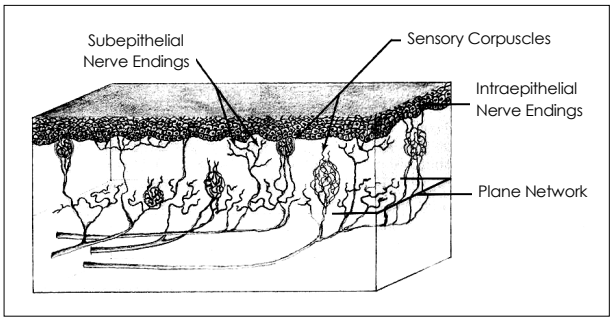

Fig. 1. Types of sensory endings located in the mucosal tissue of the larynx.

서서히 적응하는 수용체이며 2/3는 음압에 반응하는 수용체이다.[16] 중추신경계로 하여금 압력의 변화에 대응하도록 하려면 적어도 15 cmH_2O 정도의 압력 변화가 있어야 하는데 정상 음성의 발성은 대개 4~10 cmH_2O의 압력으로 생성된다.

액체에 반응하는 점막수용체는 미뢰(taste bud)나 자유신경종말(free nerve endings)로서 존재한다. 이들은 매우 빠르게 적응하며, 반수 정도는 아무 자극이 없을 때에도 활성화 되어있는 특징을 가지고 있다. 이들의 성상은 화학수용체로서 흐르는 액체와 흐르지 않는 액체를 각각 감지해 내며, 잠복기가 짧은 unit과 긴 unit을 모두 가지고 있다.[17] 짧은 잠복기의 unit은 자극후 1초 이내에 반응을 하며 자극물질이 소멸된 후에는 불활성화 된다. 액체의 촉감 뿐아니라 부피에 의한 은근한 압력에 의해서도 반응을 하는데 체액과 다른 농도의 모든 액체(예를 들어 우유, 위분비액, 양수, 포도당액 등)에 반응한다. 긴 잠복기의 unit은 자극물질의 전달후 수초후에 반응하지만, 자극물질이 소멸된 후에도 계속 활성화 되어있는 특징을 갖는다. 이 종류의 unit은 물의 촉감에 대한 반응을 담당한다. 위치는 천층에 존재하는 것으로 생각되며 아마도 표피내로 생각된다.

이들 모든 액체자극에 대한 수용체들의 반응은 자극물질인 액체의 농도가 낮을수록 더 큰 반응을 보이는데 사람의 체액인 생리식염수의 농도와 다른 농도를 가진 모든 화학물질에 반응하게 되며[15] 가장 중요한 요건은 염소이온이 씻겨져 나가 줄어드는 현상(Cl^- washout)[11]이다. 액체에 대한 화학반사(chemoreflex)는 전신적으로는 호흡수의 감소와 그로 인한 tidal volume의 증가를 초래한다. 이는 백일해 기침을 하는 환자에게 가습기를 통한 cold steam mist를 공급하는 치료방법에 대한 이론적 근거를 제시하게 된다.[18] 즉, 체액보다 농도가 낮은 액체의 자극이 있음으로 해서 호흡이 늦어지고 깊어지면 호흡기류의 와류현상이 줄어들게 되므로 기침반사를 줄여줄 수 있다는 이론이

며, 실제로 임상에서 그런 효과를 얻고 있음을 우리는 잘 알고 있다.

관절수용체

관절수용체는 후두관절의 모든 방향으로의 변형에 반응하는 것은 아니며 오직 후방(caudal)과 전내측(anteromedial)으로의 변형에만 반응한다.[19] 이런 방향으로의 윤상갑상관절의 변형은 성대근으로 하여금 성대의 외전운동을 억제하는 반사를 일으키게 되며, 윤상피열관절의 변형은 성대근으로 하여금 성대의 내전운동을 억제하는 반사를 일으키게 된다고 알려져 있다.[20]

근신장수용체

근신장수용체는 근육방추(muscle spindle) 내에 나선형 신경말단 (spiral nerve ending) 혹은 단순히 종말신경고리(terminal nerve loop)의 형태로 존재한다. 근전도상에서 활성이 나타나기 위한 근 신장의 역치는 5 g이며, 15 g을 초과하는 경우에는 근육의 반응이 억제되는 특징을 갖는다.

후두에 가해지는 수술이 정상적으로 수행되기 위하여는 후두조직의 수용체들이 기능을 발휘하는 것이어야 하며 반사경로가 완전해야 한다는 전제조건이 요구된다. 후두의 병적인 상태나 혹은 음성수술적 치료 자체가 후두에 존재하는 수용체의 기능에 손상을 주거나 수용체를 제거하게 된다면 반사능력은 기능을 수행할 수 없게 될 것이다.

점막수용체 반사

성문하부의 국소마취가 미치는 영향을 살펴보면, 갑상피열근, 후윤상피열근 및 윤상갑상근은 그들의 기본적인 근육활성도가 심각하게 저하된다. 갑상피열근은 호기시의 위상성 활성도(phasic activity)가 억제되며 , 후윤상피열근은 흡기전의 활성도 방사(burst)가 소실된다. 윤상갑상근은 마취 이전에 비하여 보다 불규칙한 위상 활성도를 보이게 된다.[22]

기관절개술후 기관캐뉼라를 삽입하는 경우, 성문하부의 공기의 흐름이 소실됨으로 인해 후두근육에 나타나는 생리적인 반응은 다양하다. 후두근육의 활성도의 진폭과 기간이 감소하게 되며, 또는 호흡과 연관된 위상성 활성도와 기본적인 근긴장성 활성도 모두가 감소하게 된다. 기관절개술을 시행한 동물에서 성문하부를 국소마취한 경우 후두근육의 긴장성 및 위상성 활성도가 더욱 감소하는 것이 확인된 바 있다. 이는 성무하부의 자극에 대한 반사효과가 감소하게 된 원인에 기인하며 또한, 호흡시 공기의 흐름에 대한 저항이 감소함으로 인하여 폐 수용체가 제공하는 반사효과가 감소한 데에서도 그 이유를 찾을 수 있는데 후자의 경우가 더 신빙성을 얻고 있다.[22]

호흡시의 공기저항의 정도가 후두의 근활성도에 대단히 큰 영향을 미치기 때문에 성문하부의 공기저항이 감소하게 되면 때로 호기가 소실되는 경우도 확인된다. 실험적으로 기관캐뉼라를 막아서 공기저항을 0.8 cmH_2O까지 증가시키면 후윤상피열근의 활성도가 서서히 회복되게 되는데, 이는 반사에 관여하는 수용체의 위치가 기관절개공의 하방임을 시사하며 동시에 기도 및 폐의 수용체가 후두근육의 활성도에 지대한 영향을 끼친다는 것을 말한다.[23]

후두의 하기도 보호기능

후두의 하기도 보호기능은 성문폐쇄반사로서 이는 다접합반사경로(polysynaptic reflex pathway)를 가지며 피열후두개추벽, 가성대 및 진성대의 세층으로 성문을 닫아주게 된다. 진성대의 valvular action이 이물질의 유입을 막는데 가장 결정적인 역할을 담당한다. 갑상피열근의 일부 혹은 전부가 이 세층의 수축시에 관여한다는 것이 중요하다. 일반적으로 이 반사의 구심성경로는 성문상부 후두의 촉각, 화학자극 및 온도 자극에 의하여 이루어지며[24] 그 자세한 반사경로에 대하여는 많은 연구[25-28]가 있어왔으며 현재에도 활발히 진행되고 있다. 후두경련(laryngospasm)은 이같은 성문폐쇄반사가 비정상적으로 지속될 때 일어나는데, 자극이 소실된 후에도 성문의 폐쇄가 지속되는 것으로 상후두신경을 절단하면 비로소 소실된다. 임상적으로는 기관삽관 혹은 발관시, 후두의 수술시 특히 혈액이 후두입구에 고여있을 때 발생할 수 있으며, barbuturate 투여나, hypercapnia, 흉강내의 양압 및 심한 hypoxia 때는 약화된다.[29]

워낙은 보호반사의 일부로 포함되지 않지만, 상후두신경의 자극시에 나타나는 연하반사도 보호기능을 갖는다고 할 수 있다. 성문상부, 특히 후두개의 후두면과 진성대 등에 저장성 용액이 도달하면 일어난다. 비록 이 반사가 연하단계를 시작하는 정상적인 기전은 아니라 할지라도 후두내로 액체가 유입되는 것을 방어하는데 도움을 준다.[11]

사람에서 성문폐쇄반사의 역치는 0.5 v이며 약 25 msec의 잠복기를 보임으로써 다연접의 뇌간반사임을 시사한다(Fig. 2). 사람은 일측 상후두신경을 자극하였을 때 동물들(Fig. 3)과는 달리 일측 성대내전과 동시에 반대측 성대의 내전이 일어나는 교차내전반사(crossed adductor reflex)를 보이지 않는다.[24]

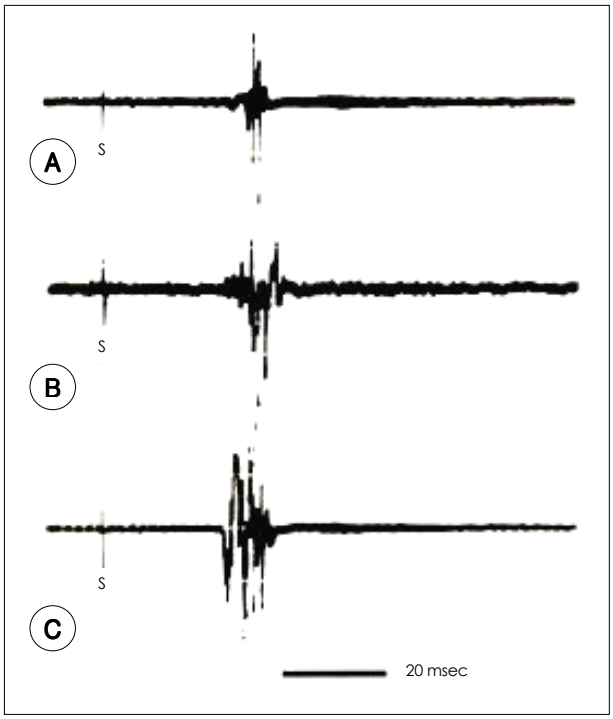

Fig. 2. A-C : Ipsilateral adductor responses evoked by single-shock stimulation of SLN in three separate patients. No contralateral adductor reflex can be demonstrated in human subjects. s : stimulus.

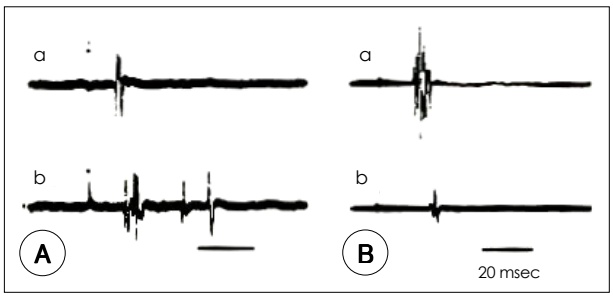

Fig. 3. Evoked adductor responses elicited by single-shock stimulation of SLN in cat (A) and in dog (B). a : uncrossed reflex, b : crossed reflex.

성문폐쇄반사는 상후두신경의 직접적인 자극이 있어야만 야기되는 것이기는 하지만, 다른 감각자극에 의하여도 나타날 수가 있다.[30] 예를 들어, 고양이에서는 다른 뇌신경들의 구심성신경을 자극하면 성대내전반사가 야기되며 이뿐만 아니라 special sensory nerve와 spinal somatic sensory nerve를 자극할 때에도 나타난다. 시신경, 청신경, 고색신경, 삼차신경, splanchnic, 미주신경, 요골신경과 늑간신경의 자극에 의하여 다양하게 나타남이 보고된 바 있다.

포유류 신생아의 성문폐쇄반사의 성숙은 일반적인 출생후의 신경계의 성숙과 같이 진행된다. 반사의 잠복기와 역치가 감소하며 protective after discharge activity의 발



Fig. 4. In dogs, Rt. TA nerve responses produced by repetitive Rt. SLN stimulation (0.3 v, 0.1 ms) during A. light anesthesia, intact corneal reflex, and B. deeper anesthesia, absent corneal reflex, at 1 Hz (column 1), 8 Hz (column 2), and 12 Hz (column 3). s : stimulus.

달이 출생후 3개월이 되면서 어린 동물의 반회후두신경이 수초화(myelination)될 때 나타난다.[30]

후두경련은 국소마취 혹은 lodocaine의 정주로써 약화시킬 수가 있다. 실험적으로도, 투여한 barbiturate의 농도에 따라서 뇌간의 내전운동신경워의 활성이 강하게 영향을 받는다. 마취가 깊을수록, 반회후두신경의 반복적인 전기자극시에 나타나는 after discharge의 빈도가 줄어들게 된다(Fig. 4). 이는, barbiturate가 활성화된 운동신경원의 회복기를 증가시킴과 동시에 그들의 신경연접에 장애를 주기 때문이다.

혈중 이산화탄소와 산소의 농도의 변화가 성문폐쇄반사에 영향을 주는 것으로 알려져 있으며 고양이에서 상후두신경의 전기자극후 나타나는 성문폐쇄반사를 측정한 결과 hypercapnia와 hypoxia는 반사의 강도를 감소시키는 것으로 확인되었다(Fig. 5).[30]

후두의 호흡기능

후두가 하기도의 괄약근이라는 관점에서 볼 때, 흡기시에 후두는 개방된다. 또한, 성대의 개방은, 실제로는 시간적으로 다소 앞서지만, 횡격막의 하강과 동시에 일어나게

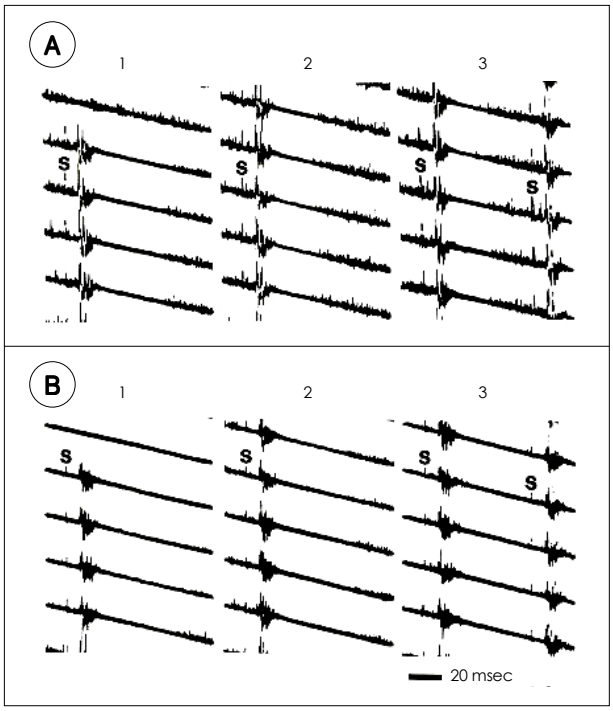

Fig. 5. In dogs, Rt. TA nerve responses produced by repetitive Rt. SLN stimulation (0.3 v, 0.1 ms at 8 Hz) during inspiratory rates of A : 10/min and B : 5/min. Column 1 describes TA nerve response at stimulus onset. Column 2 and 3 represent responses 2 and 3 sec after its initiation respectively. s : stimulus.

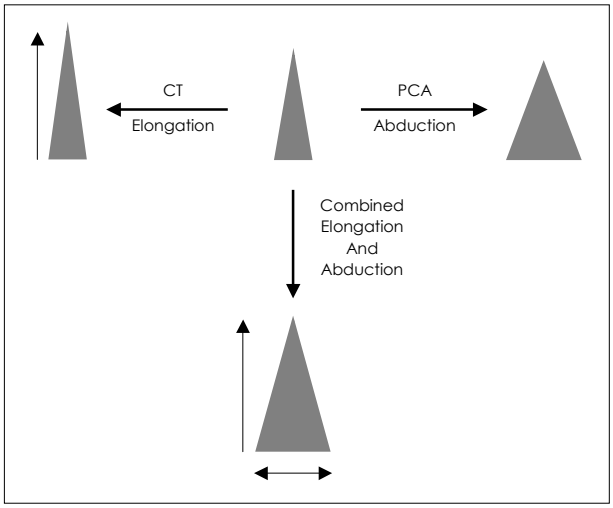

Fig. 6. Glottic alteration produced by cricothyroid and posterior cricoarytenoid action alone and in combination. Combined muscle action maximize the cross-sectional area of the laryngeal aperture.

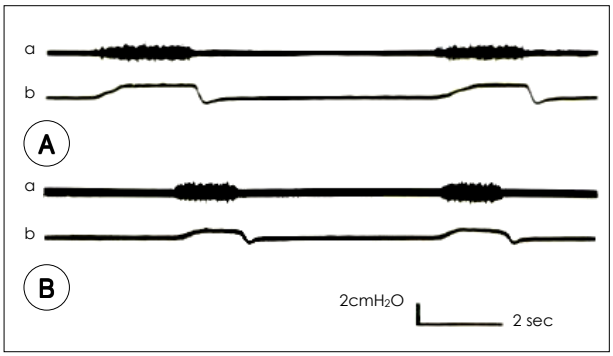

Fig. 7. Acute study in the dog. A : Nose breathing. B : Mouth breathing. a : PCA activity, b : intratracheal pressure (Note that upward deflection represents a negative pressure change).

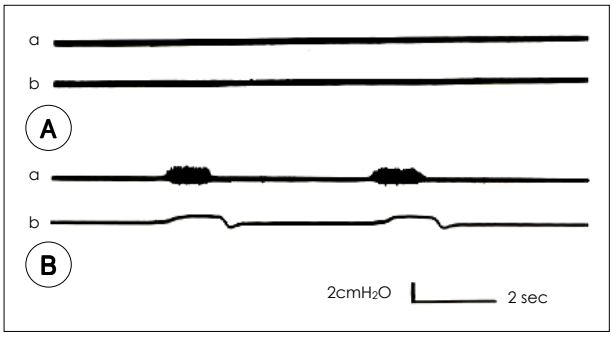

Fig. 8. Acute study in the dog. A : Tracheostoma open. B : Tracheostoma partially closed. a : PCA activity, b : intratracheal pressure.

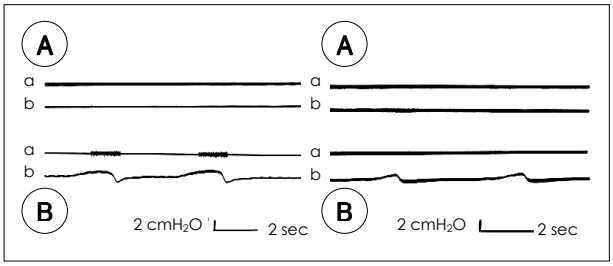

Fig. 9. Post-tracheotomy in dog. A : Tracheostoma open. B : Tracheostoma partially closed. a : PCA activity, b : intratracheal pressure.

된다.[1] 이 과정은 연수의 호흡중추가 보다 상위 중추 및 말초로부터 입력된 신호에 의하여 정상호흡을 유지하는 것이다. 성대의 개방은 일차적으로 후윤상피열근의 작용을 통해 일어나지만, 과다호흡시에는 윤상갑상근이 후윤상피열근과 동시에 수축하게 된다.[31)32)] 이들 두 근육의 수축은 성문의 면적을 전후 및 좌우로 넓히게 된다(Fig. 6).

흡기시 횡격신경(phrenic nerve)과 후윤상피열근의 조화는 이산화탄소 농도의 증가(hypercapnia)와 환기의 폐쇄에 의하여 증가되며 과다환기 혹은 그로 인한 이산화탄소 농도의 감소가 있을 시에는 억제된다.[31)] 이런 실험은 개에서 다양하게 이루어졌는데, 환기저항(ventilatory resistance)을 제거하면 후윤상피열근의 반사외전 활성도 덩달아 사라지는 것이 확인되었다(Figs. 7, 8 and 9).[23)] 이 반사는 미주신경 절단시에 소실되는 것으로 보아 그 구심성경로가 반회신경에 있으며, 말초기관 수용체는 흉곽내에 있다고 생각되나 아직 확실하지는 않다. 이같이 성대외전이 환기저항

의 정도에 의존하여 변화하는 행태는 기관절개술 후에 성대의 운동성이 확연히 감소하는 현상에 대한 설명이 된다. 이러한 성대 외전기능의 소실은 오래 지속될수록 다시 정상으로 돌아오기가 어려워진다.[23] 따라서 이것이 기관절개술후 기관캐뉼러를 발거하기 전에 캐뉼러의 크기를 줄여나감으로써 점진적으로 환기저항을 증가시키는 이유가 된다.

윤상갑상근은 발성시에는 성대를 연장시켜 수동적인 내전을 이루지만, 호흡시에는 후윤상피열근과 함께 수축함으로써 개방된 성문의 전후 길이를 늘임으로써 공기흐름의 단면적을 증가하는 효과를 나타낸다.

이같이 윤상갑상근이 흡기시의 보조근육이라는 것을 이해할 때, 양측성 반회후두신경 마비에서 상후두신경의 절단술에 대한 이론적인 근거가 확보된다. 양측성 성대마비로 인하여 호흡곤란이 야기되었을 때 윤상갑상근의 수축이 일어나면 마비된 성대는 더욱 내전하여 호흡곤란을 가중시킨다. 일측 상후두신경을 절단하면 성대의 완전한 내전이 억제되므로 성문저항은 감소하게 된다.

정상호흡시에는 호기류의 흐름과 기간이 호흡수를 결정짓는 주된 요소가 된다. 후두는 환기저항에 중요한 valve 효과를 주며, 특히, 호흡의 호기에 영향을 주게 된다. 윤상갑상근이 이러한 호기조절에 밀접한 관련이 있다. 이 근육은 호흡수와 상관없이 기관내의 양압이 존재하면 활성화되며, 양압이 존재하는 한 지속되다가 압력 소실시 비활성화된다(Fig. 10). 윤상갑상근의 활성을 야기시키는 기도내 공기압의 변화는 30 cmH_2O로 측정되었다(Fig. 11). 이같이 호기시에 윤상갑상근이 수축하면 성대의 길이가 연장되고 성문저항이 감소함으로써 결국 호기의 기간은 단축된다. 윤상갑상근 활성화의 역치는 이산화탄소 농도의 증가로 호기기간이 짧아지고, 호흡수가 증가될 시에는 감소하며 반대의 경우 증가함을 예상할 수 있다.[30]

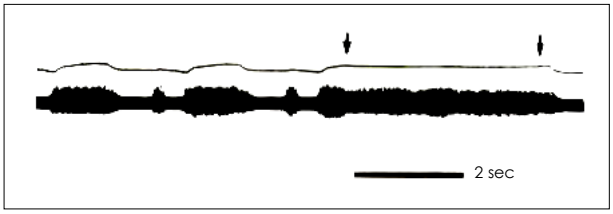

Fig. 10. In dog, duration of positive pressure stimulation determines duration of cricothyroid-evoked activity.

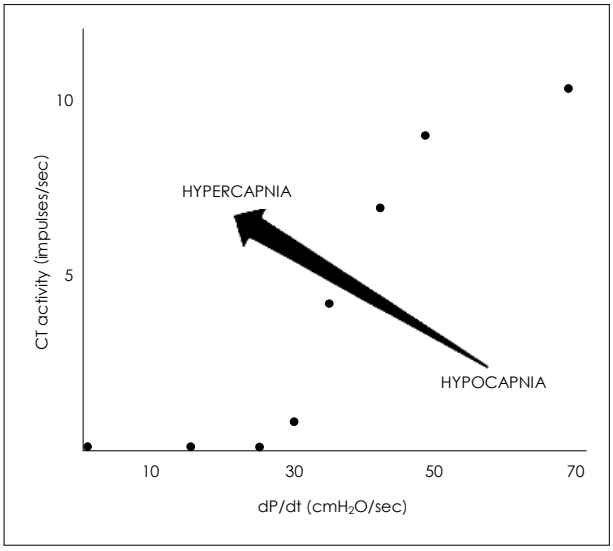

Fig. 11. Threshold of CT elicitation in response to rate of tracheal pressure change measures 30 cmH_2O/sec in normocapnia. Hypercapnia reduced CT threshold, whereas hypocapnia raises its threshold in dog.

후두의 발성기능

후두의 발성기능에 대한 복잡한 기전은 중추와 말초 성분의 조화이다. 발성에 관련된 말초신경근계의 조절에 대한 근전도 연구에서 후두내근과 후두외근의 특정한 기능이 밝혀져 있다. 중추성 기전에 대하여는 아직 잘 이해되지 못한 상태이며 사람을 대상으로 할 수 없기에 실험은 사람의 독특한 발성기능을 유추할 수 있는 수준에서 동물실험에 의존하고 있다.

후두는 언어중추와 운동중추로부터 나온 명령을 수행하는 기관이다. 신호정보는 precentral gyrus의 대뇌피질 운동중추에 전달된 후, 뇌간과 척수의 운동신경핵으로 이어진다. 이 신호들은 결국 발성과 언어생성에 필요한 호흡근, 후두근과 조음근육에 전달된다. 이 정보들은 대뇌피질, 소뇌, 기저핵 등을 포함하는 추체외로계의 영향을 받게 되며 이로써 호흡, 발성, 조음의 미세한 조절이 가능해 진다.[33]

후두반사는 호흡, 발성, 연하기능의 조화에 있어 주요소이지만 아직도 호흡과 연하에 관한 기초연구결과가 이해되고 있을 뿐이다. 게다가, 후두기전의 중추연결경로가 종(種)마다 다르므로 동물시험으로 사람의 그것을 유추하기가 쉽지 않다. nucleus tractus solitarius, periaqueductal gray, parabrachial nucleus, locus caeruleus 및 시상의 ventromedial nucleus 등이 후두계와 해부학적으로 관련이 있을 것으로 보고 있다. 그러나 조절의 특정한 기전은 아직까지 정확히 알려져 있지 않으며, 발성에 대한 대뇌피질의 역할에 관한 연구에서도 미세조절에 관여하는 각각의 근육을 밝혀내거나, 후두계의 somatotopic mapping이 밝

Table 2. Characteristic functions of the laryngeal muscles in vocal fold adjustments

	CT	VOC	LCA	IA	PCA
Position	Paramedial	*Adduct*	*Adduct*	*Adduct*	*Abduct*
Level	Lower	Lower	*Lower*	0	*Elevate*
Length	*Elongate*	*Shorten*	Elongate	(Shorten)	*Elongate*
Thickness	*Thin*	*Thicken*	Thin	(Thicken)	Thin
Edge	*Sharpen*	*Round*	Sharpen	0	Round
Muscle (Body)	*Stiffen*	*Stiffen*	Stiffen	(Slacken)	Stiffen
Mucosa (Cover and transition)	*Stiffen*	*Slacken*	Stiffen	(Slacken)	Stiffen

0 : no effect. ( ) : slightly, italics : markedly, CT : the cricothyroid muscle, VOC : vocalis muscle, LCA : lateral cricoarytenoid muscle, IA : interarytenoid muscle, PCA : posterior cricoarytenoid muscle (Adapted from Hirano M. Clinical examination of voice. New York : Springer-Verlag ; 1981).

혀지지 못한 단계에 머물고 있다.[11)]

발성조절의 말초기전의 역할은 근전도, 공기역학적 검사, 기도내압검사 및 발성시 성도를 조명할 수 있는 영상검사 등을 이용하여 보다 성공적으로 연구되어 왔다.

우선, 발성이 상부조음기들인 입술, 혀, 상악골과 연구개와의 조화속에서 이루어진다는 것을 이해하는 것이 중요하다. 기계적인 조직의 변형, 특히 후두-설골체의 움직임을 거쳐 상부조음기가 후두위로 끌어 당겨지면 발성의 환경이 변화하게 된다. 예로써, 서로 다른 모음을 발음할 때의 성도의 모습은 /i/ 발성시 혀가 전상방으로 올라가고 /a/ 발성시 후하방으로 내려오는 것과 같다. 인두후방의 폐쇄 혹은 개방은 발성된 음성의 음향적 특성에 중요한 역할을 하게 되며 발성을 위한 laryngeal posturing에 영향을 주는 것으로 알려져 있다.[34)] 또한, 후두내근은 발성시 성문의 모양을 다양한 모습으로 변화시킨다(Table 2).

후두근은 발성이 시작되기 100~200 msec 전에 수축하는 것으로 알려져 있다.[35)] 발성의 유형(과다긴장성 혹은 과소긴장성)을 변화시키는 가장 중요한 근육은 갑상피열근이다.[36)] 성대진동의 주파수는 진성대의 진동질량, 성대의 전후 긴장도, 고주파에서 기능적인 damping 및 성문하 공기압의 네가지 요소에 의해 결정된다. 이런 관점에서 볼 때, 흉성에서는 윤상갑상근과 성대근이 후윤상피열근과 함께 기본주파수의 변화를 조절하게 된다.[37)]

후두내근의 각각의 기능을 음성신호와 동시에 근전도로 검사하였을 때,[38)] 성대근과 측윤상피열근은 조음과 발성 모두의 조절에 관여하며, 피열간근은 오직 조음에만 관여하는 것으로 나타났다. 윤상갑상근은 기본주파수 조절에 우선적으로 관련이 있으며, 무성음의 발성시 활성도가 증가하였다. 또한, 성대근은 무성음의 발성시 성문이 완전히 폐쇄되지 않을 정도로 성대를 내전시키는데 관여하며 이때 측윤상피열근과 피열간근은 아무런 작용을 하지 않았다. 이런 연구들은 발성/조음 상호작용에 있어서 후두근들의 복잡다양한 속성을 분명히 보여주고 있다.

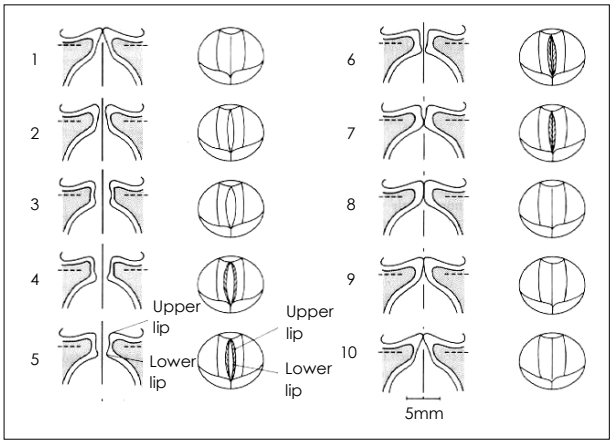

Fig. 12. Vibration of vocal folds-aerodynamic theory.

성대의 진동은 발성의 공기역학적인 원리에 의하여 일어나는 수동적인 현상으로서 직류기류를 교류기류로 전환함으로써 공기역학적 에너지를 음향적 에너지로 변환해 주게 된다. 이때 일어나는 점막파동을 초고속 후두촬영으로 검사했을 때,[33)] 진동 주기는 opening, closing 및 closed phase의 셋으로 구분되었다. 1~5 frame(Fig. 12)은 opening phase이며, 성문하압은 증가되고 성대를 하방에서 상방으로 열리게끔 하여 완전히 개방시키며 공기의 유출로 인하여 성문하압이 감소하게 된다. 성대의 탄성복원력과 Bernoulli 효과에 의하여 가장 나중에 열린 부분이 가장 늦게 닫히게 된다. 따라서 성대는 하방에서 상방으로 닫히게 되며(closing phase ; 6~8 frame) 성문하압이 다시 성대를 열 수 있을 만큼 증가될 때까지 닫힌 상태를 유지한다(closed phase ; 9~10 frame).

비디오스트로보스코피 검사 결과에서 최신 컴퓨터프로그램을 이용하여 성문부파형(glottal area waveform)을 추출한 연구에서 Woo는 음정과 강도 뿐 아니라 남녀의 차이도 밝혀냈다.[39)] 여성은 보통 성문후방의 간극이 다소

있지만, 성문주기가 남성보다 짧으며 별다른 병적인 음향적 특징을 보이지 않는다. 평균성문면적도 남성에 비해 작다. 이는 해부학적인 크기의 차이 이외에도 진동이 고주파이다 보니 성대의 측방이동이 제한적일 수 밖에 없어 진동의 진폭이 감소하기 때문이다. 음의 강도가 증가함에 따라, closing phase는 짧아지며 closed period는 길어지는데 이는 성대의 폐쇄양상이 정상과 비정상 발성에 있어 특히 중요한 면임을 시사한다.

언어란 상위중추와 성도의 특정근육간의 상호작용의 조화에 의하여 생성된 음향적 산물이다. 이 산물에 대한 후두의 기여를 발성이라는 상호작용에 의한 과정의 일부로서 기초학적인 연구를 지속해 나가야 할 것이다.

후두의 기타 기능

그밖에도 상후두신경을 전기적으로 자극하면 기도의 하방 1/3 부위의 점막하 선조직으로부터 분비되는 액체의 양이 증가하게 된다. 생리식염수를 적신 면봉으로 진성대와 가성대를 부드럽게 문지를 때에도 유사한 결과를 얻을 수 있다. 이런 현상은 기침을 야기하는 자극물질의 희석과 그들의 제거를 용이하게 한다는 면에서 정상 기침반사의 일부로서 이해되고 있다.[11)]

또한 상후두신경을 전기적으로 자극하면 심작박동의 감소와 혈관의 확장이 일어나며, 장운동의 증가가 나타나는 등 후두는 자율신경계에 관여하는 기능 또한 가지고 있다.[11)]

REFERENCES

1) Negus VE. *The comparative anatomy and physiology of the larynx. London: Heinemann; 1949.*
2) Sanders I, Mu L. *Anatomy of human internal superior laryngeal nerve. Anat Rec 1998;252:646-56.*
3) Shin T, Rabuzzi DD. *Conduction studies on the canine recurrent laryngeal nerve. Laryngoscope 1971;81:586-96.*
4) Porter R. *Unit responses evoked in the medulla oblongata by vagus nerve stimulation. J Physiol 1963;168:717-35.*
5) Martensson A. *The functional organization of the intrinsic laryngeal muscles. Ann NY Acad Sci 1968;2:381.*
6) De Vito MA, Malmgren LT, Gacek RR. *Three-dimensional distribution of neuromuscular junctions in human cricothyroid. Arch Otolaryngol 1985;111:110-3.*
7) Rosen M, Malmgren LT, Gacek RR. *Three-dimensional computer reconstruction of the distribution of neuromuscular junctions in the thyroarytenoid muscle. Ann Otol Rhinol Laryngol 1983;92:424-9.*
8) Gambino DR, Malmgren LT, Gacek RR. *Three-dimensional computer reconstruction of the distribution of neuromuscular junctions in the human posterior cricoarytenoid muscle. Laryngoscope 1985;95:556-60.*
9) Freije J, Malmgren LT, Gacek RR. *Motor end-plate distribution of human interarytenoid muscle. Arch Otol 1987;113:63-8.*
10) Freije J, Malmgren LT, Gacek RR. *Motor end-plate distribution of human lateral cricoarytenoid muscle. Arch Otol 1986;112:176-9.*
11) Garrett DJ, Larson CR. *Neurology of the laryngeal system. In: Ford CN, Bless DM, eds. Phonosurgery: Assessment and surgical management of voice Disorders. New York, Ny: Raven press, Ltd.;1991. p.43-76.*
12) Konig WF, von Leden H. *The peripheral nervous system of the human larynx. I. The mucous membrane. Arch Otolaryngol 1961;73:1-14.*
13) Suzuki M, Kirchner JA. *Sensory fibers in the recurrent laryngeal nerve. An electrophysiological study of some laryngeal afferent fibers in the recurrent laryngeal nerve of the cat. Ann Otol Rhinol Laryngol 1969;78:21-32.*
14) Anderson JW, Sant'Ambrogio FB, Mathew OP, Sant'Ambrogio G. *Water-responsive laryngeal receptors in the dog are not specialized endings. Resp Physiol 1990;79:33-43.*
15) Bradley RM. *Sensory receptors of the larynx. Am J Med 2000;108 Suppl 4a:47-50.*
16) Mathew OP, Sant'Ambrogio G, Fisher JT, Sant'Ambrogio FB. *Laryngeal pressure receptors. Resp Physiol 1984;57:113-22.*
17) Storey AT. *A functional analysis of sensory units innervating the epiglottic and larynx. Exp Neurol 1968;20:366-83.*
18) Sasaki CT, Suzuki M. *The respiratory mechanism of aerosol inhalation in treatment of partial airway obstruction. Pediatrics 1977;59:689-94.*
19) Kirchner JA, Wyke BD. *Afferent discharges from laryngeal articular mechanoreceptors. Nature 1965;205:86-7.*
20) Kirchner JA, Wyke BD. *Articular reflex mechanisms in the larynx. Ann Otol Rhinol Laryngol 1965;74:749-68.*
21) Wyke BD. *Myotatic reflexogenic systems in the larynx. Folia Morph 1973;21:113-8.*
22) Adzaku FR, Wyke B. *Laryngeal subglottic mucosal reflexogenic influences on laryngeal muscle activity. Folia Phoniatrica 1982;34:57-64.*
23) Sasaki CT, Fukuda H, Kirchner JA. *Laryngeal abductor activity in response to varying ventilatory resistance. Trans Am Acad Ophthalmol Otolayngol 1973;77:403-10.*
24) Sasaki CT, Suzuki M. *Laryngeal reflexes in cat, dog and man. Arch Otolaryngol 1976;102:400-2.*
25) Kim YH, Hong WP, Kim KM, Kim HY. *Superior laryngeal nerve brain stem evoked response in the cat. Ann Otol Rhinol Laryngol 1997;106:101-8.*
26) Kim KM, Kim YH. *An experimental study of superior laryngeal nerve brain stem evoked response in the dog. Korean J Otolaryngol 1998;41:501-6.*
27) Kim YH, Sasaki CT. *Glottic closing force in an anesthetized and awake pig model: Biomechanical effects resulting from altered central facilitation on the laryngeal closure reflex. Acta Otolaryngologica 2001;121:310-4.*
28) Sasaki CT, Ho S, Kim YH. *Critical role of central facilitation in the glottic closure reflex. Ann Otol Rhinol Laryngol 2001;110:410-5.*
29) Suzuki M, Sasaki CT. *Laryngeal spasm: Neurophysiologic redefinition. Ann Otol Rhinol Laryngol 1977;86:150-7.*
30) Sasaki CT. *Electrophysiology of the larynx. In: Blitzer A, Brin MF, Sasaki CT, Fahn S, Harris KS, eds. Neurologic disorder of the larynx. New York, Ny: Thieme Medical Publishers;1992.*
31) Suzuki M, Kirchner JA. *The posterior cricoarytenoid as an inspiratory muscle. Ann Otol Rhinol Laryngol 1969;78:849-64.*
32) Suzuki M, Kirchner JA, Murakami Y. *The cricothyroid as a respiratory muscle. Its characteristics in bilateral recurrent laryngeal nerve paralysis. Ann Otol Rhinol Laryngol 1970;79:976-83.*
33) Hirano M. *Clinical examination of voice. New York, Ny: Springer-Verlag;1981.*

34) Gracco C. *Vocal tract imaging. Biomedical Communications;1994.*
35) Buchthal F, Faaborg-Anderson K. *Electromyography of laryngeal and respiratory muscles: Correlation with phonation and respiration. Ann Otol Rhinol Laryngol 1964;73:118-23.*
36) Hirano M, Koike Y, Joyner J. *Style of phonation: An electromyographic investigation of some laryngeal muscles. Arch Otolaryngo 1969;89:902-7.*
37) Gay T, Hirose H, Strome M, Sawashima M. *Electromyography of the intrinsic laryngeal muscles during phonation. Ann Otol Rhinol Laryngo 1972;81:401-9.*
38) Lovqvist A, McGarr N, Honda K. *Laryngeal muscles and articulatory control. J Acoust Soc Am 1984;76:951-4.*
39) Woo P. *Quantification of videostrobolaryngoscopic findings-measurements of the normal glottal cycle. Laryngoscope 1996;106 suppl 79:1-27.*