

8. Цукерман Г. И., Малашенков А. И., Ковсадзе В. Э., *Опухоли сердца (клиника, диагностика и результаты хирургического лечения)*. Издательство НЦССХ им. Бакулева РАМН, 1999, 269.

Rezumat

Au fost tratați chirurgical 58 de pacienți cu tumori cardiace. Diagnoza preoperatorie a fost stabilită analizând evoluția simptomelor clinice, rezultatele investigațiilor instrumentale (ecocardiografia, CT, RMN).

Morfologia tumorilor se prezintă în felul următor: mixoame – 45 de cazuri, rabdomioame – 2 cazuri, leiomioame - 2 cazuri, hemangiom – 1 caz, fibrom – 1 caz, mezoepitelioame – 2 cazuri, diferite sarcoame – 5 cazuri.

Recidiv al mixomului atrial stâng s-a întâlnit la doi pacienți (3,5%), care au fost cu succes reoperați. Mortalitatea postoperatorie constituie 8,6% (5 pacienți), fapt care demonstrează eficacitatea tratamentului chirurgical.

Summary

Here it is presented the surgical treatment of 58 patients who suffered of cardiac tumors. The preoperative has been effectuated complexly, analyzing the evolution of the characteristic clinical symptoms, instrumental investigations of Echocardiography, CT, MRI. The morphological site of the looks like: myxomas (45 cases), rhabdomyomas (2 cases), leiomyomas (2 cases), hemangiomas (1 case), fibromas (1 case), mesoepitheliomas (2 cases), various sarcomas (5 cases). Recurrences occurred in 2 cases (3,5%) successfully reoperated. Postoperative mortality constituted 8,6% (5 patients) This confirms the superiority of surgical treatment of all cardiac tumors.

EVOLUȚIA ECOCARDIOGRAFICĂ A OBSTRUCȚIEI VALVEI PROTEZATE PRIN FORMAȚIUNE DE TROMB SAU PANUS

Nelea Ghicavii, Oxana Malîga, Vitalie Moscalu, dr. în medicină,
IMSP Centrul de Chirurgie a Inimii

Începând cu anul 1960, când a fost implantată prima proteză valvulară mecanică intracardiacă, s-a produs un progres considerabil în evoluția valvelor artificiale, ceea ce a avut ca urmare micșorarea complicațiilor specifice protezării valvulare. Cu toate aceste inovații, tromboza valvelor protezate rămâne o problemă comună, ce evaluează de la 0,1% până la 4% anual, depinzând de poziția anatomică a valvei implantate și de anticoagularea adecvată.

Manifestările clinice ale acestor complicații variază între embolism, obstrucție și regurgitație de proteză valvulară. Terapia trombolitică a apărut ca o alternativă de succes față de reoperare în cazurile selectate de tromboze de proteză. De aceea diferențierea dintre panus și tromb este esențială ca o linie de bază în etiologia disfuncției de proteză.

De regulă, cauza formării trombilor este terapia anticoagulantă proastă. Diferențierea dintre tromb și panus, bazată pe tabloul clinic, este dificilă, de aceea succesul trombolizei este imprecis. Ecocardiografia Doppler actualmente este metoda noninvazivă de elecție pentru evaluarea funcției protezelor valvulare. Această metodă ne dă posibilitatea să apreciem mecanismul disfuncției protezelor valvulare.

Scopul studiului este de a descrie semnele distinctive ecocardiografice în malfuncțiile valvelor protezate din cauza panusului și / sau trombozei. Parametrii ecocardiografici cantitativi și calitativi ai disfuncțiilor protezelor valvulare au fost evaluați pentru diferențierea panusului de tromb.

Materiale și metode. Grupul de studiu a constituit 24 de pacienți cu obstrucție de valve protezate, depistate cu Ecocardiografia Doppler în Laboratorul de diagnostic funcțional al Centrului de

Chirurgie a Inimii. Pacienții cu suspjecție de endocardită de proteză nu au fost incluși în studiu. Examenul ecocardiografic a fost efectuat în dinamică în funcție de starea pacienților.

Pentru protezele valvei aortice și mitrale a fost calculat gradientul maximal și mediu (mmHg). Prezența și severitatea regurgitărilor valvelor protezate au fost evaluate prin ecocardiografia bidimensională și în modul M, folosind criteriile convenționale ale protezei aortice și mitrale. Mișcarea valvelor a fost clasificată ca normală sau anormală în funcție de amplitudine și viteza deschiderii discului sau bilei valvulare.

Orice masă cu ecogenitate sporită vizualizată pe proteza valvulară trebuie tratată ca tromb. Prezentăm un caz clinic, unde pe imaginea obținută prin Ecocardiografie Doppler continuu din poziție apicală 4 camere se confirmă ocluzia trombotică a protezei în poziție mitrală, iar pe imaginea 2D se vizualizează un tromb mare pe fața atrială a protezei mitrale, gradientul maxim transprotețic fiind de 30,25 mmHg (fig. 1). Lungimea și aria formațiunii au fost calculate în funcție de vizualizarea lor ecocardiografică. Prezența sau absența părților mobile de mase suspecte în aria protezei valvulare, de asemenea, este un semn distinctiv important în aprecierea diagnosticului de tromb.

Se determină un jet diastolic excentric turbulent din ventriculul stâng, iar aspectul protezei în ecografia 2D apare ecodensă și cu umbra protezei mult modificată.

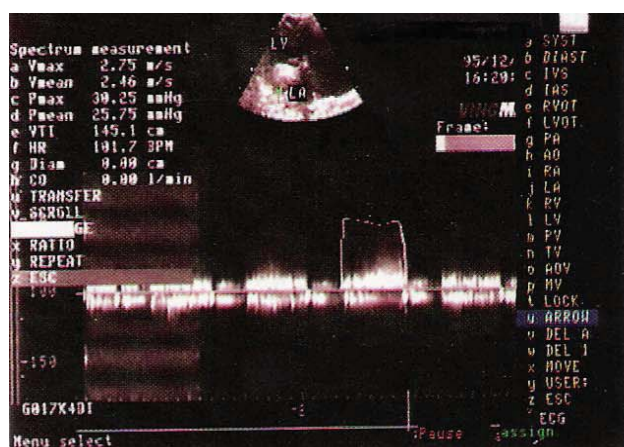

Figura 1. Imaginea ecocardiografică a trombozei proteză mitrală

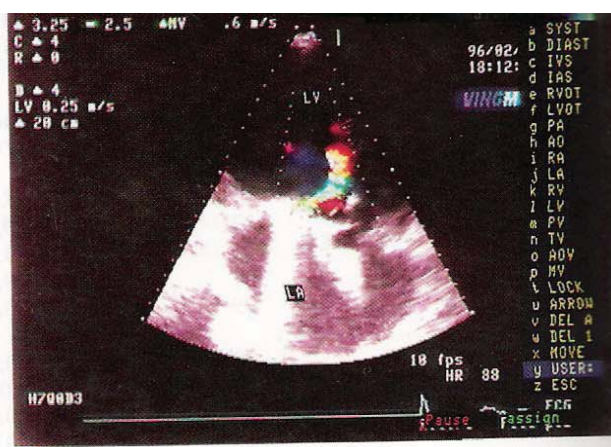


Figura 2. Imaginea ecocardiografică a panusului de proteză mitrală

În fig. 2 este prezentat un caz de panus al protezei mecanice în poziție mitrală, caracterizat printr-o ecogenitate sporită apărută în lumenul valvei, care împiedică excursia elementelor ei, astfel creând ocluzie.

Rezultate. Au fost examinați 24 de pacienți cu disfuncții ale protezelor valvulare - 14 au fost în poziție mitrală și 10 în poziție aortică. Intraoperator au fost obținute date despre cauzele inițiale ale disfuncțiilor de proteză: tromb - 12 cazuri, panus - 10 cazuri, combinate 2 cazuri. La 21 de pacienți protezele valvulare au avut obstrucții severe unice sau au fost asociate cu regurgitări minimale 1+ - 2+, iar în 3 cazuri, protezele valvulare au avut obstrucții severe în combinație cu regurgitări 3+ - 4+.

Rezultatele studiului hemodinamicii valvulare evaluate prin Ecocardiografia Doppler confirmă severitatea disfuncțiilor protezelor prin tromb sau panus diferențiat (tab. 1).

Indicii hemodinamici înregistrați prin Ecocardiografia Doppler transtoracică în tromboză și panus de proteză

Indicii calculați	Tromb (n=14)	Panus (n=10)
Proteză valvulară în poziție aortică	3	7
G p maximal (mmHg)	82±18	100±27
G p mediu (mmHg)	43±7	58±15
*****	*****	*****
Proteză valvulară în poziție mitrală	11	3
G p maximal (mmHg)	28±8	22±6
G p mediu (mmHg)	19±5	13±2

Legendă: Gp maximal – gradientul de presiune maximal.

Gp mediu – gradientul de presiune mediu.

Severitatea obstrucției a fost accentuată atât la panus, cât și la tromb. Gradientii presionali maximali și medii au fost similari pentru valvele aortice obstruate, indiferent de etiologie. Pentru valvele mitrale protezate gradientul mediu a fost mai mic la pacienții cu panus.

Discuții. Acest studiu este actual pentru evaluarea importanței parametrilor clinici și ecocardiografici în aprecierea etiologiei obstrucției protezelor valvulare, și anume diferențierea trombului de panus.

Clinic pacienții cu proteze valvulare trombozate au avut o durată a simptomaticei mai scurtă până la reoperare [2,15]. La acești pacienți au fost înregistrate episoade frecvente de anticoagulare neadecvată, cauzată de lipsa preparatelor anticoagulante, nivelul jos de educație sanitară etc.

Comparativ cu panusul, trombi au fost, de obicei, de dimensiuni mari și în cazul protezelor valvulare în poziție mitrală se extindeau mai des în AS. Diagnosticul de tromboză de proteză a fost confirmat prin prezența unei anticoagulari neadecvate și a gradientilor transvalvulari mari la examenul ecocardiografic.

Incidența obstrucției valvelor protezate este dependentă de câțiva factori, inclusiv: dimensiunile valvei, tipul, localizarea și anticoagularea adecvată [1].

În Centrul de Chirurgie a Inimii, a fost efectuat un studiu pe un lot de 818 de bolnavi cu valve implantate de diferit model și s-a calculat incidența trombozei de proteză și a complicațiilor tromboembolice în funcție de tipul și designul valvei. A fost depistată o tromboerezistență mai mare a tipurilor de proteză bidisc față de cele monodisc. Dintre protezele cu monodisc cea mai joasă incidență de tromboză de proteză și complicații tromboembolice au fost apreciate la valvele MIX (EMIX) și cea mai înaltă la cele de tip ELMAC, la care pe parcurs s-a refuzat în activitatea practică. Protezele cu bilă de tip MKU (modele „vechi”) au avut o incidență foarte înaltă de complicații trombotice comparativ cu protezele cu disc, îndeosebi, în poziție mitrală.

Rezultatele evaluării acestui studiu sunt reprezentate în tabelul 2.

Tabelul 2

Incidența trombozei de proteză și a complicațiilor tromboembolice (t/e) în funcție de tipul valvelor implantate

Tipuri de proteze valvulare	Nr. de proteze implantate	Tromboză de proteză		Complicațiile t/e	
		Nr.	P	Nr.	P
1. EMIX	179	2	< 0.05 (1-2), (1-3), < 0.01 (1-5)	5	< 0.01 (1-2), < 0.05 (1-5)
2. LIX	114	3	< 0.05 (2-3), (2-5)	8(1*)	<0.02(2-4),(2-6)
3. ELMAC	29	3(1*)	< 0.01 (3-4), < 0.05 (3-6)	5(1*)	<0.01(3-4),(3-6)
4. MIX	438	2	< 0.01 (4-5) < 0.05 (4-1,2,3,5)	10	< 0.01 (4-5)

5.	MKC	25	4	< 0.01 (5-1,2,3,4)	4(1*)	< 0.01 (5-6)
6.	Bileaflet	26	-	< 0.01 (6-1,2,3,4,5)	-	
7.	Bio	5	-	-		
În total		818	14		32	

Legendă: * poziție aortică.

Ulterior în activitatea Centrului au fost utilizate protezele mecanice cu o tromboză rezistență mai înaltă. Pentru pacienții de vârstă înaintată preferabile au fost protezele biologice. Frecvența dezvoltării panusului nu a depins de tipul și mărimea protezelor implantate.

În studiul lui Deviri et al. [3] sunt prezentate rezultatele chirurgicale ale 112 cazuri de implantare a valvelor mecanice, care s-au complicat cu obstrucție, inclusiv cu panus - 10,7% cazuri, panus în combinație cu tromb - 11,6%, tromb izolat sau în combinație cu panus minimal - 77,7%. Presupunerea trombului ca un mecanism predominant al obstrucției are o implicare clinică importantă, deoarece terapia trombolitică inițiată urgent este o alternativă a reoperării [4-6].

O valoare diagnostică înaltă are evaluarea ecocardiografică complexă, ce permite depistarea protezelor trombozate și identificarea pacienților cu panus, care necesită schimbarea regimului de anticoagulare și efectuarea reoperării imediate, în particular, când e prezentă o instabilitate hemodinamică.

Timpul de la inserția valvei până la instalarea malfuncției ei este mai lung la pacienții cu panus. Pacienții cu trombi au o durată mai scurtă a manifestărilor clinice până la momentul reoperării [5,7].

Totodată, Kontos et al. [7] au raportat o simptomătică mai prelungită la pacienții cu valve protezate malfuncționale din cauza trombozării (56% pacienți au avut simptomătică mai mult de 1 lună până la reoperare).

În lotul nostru 8 pacienți au avut o progresie a manifestărilor clinice de la o lună până la 2 ani, 3 pacienți au avut decompensare hemodinamică acută cu câteva zile până la reoperare, iar 3 pacienți au fost cu simptomătică moderată.

Manifestările clinice prolongate la pacienții cu disfuncție prin panus pot reflecta procesul de creștere a panusului lung în timp până la crearea unei obstrucții severe subvalvulare sau blocarea valvei. Panusul poate să crească în lumenul valvei și să împiedice excursia elementelor ei de ocluzie, creând obstrucții transprotetice. El se depistează ca un material ecodens, în special atașat de proteză cu sediul în calea fluxului sangvin, deseori având o ecogenitate identică cu proteza implantată.

Panusul are evoluție mai îndelungată a simptomăticii și creșterii gradientului, pe când tromboza protetică are o evoluție mai scurtă și o progresie rapidă a simptomăticii. Absența sau deteriorarea clicului de deschidere și închidere a protezei, asociat cu o anticoagulare neadecvată, pledează, într-o mare măsură, pentru tromb.

În cazul obstrucției patologice a protezelor aortice gradientul transvalvular se schimbă considerabil o dată cu schimbarea volumului bătaie (în special, la protezele mitrale). Volumul bătaie este determinat de aria suprafeței corpului pacientului, de aceea orice valvă de același tip și măsură în poziție aortică cu funcție normală are gradient diferit la un număr mare de pacienți [8]. Acest fapt este esențial la evaluarea pacienților prin Dopler-ecocardiografie în primele luni după implantarea valvei: ca o regulă de conduită este admisă creșterea gradientului mediu ≥ 20 mmHg între două examinări ECO Doppler făcute la un interval de 1-2 luni după implantarea valvei la același pacient. Acest indice este clinic acceptat și poate fi important în constatarea obstrucției patologice.

În poziție mitrală un gradient transvalvular mediu ≥ 10 mmHg semnifică o obstrucție patologică. În cazul protezelor mitrale o influență asupra gradientului transprotetic o are frecvența contracțiilor cardiace. La o frecvență sporită a contractilității deseori putem obține gradienti presionali înalți, care, de fapt, nu sunt cauzați de obstrucție.

Studiul prezentat este retrospectiv și conține date din înscriserile medicale, care ulterior au fost prelucrate statistic și prezentate în tabelele de mai sus.

Cea mai performantă și mai sensibilă metodă în determinarea etiologiei obstrucției protezei valvulare, la ora actuală, este ecocardiografia transesofagiană. Această metodă joacă un rol de vârf în aprecierea tacticii corecte de tratament, îndreptată în favoarea pacientului [9, 13, 14]. Ecocardiografia transesofagiană ne oferă cel mai important parametru care diferențiază trombul de panus, și anume intensitatea ultrasonoră a substratului [10,11]. În *figura 3* este prezentată o imagine obținută prin ecocardiografia transesofagiană în cazul trombozei de proteză valvulară mitrală.

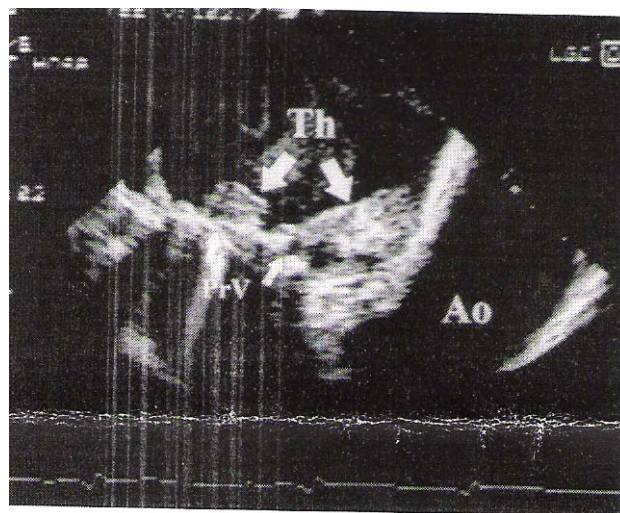


Figura 3. Tromb la proteză mitrală

În *figurile 4 și 5* avem imagini obținute prin aceeași metodă, unde se vede formarea panusului la proteza valvulară în poziție aortică.

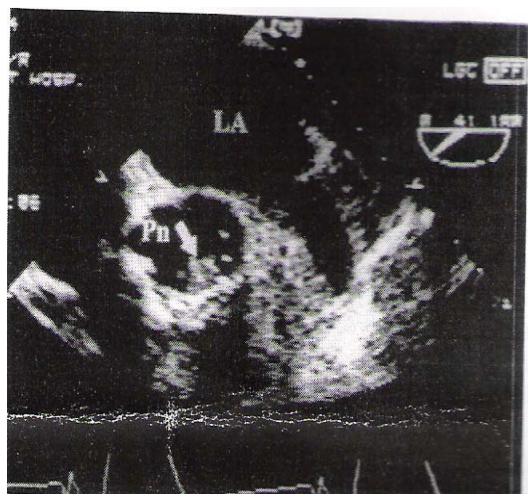


Figura 4. Panus la proteză valvulară în poziție aortică

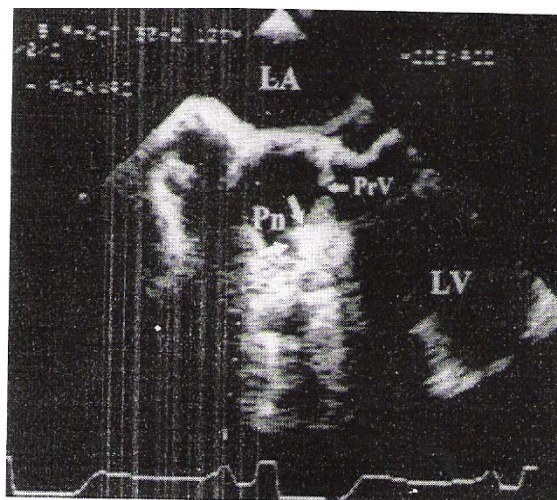


Figura 5. Panus la proteză valvulară aortică

Concluzii

1. În disfuncțiile de proteze valvulare durată simptomaticii și anticoagularea adecvată sunt esențiale în diferențierea trombului de panus.
2. Folosind metodele Eco-2D, Doppler, PW, CW, CD, putem aprecia mecanismul și etiologia obstrucției.
3. Metodele ecocardiografice integrate permit selecționarea pacienților cu disfuncții de proteze, la care este indicată tromboliza sau reintervenția chirurgicală, fără a mai fi necesară investigația invazivă.

4. Pentru o evaluare mai corectă și specificarea mai exactă a etiologiei disfuncției este necesară evaluarea valvelor protezate prin ecocardiografia transesofagiană. Cel mai important parametru în examenul ecocardiografic transesofagian, care diferențiază trombul de panus, este intensitatea ultrasonoră a substratului. Imaginile obținute prin ecocardiografia transesofagiană ne arată o sensibilitate mult mai bună, comparativ cu ecocardiografia transtoracică, în aprecierea exactă a etiologiei obstrucției protezelor valvulare.

Bibliografie selectivă

1. Cannegieter S.C., Rosendaal F.R., Briet E., *Thromboembolic and bleeding complications in patients with mechanical heart valve prostheses*. Circulation, 1994; 89:635-41.
2. Wilkins G. T., Flachskampf A. F., Weyman A. E., *Principles and practice of echocardiography*. 2nd.Ed., Lea and Febiger, 1994; 1198-231.
3. Deviri E., Sareli P., Wisenbaugh T., Cronje S.L., *Obstruction of mechanical heart prostheses: clinical aspects and surgical management*. J Am Coll Cardiol., 1991; 17:646-50.
4. Roudaut R., Labbe T., Lorient-Roudaut M. F. et al., *Mechanical cardiac valve thrombosis. Is fibrinolysis justified?* Circulation, 1992; 86 suppl 2:II8-15.
5. Silber H., Khan S.S., Matloff J. M., Chaux A., DeRobertis M., Gray R., *The St. Jude valve. Thrombolysis as the first line of therapy for cardiac valve thrombosis*. Circulation, 1993; 87:30-7.
6. Hurrell D. G., Schaff H.V., Tajik A.J., *Thrombolytic therapy for obstruction of mechanical prosthetic valves*. Mayo Clin Proc., 1996; 71:605-13.
7. Kontos G.J., Schaff H.V., Orszulak T.A., Puga F.J., Pluth J.R., Danielson G. K., *Thrombotic obstruction of disc valves: clinical recognition and surgical management*. Ann Thorac Surg., 1989; 48:60-5.
8. Wang et.al., *I Heart Valve Dis.*, 1995; 4:591-614.
9. Barbetseas J., Pitsavos C., Lalos S., Psaross T., Toutouzas P., *Partial thrombosis of bileaflet mitral prosthetic valve: diagnosis by transesophageal echocardiography*. J. Am Soc Echocardiography, 1993; 6:91-3.
10. Barbetseas J., Pitsavos C. et al., *Comparison of left atrial thrombus in patients with mechanical prosthetic cardiac valves and stroke versus transient ischemic attacks*. Am J. Cardiology, 1997; 80:526-8.
11. Nitter-Hauge S., Abdelnoor M., Svennevig J.L., *Fifteen year experience with the Medtronic-Hall valve prosthesis. A follow-up study of 1104 consecutive patients*. Circulation, 1996; 94 suppl 90:105-8.
12. Khan S., Chaux A., Matloff J. et al., *The St. Jude Medical valve. Experience with 1000 cases*. J. Thorac Cardiovascular Surgery, 1994; 108:1010-20.
13. Alton M.E., Pasiarski T.J., Orsinelli D.A., Eaton G.M., Pearson A.C., *Comparison of transthoracic and transesophageal echocardiography in evaluation of 47 Starr-Edwards prosthetic valves*. J. Am Coll Cardiology, 1992; 20:1503-11.
14. Habib G., Cornen A., Mesana T., *Diagnosis of prosthetic heart valves thrombosis. The respective values of transthoracic and transesophageal echocardiography*. European Heart J., 1993; 14(4):447.
15. Mohan J.C., *Evaluation of prosthetic valves function: utility and limitation of echoDoppler studies*. Indian Heart J., 1993; 45(2):93.

Rezumat

Metoda de elecție pentru diagnosticarea disfuncțiilor de proteze valvulare este ecocardiografia transtoracică și transesofagiană (Doppler și 2D). În cazul nostru pacienții cu obstrucții valvulare (panusuri și trombi) au fost examinați prin ecocardiografie transtoracică. Au fost cercetate jetul transvalvular cu calcularea GP maximal, mediu și orice formațiune cu ecogenitate sporită, care provoacă obstrucție valvulară la protezele mecanice în poziție mitrală și aortică. De asemenea, s-a efectuat un studiu retrospectiv pe un lot de pacienți cu valve implantate de diferit model și a fost calculată incidența trombozei de proteză și a complicațiilor tromboembolice în funcție de tipul și designul val-

velor. Pentru a obține o evaluare mai corectă și o specificare mai exactă a etiologiei disfuncției este necesară evaluarea valvelor protezate prin ecocardiografie transesofagiană.

Summary

The best methods for the diagnostics of the valve prosthesis dysfunction are echocardiography transthoracic and the transesophageal (Doppler and 2D). In our case the patients with valve obstructions (thrombus or pannus formation) had been examined through the transthoracic echocardiography. The transvalvular jet had been evaluated by counting the maximum and the mean gradient and any section with intense echogenitives, which cause valve obstruction to the mitral and to the aortic mechanic prosthesis. It had also been done a retrospective study with a number of patients with implanted valves of different types, and afterwards it had been counted the prosthesis thrombosis frequency and the thrombembolical complications depending on the valve's type and design. To obtain a more precise result and a more exact specification of the dysfunction etiology it is necessary to evaluate the valve prosthesis through the transesophageal echocardiography.

ASPECTE MODERNE ÎN BY-PASS-UL AORTOCORONARIAN PE CORD BĂTÂND

Vladislav Morozan, dr. în medicină, **Andrei Ureche**,
Aureliu Batrînac, dr. în medicină, **Anatol Ciubotaru**, dr. h. în medicină, IMSP Centrul de
Chirurgie a Inimii

Revascularizarea chirurgicală în boala ischemică a cordului (BIC) prezintă un succes mare în medicina contemporană. La începutul folosirii acestei metode s-a stabilit că drept rezultat al operației dispar semnele anginei pectorale, se îmbunătățește toleranța la efortul fizic, se micșorează mortalitatea.

By-pass-ul coronarian influențează favorabil incidența și severitatea anginei pectorale, longevitatea vieții, cel puțin la pacienții cu leziuni de trunchi comun și triconariene. By-pass-ul coronarian reprezintă 75% din volumul total al intervențiilor pe cord efectuate în țările occidentale, iar rezultatele bune imediate și tardive ajută la îmbunătățirea calității vieții pentru un număr mare de pacienți, totodată, economisind resurse importante necesare pentru tratamentul BIC [10, 15].

Circulația extracorporală (CEC) este una dintre cele mai importante invenții ale chirurgiei cardiace. Cu ajutorul CEC revascularizarea miocardului a devenit o operație de rutină, cu o letalitate postoperatorie joasă. Dar stopul cardiac și înlocuirea temporară a funcțiilor cordului și ale plămânilor cu aparatul de CEC poartă un risc sporit pentru bolnav [2, 6, 12].

Este bine cunoscut că utilizarea CEC în metoda obișnuită de by-pass aortocoronarian poate provoca complicații serioase, ce includ afectarea creierului, insuficiența renală, insuficiența respiratorie, dereglări de coagulabilitate, fiecare din ele esențial prelungește timpul aflării în clinică a pacientului și cresc indicii letalității postoperatorii [1, 6, 7, 9, 11].

Metoda cea mai radicală de tratament al bolnavilor cu BIC este revascularizarea miocardului pe cale chirurgicală, iar publicațiile din ultimii ani convingător arată că revascularizarea miocardului fără CEC prezintă interes sporit și are perspective. Tendința de căutare a metodelor mai puțin periculoase și mai efective de tratament al BIC este aplicarea în practică a revascularizării miocardului pe cord bătând.

Mulți autori consideră că în comparație cu by-pass-ul coronarian tradițional, revascularizarea miocardului fără CEC este mai favorabilă pentru pacient. Ea are următoarele priorități: durată scurtă, micșorarea timpului de anestezie, micșorarea timpului de utilizare a ventilației artificiale pulmonare, hemoragie minimă, lipsa necesității hemotransfuziilor, numărul redus de complicații purulente, trezire mai rapidă a pacienților, lipsa complicațiilor specifice pentru CEC, reducerea termenelor de aflare în staționar, ce rezultă în micșorarea cheltuielilor pentru tratamentul bolnavilor [1, 3, 5, 14].

În afară de aceasta, asigurarea cu tehnică modernă și farmacologică a operațiilor permite a extinde posibilitățile chirurgului și micșorează riscul complicațiilor în timpul operațiilor pe cord bătând.