

STRUKTUR HISTOLOGI KARTILAGO EPIFISIALIS FETUS MENCIT (*Mus musculus L.*) SETELAH PEMBERIAN EKSTRAK METANOL RIMPANG TEKI (*Cyperus rotundus L.*)

HISTOLOGICAL STRUCTURE OF FETUS MICE (*Mus musculus L.*) EPIPHYSEAL CARTILAGE TREATED BY *Cyperus rotundus L.* RHIZOME METHANOL EXTRACT

Puty Orlando Arismedi^{1*}, Nuning Nurcahyani¹, Hendri Busman¹

¹Jurusan Biologi FMIPA Universitas Lampung
Jl. Prof. Dr. Sumantri Brodjonegoro No.1 Bandar Lampung 35145
*e-mail: putyorlando@gmail.com

ABSTRAK

Rimpang teki (*Cyperus rotundus L.*) mengandung senyawa saponin, sineol, pinen, siperon, rotunol, siperenon, tanin, siperol, alkaloid, flavonoid, tanin, pati, glikosida dan furochromones, serta seskuiterpenoid. Dengan hadirnya senyawa ini diperlukan untuk menguji efek samping penggunaannya pada janin. Tujuan penelitian ini adalah untuk mengetahui efek pemberian ekstrak rimpang rumput teki terhadap kelainan struktur histologi tunas anggota depan fetus mencit (*Mus musculus L.*) yang diberikan pada masa prenatal. Dosis ekstrak rimpang rumput teki yaitu: 45 mg/40g BB dalam 0,4 ml aquabides (P2), 90 mg/40g BB dalam 0,4 ml aquabides (P3), 135 mg/40g BB dalam 0,4 ml aquabides (P4), dan 0,4 ml aquabides (K) sebagai kontrol. Parameter yang diamati mencakup zona cadangan kondrosit, zona proliferasi, zona maturasi, dan zona kartilago yang mengalami mineralisasi. Data dianalisis dengan analisis ragam dan diuji lanjut dengan uji beda nyata terkecil (BNT) pada taraf 5%. Hasil penelitian menunjukkan bahwa peningkatan perlakuan dosis ekstrak rimpang rumput teki memberikan pengaruh nyata terhadap penurunan ketebalan zona cadangan kondrosit, zona proliferasi, dan zona maturasi. Perlakuan dosis 135 mg/40g BB dalam 0,4 ml aquabides (P4) memberikan pengaruh terhadap penurunan ketebalan zona kartilago yang mengalami mineralisasi yaitu dari rerata 563,33µm menjadi 481,66µm.

Kata kunci : efek teratogen, *Cyperus rotundus L.*, mencit (*Mus musculus L.*), dan tunas anggota depan

ABSTRACT

Rhizome of *Cyperus rotundus L.* contains of saponin, cineol, pinene, siperon, rotunol, siperenon, tannins, siperol, alkaloids, flavonoids, tannins, starch, glycosides, furochromones, and sesquiterpenoids. With the presence of these compounds it is necessary to observe the side effects of those on the fetus of mice (*Mus musculus L.*). The purpose of this study to determine the effect of *Cyperus rotundus L.* rhizome methanol extract on histological structure abnormalities of fetus epiphyseal cartilage treated during prenatal. The dosage of *Cyperus rotundus L.* rhizome extract were: 45 mg/40g BB in 0.4 ml aquabidest (P2), 90 mg/40g BB in 0.4 ml aquabidest (P3), 135 mg/40g BB in 0.4 ml aquabidest (P4), and 0.4 ml aquabidest ml (K) as a control. The parameters observed include chondrocytes reserve zone, proliferative zone, maturation zone, and zone of mineralized cartilage. Data were analyzed using Anova and followed with LSD test with significancy 5%. The results of this study showed that the dose of *Cyperus rotundus L.* rhizome methanol extract increased significant effect on the reduction in thickness of chondrocytes reserve zone, proliferative zone, and maturation zone. The dose of 135 mg/40g BB in 0.4 ml aquabidest (P4) to decrease the thickness of the mineralized zone of cartilage with of the average 563,33µm be 481,66µm.

Key words : teratogenic effects, *Cyperus rotundus L.*, mice (*Mus musculus L.*), and epiphyseal cartilage

PENDAHULUAN

Pemakaian obat tradisional berkembang dengan baik sebagai salah satu alternatif untuk menanggulangi masalah kesehatan

(Agusta, 2001). Salah satu tumbuhan obat yang digunakan oleh masyarakat sebagai obat tradisional adalah rumput teki

(*Cyperus rotundus* L.) yang tergolong famili Cyperaceae (Sudarnadi *et al.*, 1996).

Rimpang teki berkhasiat menormalkan siklus haid, melancarkan vital energi yang tersumbat, tonik pada lever, meredakan nyeri, penenang, dan antibakteri (Hariana, 2007). Studi fitokimia sebelumnya pada rimpang teki mengungkapkan adanya senyawa alkaloid, flavonoid, tanin, pati, glikosida, furochromones, serta seskuiterpenoid (Lawal dan Adebola, 2009). Adanya senyawa kimia tersebut dapat digunakan sebagai bahan kontrasepsi yang menyebabkan sulit terjadinya proses kehamilan, namun apabila terjadi kehamilan maka kemungkinan embrio akan mengalami abnormalitas karena mempengaruhi proses hormonal, reproduksi, serta perkembangan embrio (Winarno dan Sundari, 1997).

Besarnya potensi yang dimiliki oleh teki sebagai tumbuhan berkhasiat obat serta minimnya informasi mengenai efek samping pemanfaatan, termasuk pemakaian pada masa kehamilan memerlukan adanya suatu uji untuk mengetahui ada tidaknya efek samping pemakaiannya terhadap janin oleh induk yang mengonsumsi. Salah satu metode pengujian yang dilakukan adalah uji teratogenik. Suatu teratogen yang bekerja pada tahap organogenesis akan menyebabkan embrio mati atau tumbuh abnormal sesuai tingkatan dosis teratogen yang diberikan (Yelvita *et al.*, 2014). Tunas anggota depan merupakan bagian ekstrimitas yang pertama kali tumbuh,

sehingga dapat diamati adanya kelainan akibat pemberian suatu zat asing.

Berdasarkan kenyataan diatas, maka dilakukan penelitian mengenai uji efek teratogenik ekstrak metanol rimpang teki terhadap kelainan tunas anggota depan fetus mencit (*Mus musculus* L.) yang ditinjau secara histologi.

METODE PENELITIAN

Waktu dan Tempat

Penelitian ini dilaksanakan pada bulan November 2015 – Februari 2016 bertempat di Laboratorium Zoologi Jurusan Biologi Fakultas Matematika dan Ilmu Pengetahuan Alam untuk pemeliharaan dan pemberian perlakuan. Pembuatan ekstrak dilaksanakan di Laboratorium Kimia Organik Jurusan Kimia Fakultas Matematika dan Ilmu Pengetahuan Alam, sedangkan pembuatan preparat histologi dilaksanakan di Balai Veteriner regional III Bandar Lampung.

Alat dan Bahan

Alat-alat dalam penelitian ini antara lain kertas label, seperangkat alat bedah, desikator, spuit yang telah ditumpulkan, kamera, botol 100 ml yang telah dilubangi disertai pipa aluminium sebagai tempat minum mencit, dan kandang mencit yang terbuat dari kawat dan papan sebanyak 20 unit. Bahan yang digunakan antara lain 20 ekor mencit betina dan jantan berumur 3-4 bulan dengan berat sekitar 40 gram, eter, alkohol 70%, formalin 10%, kapas, pelet sebagai makanan mencit, aquabides, air, dan ekstrak rimpang rumput teki.

Prosedur Penelitian

Persiapan kandang dan hewan uji

Kandang disiapkan sebanyak 20 unit dari bahan kawat berukuran 15x15 mm kemudian disiapkan hewan uji yaitu mencit betina dan jantan dengan kondisi fertil yang berumur 10 minggu dengan berat sekitar 40 gram yang diperoleh dari Balai Veteriner regional III Bandar Lampung. Hewan uji kemudian diaklimatisasi selama 1 minggu. Di dalam kandang ditempatkan 1 ekor mencit jantan dan 1 ekor mencit betina. Setiap hari diberi makanan berupa pelet dan air minum secukupnya.

Persiapan dan pembuatan ekstrak

Rimpang teki dibersihkan dengan dicuci, dijemur hingga kering, kemudian digiling hingga menjadi serbuk. Serbuk tersebut dibuat ekstrak dengan cara soklet dengan pelarut metanol. Lalu ekstrak dipekatkan dengan *rotary evaporator* pada suhu 35°C dengan kecepatan 60 rpm selama 1 jam (Busman, 2013).

Pemberian perlakuan

Pada penelitian ini ekstrak rimpang teki diberikan secara oral. Dosis ekstrak rimpang teki yang dipakai pada penelitian ini dihitung berdasarkan pemakaian ekstrak rimpang teki pada penelitian sebelumnya yang menggunakan hewan percobaan tikus putih. Setelah dikonversikan terhadap mencit, maka pada hari kebuntingan ke 6-17 mencit diberi perlakuan sebagai berikut:

1. Kelompok kontrol, diperlakukan dengan diberi 0,4 ml aquabides (K)
2. Kelompok dosis 45 mg/40 g BB dalam 0,4 ml aquabides (P2)

3. Kelompok dosis 90 mg/40 g BB dalam 0,4 ml aquabides (P3)
4. Kelompok dosis 135 mg/40 g BB dalam 0,4 ml aquabides (P4)

Pada hari ke-18 kebuntingan fetus dikeluarkan dari uterus dengan cara pembedahan bagian perut. Fetus dibersihkan dan diambil bagian ekstremitas posteriornya dengan cara amputasi. Preparat kemudian difiksasi dengan larutan formalin 10% selama 2 jam. Sampel tulang tersebut kemudian dipreparasi dengan metode parafin, diwarnai dengan menggunakan pewarnaan Hematoxylin-Eosin (Balai veteriner, 2014).

Pengamatan

Pengamatan terhadap sediaan penampang membujur tunas anggota depan mencakup zona cadangan kondrosit, zona proliferasi, zona maturasi, dan zona kartilago yang mengalami mineralisasi. Secara deskriptif kualitatif, juga diamati struktur sel kondrosit terhadap ada tidaknya kerusakan sel pada masing-masing zona.

Rancangan Percobaan

Rancangan percobaan yang digunakan pada penelitian ini adalah Rancangan Acak Lengkap (RAL) dengan 4 perlakuan dan 5 pengulangan.

Analisis Data

Data hasil penelitian berupa rerata tebal lapisan setiap zona dalam tunas anggota depan fetus dianalisis menggunakan analisis ragam (ANARA) dan di uji lanjut dengan uji beda nyata terkecil (BNT) pada taraf 5%.

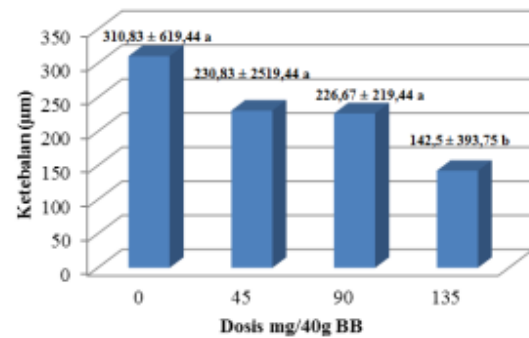
HASIL DAN PEMBAHASAN

Pengamatan terhadap kartilago epifisialis fetus dilakukan untuk mengetahui terjadinya osteogenesis endokondralis ekstrimitas. Pengamatan meliputi tebal zona cadangan kondrosit, zona proliferasi, zona maturasi dan zona kartilago yang mengalami mineralisasi. Hasil penelitian ini menunjukkan bahwa ekstrak rimpang teki mampu menghambat proses osifikasi kartilago epifisialis fetus yang ditandai dengan semakin menipisnya zona cadangan kondrosit, zona proliferasi, dan zona maturasi. Sedangkan ketebalan pada zona kartilago yang mengalami mineralisasi tidak menunjukkan adanya perbedaan yang nyata (Gambar 4).

Zona cadangan kondrosit

Hasil pengamatan tebal lapisan zona cadangan kondrosit kelompok kontrol dan kelompok perlakuan menunjukkan adanya kartilago hialin yang terdiri dari kondrosit yang berbentuk bundar (ovoid). Kondrosit berada dalam keadaan istirahat dan tidak mengalami perubahan morfologi (Gambar 5). Hasil pengamatan tebal zona cadangan kondrosit kartilago epifialis tercantum pada Gambar 1.

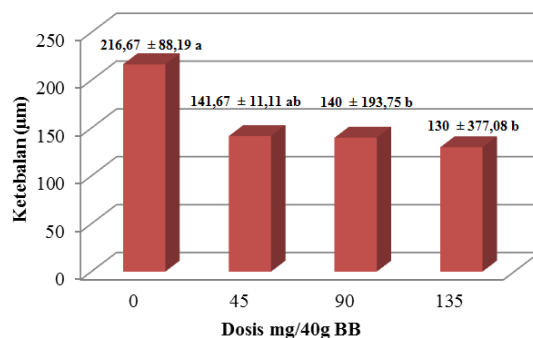
Dari uji lanjut dengan uji BNT antar kelompok kontrol dengan kelompok perlakuan didapatkan adanya penurunan ketebalan zona. Hal ini menunjukkan bahwa ekstrak rimpang teki mempunyai efek terhadap pertumbuhan kondrosit pada zona cadangan kondrosit.



Gambar 1. Rerata ketebalan zona cadangan kondrosit kartilago epifisialis fetus mencit dari induk yang diberi ekstrak metanol rimpang teki selama masa organogenesis. Keterangan: angka yang diikuti oleh huruf yang sama tidak berbeda nyata pada BNT dengan $\alpha=5\%$.

Zona proliferasi

Hasil pengamatan zona proliferasi kelompok kontrol menunjukkan adanya kondrosit yang membelah diri secara mitosis menjadi banyak, sel-sel pipih dan saling berdekatan, serta tidak membentuk deretan kumpulan sel yang sejajar dengan sumbu panjang tulang (Gambar 5). Pada zona proliferasi terdapat sel-sel proliferasi berbentuk sel kolumnar yang mengalami maturasi seluler (bermitosis). Hasil pengamatan tebal zona proliferasi kartilago epifisialis tercantum pada Gambar 2.



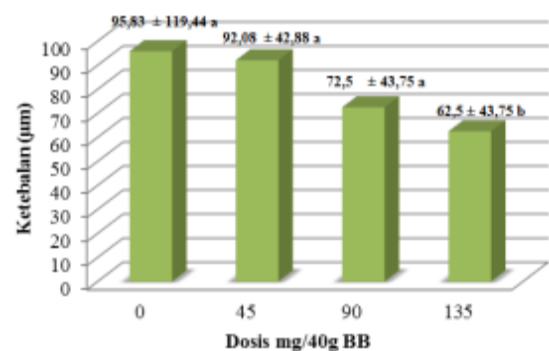
Gambar 2. Rerata ketebalan zona proliferasi kartilago epifisialis fetus mencit dari induk yang diberi ekstrak metanol rimpang teki selama masa organogenesis. Keterangan: angka yang diikuti oleh huruf yang sama tidak berbeda nyata pada BNT dengan $\alpha=5\%$.

Dari hasil uji statistik pada taraf 5% didapatkan adanya perbedaan yang nyata pada kelompok kontrol dengan kelompok perlakuan. Dari uji lanjut dengan uji BNT antar kelompok kontrol dengan kelompok perlakuan menunjukkan perbedaan yang nyata pada kelompok dosis 90 mg/40g BB dan 135 mg/40g BB. Hal ini menunjukkan bahwa pada kelompok perlakuan terjadi gangguan pada zona proliferaatif. Diduga hal ini disebabkan oleh ekstrak rimpang teki yang berinteraksi pada proses pembelahan sel dengan menghambat kecepatan mitosis, sehingga terjadi hambatan proliferasi sel. Menurut Bennet, Proffit, dan Norton (1967), adanya intervensi zat asing pada proses mitosis yang terjadi pada zona proliferasi akan menyebabkan perubahan integritas DNA dan menghambat sintesis protein. Jika ekstrak rimpang teki mempunyai kemampuan merusak integritas DNA dan menghambat sintesis protein maka selanjutnya dapat menghambat proliferasi sel pada zona ini sehingga akan mempengaruhi kondrosit pada zona-zona selanjutnya dalam kartilago epifisialis.

Zona maturasi

Hasil pengamatan zona maturasi kelompok kontrol menunjukkan adanya kondrosit yang hipertrofi, yaitu kondrosit tidak lagi membelah diri, tetapi bertambah besar dan bervakuola (Gambar 5). Hasil pengamatan tebal zona maturasi kartilago epifisialis fetus tercantum pada Gambar 3.

Dari hasil uji statistik pada taraf 5% didapatkan adanya perbedaan yang nyata antara kelompok kontrol dengan kelompok perlakuan. Dari uji lanjut dengan uji BNT antar kelompok kontrol dengan kelompok perlakuan juga didapatkan adanya perbedaan yang nyata pada dosis 135 mg/40g BB. Hal ini berarti ekstrak rimpang teki menghambat kecepatan mitosis kondrosit dalam zona proliferasi sehingga zona-zona dibawahnya akan semakin tipis ketebalannya. Menurut Ham dan Cormack (1979), kondrosit yang hipertrofi akan selalu diganti oleh kondrosit yang baru sebagai hasil proliferasi kondrosit dalam zona proliferasi. Jika proliferasi kondrosit dalam zona proliferasi dihambat oleh ekstrak rimpang teki maka kondrosit yang hipertrofi dalam zona maturasi juga akan semakin menipis jika dibanding kontrol. Pada zona maturasi ini ekstrak rimpang teki juga mempunyai pengaruh yang nyata, sehingga semakin tinggi dosis ekstrak rimpang teki yang diberikan, maka semakin menurun pula ketebalan zona maturasinya.

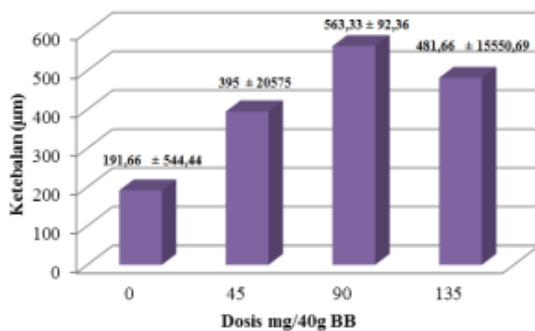


Gambar 3. Rerata ketebalan zona maturasi kartilago epifisialis fetus mencit dari induk yang diberi ekstrak metanol rimpang teki selama masa organogenesis. Keterangan: angka yang diikuti oleh huruf yang sama

tidak berbeda nyata pada BNT dengan $\alpha=5\%$.

Zona kartilago

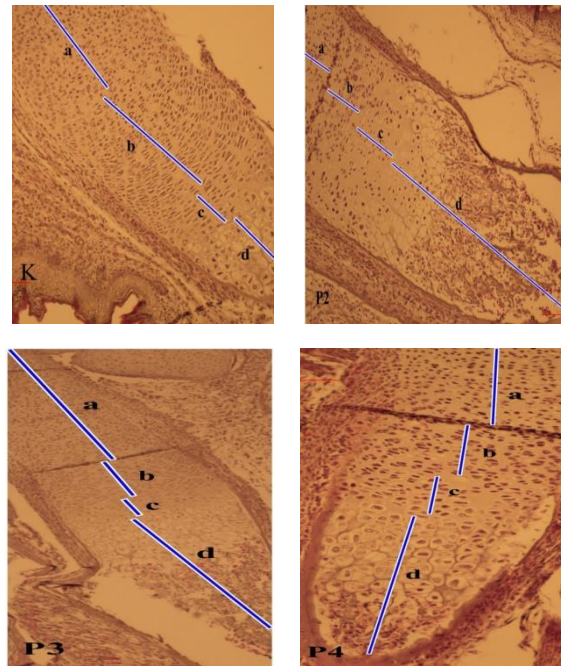
Hasil pengamatan pada kelompok perlakuan menunjukkan adanya zona kartilago mengalami pendarahan (Gambar 5). Beberapa mekanisme yang memungkinkan terjadinya pendarahan yaitu akibat ketidakseimbangan osmotik (Widiyani dan Sagi, 2001). Hasil pengamatan tebal zona kartilago yang mengalami mineralisasi pada kartilago epifisialis fetus tercantum pada Gambar 4.



Gambar 4. Rerata ketebalan zona kartilago yang mengalami mineralisasi kartilago epifisialis fetus mencit dari induk yang diberi ekstrak metanol rimpang teki selama masa organogenesis.

Pengamatan zona kartilago yang mengalami mineralisasi pada kelompok kontrol dan kelompok perlakuan menunjukkan adanya beberapa lapisan kondrosit yang hipertrofi dan mati (Gambar 5). Matrik kartilago dalam zona ini mulai mengalami kalsifikasi dengan adanya pengendapan hidroksiapatit sehingga tampak septa tipis atau sekat pembatas di sekeliling kondrosit yang hipertrofi dan mati. Dari hasil uji statistik pada taraf 5% didapatkan tidak adanya perbedaan yang nyata antara

kelompok kontrol dengan kelompok perlakuan.



Gambar 5. Fotomikroskopi kartilago epifisialis fetus Mencit (*Mus musculus L.*) penampang longitudinal dengan pewarnaan Hematoxylin-Eosin dan perbesaran 100x. Keterangan: (a) zona cadangan kondrosit, (b) zona proliferasi, (c) zona maturasi, (d) zona kartilago yang mengalami mineralisasi, (K) kelompok kontrol; (P2) kelompok perlakuan dosis 45 mg/40 g BB; (P3) kelompok perlakuan dosis 90 mg/40 g BB; (P4) kelompok perlakuan dosis 135 mg/40 g BB.

KESIMPULAN DAN SARAN

Kesimpulan

Berdasarkan hasil penelitian didapatkan simpulan bahwa pemberian ekstrak rimpang teki per oral dosis 45 mg/40g BB, 90 mg/40g BB, dan 135mg/40g BB mengakibatkan penurunan ketebalan zona cadangan kondrosit, zona proliferasi, dan zona maturasi, sedangkan dosis 45 mg/40g BB, 90 mg/40g BB, dan 135 mg/40g BB mengakibatkan peningkatan ketebalan

zona kartilago yang mengalami mineralisasi.

Saran

Perlu dilakukan penelitian lebih lanjut terhadap zat aktif ekstrak rimpang teki sehingga peran masing-masing zat dalam pertambahan panjang kartilago epifisialis menjadi jelas.

DAFTAR PUSTAKA

- Agusta, A. 2001. Awas! Bahaya Tumbuhan Obat. [internet]. (diunduh 17 Oktober 2015). Tersedia pada. <http://www.indomedia.com/>.
- Balai Penyidikan dan Pengujian Veteriner Regional III (BPPV Regional III). 2014. *Metode Uji Histopatologi*. BPPV Regional III. Bandar Lampung.
- Bennet, J.C., W.R. Proffit, & L. A. Norton. 1967. Determination of growth inhibitory concentration of tetracycline for bone in organ culture. *Nature London* 216: 176-177.
- Busman, H. 2013. Histologi Ulas Vagina dan Waktu Siklus Estrus Masa Subur Mencit Betina Setelah Pemberian Ekstrak Rimpang Rumput Teki. Prosiding Semirata FMIPA Universitas Lampung.
- Ham, A.W. dan D. H. Cormack. 1979. *Histology*. 8 ed. J.B. Lippincot Company. Philadelphia
- Hariana, A. H. 2007. *Tumbuhan Obat dan Khasiatnya*. Penebar Swadaya. Jakarta.
- Lawal , O. A. dan O. Adebola. 2009. Chemical Composition Of The Essential Oils Of Cyperus Rotundus L. From South Africa. *Journal Molecules*.
- Sudarnadi, Pujirianto, A. Gunawan, D. Wahyono, S. Donatus, I .A, Drajat, M. Wibowo, dan Ngatidjan. 1996. *Tumbuhan Obat, Hasil Penelitian, Sifat-sifat dan Penggunaan*. Pusat Penelitian Obat Tradisional (PPOT UGM), Yogyakarta. P 112-117.
- Widiyani, T. dan M. Sagi. 2001. Pengaruh aflatoxin B1 terhadap pertumbuhan dan perkembangan embrio dan skeleton fetus mencit (*Mus musculus* L.). *Teknosains* 14 (3): 409-427.
- Winarno, W.M. dan M., Sundari. 1997. *Informasi Tanaman Obat Untuk Kontrasepsi Tradisional*. Pusat Penelitian Dan Pengembangan Farmasi. Badan Penelitian Dan Pengembangan Kesehatan Departemen Kesehatan RI.
- Yelvita, S., M. Warnety, dan A.Yohanes. 2014. Uji Teratogenitas Ekstrak Bungo Timah (*Peperomia pellucida* L. Kunth.,) terhadap Organ Viseral Embrio Mencit Putih (*Mus musculus* L.). *Jurnal ilmiah biologi*.

