

## REPORTE DE CASOS/ *CASE REPORT*

### Hemobilia asociada a Coledocolitiasis

*Hemobilia associated Choledocholithiasis*

Edilberto Temoche Espinoza,<sup>1, 3</sup> Alfonso O'Connor Podestá,<sup>1, 2</sup> Horacio Ruiz Gutiérrez,<sup>1, 2</sup> Erick Samuel Florez Farfán.<sup>4</sup>

#### RESUMEN

La hemobilia es una causa poco común de sangrado digestivo y está asociada a múltiples etiologías en las que se evidencia una comunicación anormal entre un vaso de la circulación hepatoesplénica y el sistema biliar, por lo que muchas veces no es diagnosticada oportunamente. Se revisa el caso de una paciente con colangitis por coledocolitiasis gigante quien desarrolló hemobilia y sepsis.

**Palabras clave.** Hemobilia; Coledocolitiasis gigante.

#### SUMMARY

The hemobilia is a rare entity associated with multiple aetiologies in which there is evidence of an abnormal communication between blood vessels and bile ducts, so it often is not diagnosed promptly. We review the case of a patient with cholangitis by giant choledocholithiasis who developed haemobilia and sepsis.

**Key words.** Haemobilia; Giant choledocholithiasis.

#### INTRODUCCIÓN

Francis Glisson en 1654, fue el primero en describir una hemorragia originada por la comunicación anormal entre los vasos biliares y sanguíneos, asociada a un trauma abdominal penetrante.<sup>1</sup> Posteriormente Wilson en 1805 y Jackson en 1834, la relacionaron a una formación aneurismática.<sup>2</sup> Pero fue Quincke, el que estableció una triada clínica característica que incluye: dolor abdominal, ictericia y hematemesis.<sup>3, 4</sup> Por otro lado, Phillip Sandblom fue quien denominó a esta entidad como Hemobilia,<sup>5</sup> aunque también es usado el termino hematomobilia, como sinónimo. Habitualmente, denota una comunicación entre el tracto biliar intra y/o extrahepático con una arteria. El sangrado venoso es menos común y se produce cuando en presencia de una fistula arteriobiliar, la presión diferencial entre el sistema venoso portal o hepático y el árbol biliar es mucho más bajo que el de la arteria hepática. La Hemobilia es una patología

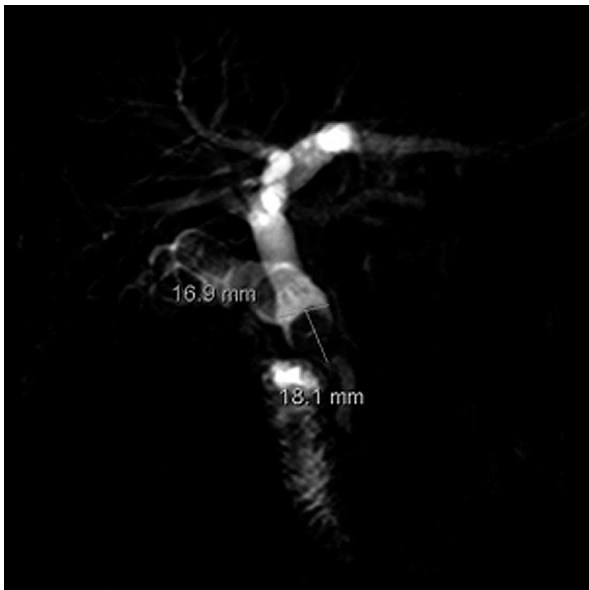poco frecuente, asociada a una amplia variedad de causas<sup>1</sup> que incluyen: en la mitad de los casos, como consecuencia de iatrogenia o traumatismo, probablemente por el actual aumento de los procedimientos intervencionistas y quirúrgicos en la región hepatobiliar,<sup>6</sup> aunque con buenos resultados, con las técnicas actuales, a largo plazo<sup>7</sup> y en menor proporción, a colelitiasis, procesos inflamatorios, neoplasias, anomalías vasculares o alteraciones de la coagulación, coledocostomía mediante tubo Kehr<sup>8</sup> e incluso post-colecistectomía laparoscópica asociada a pseudoaneurisma de la arteria hepática, neoplasias entre otras. En el tratamiento se considera la embolización con técnicas angiográficas y la cirugía, buscando corregir trastornos concomitantes hepáticos y de las vías biliares, con hemostasia meticulosa de la vasculatura lesionada y el alivio de la obstrucción del conducto biliar.<sup>9</sup>

#### CASO CLÍNICO

Se presenta el caso de una paciente mujer de 74 años que ingresa con un tiempo de enfermedad de siete días caracterizada por coluria, dolor en epigastrio irradiado a región dorsal que se incrementaba con la ingesta de alimentos, ictericia, acolia con antecedente de hipertensión arterial.

1. Cirujano General Departamento de Cirugía Hospital Central PNP.
2. Docente UNFV.
3. Docente URP.
4. Residente del cirugía general Hospital Central PNP.

Al examen presenta ictericia marcada de piel y escleras y fiebre de 39°C. Abdomen doloroso a la palpación profunda en epigastrio; con tendencia a la hipoxemia. Fosfatasa alcalina en 781U/l, GGT en 464U/l, TGO en 128U/l, TGP 258U/l, BT 13.81mg/dl. Elevada a predominio directa 12.55mg/dl. En la Colangiorenancia magnética, se aprecian vías biliares intrahepáticas dilatadas, colédoco dilatado en 18mm. Seis cálculos en porción proximal, el mayor de 16mm. (Figuras 1 y 2). En la Pancreatocolangio retrógrada endoscópica, se visualiza un colédoco de 22mm. Y varios cálculos el mayor de 20mm. Que no se pueden extraer. Le realizan papilotomía con salida de abundante pus y le colocan una prótesis biliar plástica. Las amilasas se elevan a 2403u/l y las lipasas a 9890 u/l. Es diagnosticado como colangitis aguda por coledocolitiasis gigante + colecistitis aguda calculosa a d/c NM vesícula biliar. Siendo intervenida quirúrgicamente es colecistectomizada, extrayéndole los cálculos de la vía biliar y dejando un dren Kehr, (figura 3).

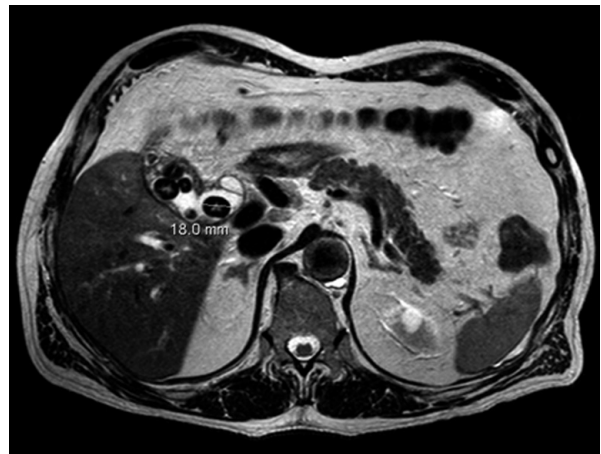


**Figura 1.** CRM. Cálculos en la vía biliar

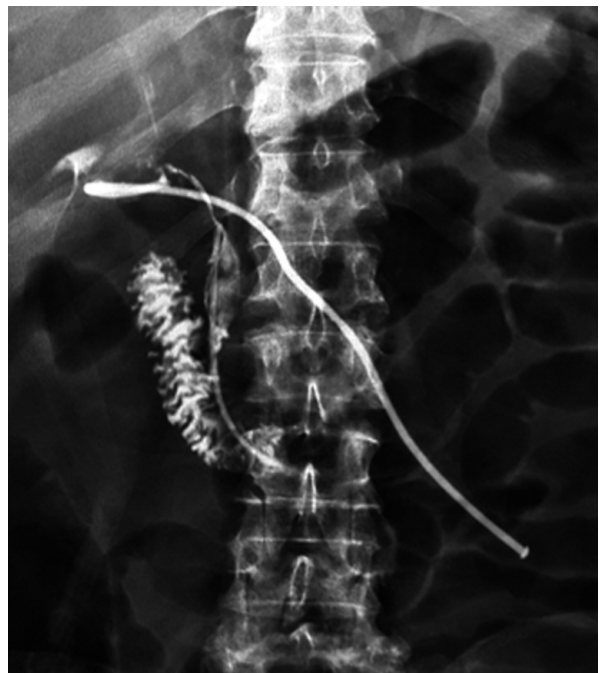Evoluciona hemodinámicamente inestable y con sepsis, por lo que es re-intervenida de emergencia, evidenciando a la apertura del colédoco coágulos que ocupan la luz biliar.

## DISCUSIÓN

La hemobilia, es una entidad poco común e implica una comunicación anormal entre un vaso de la circulación hepatoesplénica y el sistema biliar, por lo que muchas veces no es diagnosticada



**Figura 2.** CRM. Cálculos en la vesícula biliar y colédoco



**Figura 3.** Control trans Kehr con pasaje al duodeno

oportunamente. La presentación clínica incluye la tríada de Quinke: dolor abdominal tipo cólico, ictericia y sangrado gastrointestinal<sup>10, 11</sup> la causa más frecuente de hemobilia es el trauma hepático en el 48% de los casos, seguidos por la infección en 28%, piedras de vesícula, aneurismas y muy raramente por la presencia de un tumor hepático, siendo el pseudoaneurisma de la arteria hepática, aún menos frecuente.<sup>12</sup> Las complicaciones postoperatorias de la cirugía de las vías biliares se clasifican en: inmediatas y mediatas: La hemobilia es considerada inmediatas, debido a que los síntomas se inician en las primeras. 48 h - 72 h del

período postoperatorio.<sup>13</sup> Esta puede clasificarse como leve, moderada o severa, dependiendo del volumen de pérdida de sangre y su duración. Es leve a moderada cuando la pérdida de sangre es menos del 10% de la volemia y por lo tanto, los pacientes permanecen hemodinámicamente estables sin necesidad de una transfusión de sangre;<sup>14</sup> usualmente se resuelve dentro de las 48 horas sin intervención alguna. Nuestro paciente sería clasificado como un caso de hemobilia moderada, pero curso séptico por obstrucción de la vía biliar. Cuando la pérdida es mayor al 10% y presenta inestabilidad hemodinámica, que requiere transfusión, estamos hablando de un caso de hemobilia severa.<sup>14</sup> Las complicaciones de la hemobilia son infrecuentes e incluyen pancreatitis, colecistitis y colangitis. Aunque es raro, la presencia de cálculos gigantes, es decir, cuando el diámetro del cálculo mayor es superior o igual a 15-20 mm;<sup>15, 16</sup> como en este caso en la vía biliar y su instrumentación sea por vía endoscópica o quirúrgica y hasta la misma colocación de un drenaje puede favorecer la formación de un pseudoaneurisma secundaria a la erosión de la pared arterial, debido a que las ramas de la arteria hepática transcurren paralelas al árbol biliar.

La vía endoscópica es una buena opción de estudio en caso de sangrado gastrointestinal. La presencia de un coágulo de sangre en la papila de Vater indica compromiso del árbol biliar. Sin embargo, solo el 12% de las endoscopías son diagnósticas, por lo que se hace necesario utilizar otras técnicas. Se ha descrito incluso el uso de la terlipresina de inyección a dosis de 1mg., 4 veces al día, en episodios de hemobilia tras la manipulación endoscópica, con control de la misma tras 12 horas de infusión.<sup>17</sup> La ecografía nos puede mostrar el pseudoaneurisma como una masa hepática hipoecoica, en ocasiones pulsátil, con un flujo bidireccional utilizando el Doppler. Sin embargo, la angio-TC es mucho más sensible y específica,<sup>18</sup> y además de identificar el pseudoaneurisma y su etiología, es de gran utilidad para la planificación de la angiografía, aportando información acerca de la anatomía vascular del paciente y visualizando posibles variantes anatómicas. Actualmente, con los avances en cateterización selectiva, la embolización transarterial constituye el tratamiento de primera elección, con un éxito mayor del 90% y menor morbimortalidad que la cirugía.<sup>19, 20</sup> El tratamiento está dirigido a detener la hemorragia y aliviar la obstrucción biliar. Actualmente la embolización transarterial es el estándar de oro en el manejo de

hemobilia, aunque la opción quirúrgica,<sup>11</sup> queda reservada para los casos en los que la angiografía no demuestra el sangrado y cuando la embolización falla o está contraindicada.<sup>20, 21</sup> Cabe señalar que la intervención quirúrgica temprana dependerá de la accesibilidad de los Centros hospitalarios a estas sofisticadas técnicas.<sup>22</sup> En presencia de otra patología que requiera cirugía como una colecistitis o una neoplasia, la embolización transarterial puede ser útil como tratamiento adyuvante que facilite la intervención quirúrgica.

## REFERENCIAS BIBLIOGRÁFICAS

1. Green M.H.A, Duell R., Johnson C.Jamieson N. Haemobilia. British Journal of Surgery. Volume 88, Issue 6, pages 773–786, 1 June 2001.
2. Zúñiga Gustavo, Betanco Jorge, Arita Adelmo, Hemobilia, Informe de cinco casos y revisión de literatura. Rev. Med. Hondur. Vol. 50 – 1982.
3. Sousa HT, Amaro P, Brito J, Almeida J, Silva MR, Romãozinho JM, et al. Hemobilia due to pseudoaneurysm of the cystic artery. Gastroenterol. Clin. Biol. 2009; 33:80-2.
4. Cruz S. Guillén M.E. Hemobilia secundaria a pseudoaneurisma hepático tras coledocostomía mediante tubo de Kehr. Radiología. Vol. 54. Núm. 06. Noviembre 2012 - Diciembre 2012
5. Sandblom P (1948) Hemorrhage into the biliary tract following trauma: "traumatic hemobilia". Surgery 24:571–586.
6. Kassassey A, Ziyani F, Rouffet F. Hemobilia after laparoscopic cystectomy. Apropos of a case. Review of the literature. Ann Chirurg. 1997; 51(2):159-162.
7. Srivastava DN, Sharma S, Pal S, Thulkar S, Seith A, Bandhu S, et al. Transcatheter arterial embolization in the management of hemobilia. Abdom Imaging. 2006; 31:439-48.
8. Lee YT, Lin H, Chen KY, Wu HS, Hwang MH, Yan SL. Life-threatening hemobilia caused by hepatic pseudoaneurysm after T-tube choledochostomy: report of a case. BMC Gastroenterol. 2010; 10:81.
9. Hernández R. Hemobilia: un caso, complicaciones, seguimiento. Cirugía y Cirujanos. Volumen 71, No. 2, marzo-abril 2003.
10. Nakajima M, Hoshino H, Hayashi E, Nagano K, Nishimura D, Katada N, et al. Pseudoaneurysm of the cystic artery associated with upper gastrointestinal bleeding. J Gastroenterol. 1996; 31: 750-4.
11. Galun D, Basarić D, Lekić N, Raznatović Z, Barović S, Bulajić P, et al. Hemobilia. Acta Chir Iugosl 2007; 54(1): 41-5.
12. Strickland SK, Khoury MB, Kiproff PM, Raves JJ. Cystic artery pseudoaneurysm: a rare cause of hemobilia. Cardiovasc. Intervent. Radiol. 1991; 14:183-4.
13. Quevedo Lázaro. Complicaciones posoperatorias de la cirugía de las vías biliares. Clasificación, diagnóstico y tratamiento. Rev. Cubana Cir. 2007; 46 (3)
14. Sandblom P, Saegesser F, Mirkovitch V: Hepatic hemobilia: hemorrhage from the intrahepatic biliary tract, a review. World J Surg 1984; 8:41-50.
15. J. Hepp K, X. De Aretxabala U. Cirugía del Hígado, Vía Biliar y Páncreas 2004: 141-76.

16. Ferrari A, Recchia S, Coppola F, Perotto C, Campra D, Gandini G, Righi D, De Maio G, Verme G. Endoscopic therapy of giant choledochal calculosis. *Minerva Gastroenterol Dietol.* 1991; 37(3): 157-61.
17. Tyagi P, Sachdeva S, Agarwal AK, Puri As. Terlipressin in control of acute haemobilia during therapeutic ERCP in patient with portal biliopathy. *Surg. Laparosc. Endosc. Percutan. Tech.* 2009 Oct. 19(5): 198-201.
18. El Bouhaddouti, H., Mazine, K., Bouassria, A., Mouaqit, O., Benjelloun, E., Ousadden, A. and Taleb, K.A. (2014) Hemobilia Due to an Iatrogenic Arterio-biliary Fistula Complicating Laparoscopic Cholecystectomy: A Case Report. *Open Journal of Gastroenterology*, 4, 275-278. <http://dx.doi.org/10.4236/ojgas.2014.46040>
19. Nicholson T., Travis S., Ettles D., Dyet J., Sedman P., Wedgewood K. et al. Hepatic artery angiography and embolization for haemobilia following laparoscopic cholecystectomy. *Cardiovascular and Interventional Radiology.* 1999; 22:20-24.
20. Dousset B., Sauvanet A., Bardou M., Legmann P., Vilgrain V., Belghiti J. Selective surgical indications for iatrogenic haemobilia. *Surgery.* 1997; 121:37-41.
21. Forleaa M.V., Krigea J., Welmanb C., Beningfieldb S. Haemobilia after penetrating and blunt liver injury: treatment with selective hepatic artery embolization. *Injury.* Volume 35, Issue 1, January 2004, Pages 23–28.
22. Mudit Kumar, Subhash Gupta, Arvinder Sooin. Samiran Nundy Management of massive haemobilia in an Indian hospital. *Indian J. Surg.* (October–December 2008) 70:288–295.

**Correspondencia:**

*Edilberto Temoche Espinoza*

*Teléfono: 999388726*

*Dirección: Departamento de Cirugía General  
HNLNSPNP.*

*Correo electrónico: etemoche@gmail.com*