



ПАТОГЕНЕЗ, ПАТОЛОГИЯ И ЭКОНОМИЧЕСКИЙ УЩЕРБ

Поступила в редакцию: 16.03.2016
Принята в печать: 01.09.2016

УДК 616.995.122-092.9
DOI: 10.12737/21661

Для цитирования:

Сидельникова А.А., Начева Л.В., Боборыкин М.С. Клинические аспекты острого описторхоза у кроликов в эксперименте // Российский паразитологический журнал. — М., 2016. — Т. 37. — Вып. 3. — С. 374–379

For citation:

Sidelnikova A.A., Nacheva L.V., Boborykin M.S. Clinical aspects of acute opisthorchiasis in rabbits in the experiment. Russian Journal of Parasitology, 2016, V. 37, Iss. 3, pp. 374–379

КЛИНИЧЕСКИЕ АСПЕКТЫ ОСТРОГО ОПИСТОРХОЗА У КРОЛИКОВ В ЭКСПЕРИМЕНТЕ

Сидельникова А.А.¹, Начева Л.В.¹, Боборыкин М.С.²

¹650029, Кемеровская государственная медицинская академия г. Кемерово, ул. Ворошилова 22а, e-mail: alieva-alevtina@mail.ru, nacheva.48@mail.ru

²ООО «Ветеринарная скорая помощь», 650033, г. Кемерово, ул. Александра, 2

Реферат

Цель работы — изучить клинические особенности течения острого описторхоза у кроликов.

Материалы и методы. Клинические данные острого описторхоза у кроликов, лабораторные исследования крови.

Результаты и обсуждение. При остром описторхозе у кроликов клинически были выделены кожные поражения, проявлявшиеся в виде трещин и язв разных размеров, расположенных в области затылка, грудной части спины и крупа, в основном, локализованные вдоль позвоночника. Потеря веса составила за первый месяц до 300 — 500 грамм. При лабораторном исследовании через один месяц в крови зараженных животных уровень глюкозы превышал контроль в три раза. По сравнению с контролем у опытной группы было снижено количество эритроцитов и гемоглобина, отмечали лейкопению. Существенно ускорилось время свертывания крови.

Ключевые слова: острый описторхоз; клинические симптомы; кролики; лабораторные исследования; эксперимент.

Введение

Исследования экспериментального описторхоза проводились ранее на золотистых хомяках (*Mesocricetus auratus*), изучали патоморфологию органов экспериментальных животных до и после лечения антигельминтиками [3, 6]. Клинические показатели у животных при этом виде патологии недостаточно изучены. Описторхоз у кроликов ранее не описывался. Однако есть вероятность, что кролики могут заражаться описторхами, потому что некоторые авторы рекомендуют в качестве подкормки кроликам, особенно молодяку и лактирующим крольчихам, продукты животного происхождения, например, рыбную муку и рыбу [8]. При употреблении в корм речной рыбы, зараженной метацеркариями описторхов, допускается и вероятность развития описторхоза у этих животных. Это имеет большое практическое значение, особенно при их разведении и выращивании на кролиководческих фермах [1].

Большинством авторов изучены изменения клинических показателей у людей, страдающих описторхозом. Клинические проявления острой стадии описторхоза по данным авторов составляют от 5 до 42 дней от момента заражения. Считается, что инкубационный период длится 21 день [2]. Описано, что одним из основных проявлений является диспеп-



сический симптом [2]. Среди ярких клинических проявлений, связанных с описторхозом, авторами отмечены аллергодерматозы [9]. При остром описторхозе определяют увеличение печени, проявления общей интоксикации (повышение температуры тела) [4, 5]. Выделение яиц паразитами начинается через 4-6 недель после заражения [4]. Уровень гемоглобина снижается, появляется лейкоцитоз [7, 10].

Результаты и обсуждение

У кроликов, как контрольной, так и экспериментальной групп, отмечали удовлетворительное общее состояние во всех сроках наблюдения. Животные были активны, большую часть дня ели корм с аппетитом. Они были адаптированы к рукам. В течение всего срока наблюдения после заражения аппетит у экспериментальной группы сохранялся. Особенно активно инвазированные кролики потребляли именно пшеницу, а не кормовое сено. На 4, 5 и 7 сутки животные отказывались от воды, однако аппетит сохранялся. Далее потребление воды восстанавливалось. На 7 сутки отмечалась резкое потемнение цвета мочи с соломенно-желтого до темно-коричневого цвета и появление резкого азотистого запаха, что может указывать на повышение плотности мочи. На 8 и 9 сутки у всех животных экспериментальной группы появлялась диарея. Стул был жидкий, обильный, грязно-желтого цвета, без примесей слизи и крови от 1 до 3 раз за сутки. Вероятно, это связано с инвазией, как проявление диспепсического синдрома. Животные вели себя беспокойно, агрессивно. Однако аппетит у них сохранялся. На 10 сутки цвет мочи восстанавливался, кал приобретал обычную форму в виде шариков, темно-коричневого цвета, без специфического запаха. При физикальном обследовании выявлено, что живот у кроликов был несколько увеличен в размерах, вздут, симметричен. Пальпаторно отмечали увеличение печени, край органа был гладкий, определялся из-под ребер. Животные экспериментальной группы позволяли дотронуться до стенки живота, болезненно не реагировали. Кожа вокруг препуция и ануса оставалась без изменений. Повторно аналогичное изменение характера мочи наблюдали уже через 1 месяц. Отмечали вновь резкий азотистый запах мочи и темный цвет. Кал кроликов сохранялся в виде горошин, сухой, светло-коричневого цвета. Ночной кал оставался в небольшом количестве в виде темно-коричневой липкой массы. Примесей в дневном и ночном кале визуально не наблюдали. Через 1 месяц у кроликов экспериментальной группы отмечали потерю живого веса, составившую около 300 — 500 грамм, при начальном весе от 2,8 — 3,1 кг. Пальпаторно отмечали выпирание остистых отростков позвонков грудного отдела и ребер сквозь кожу животных. Животные контрольной группы, наоборот, вес набирали. Можно было отметить некоторое угнетенное состояние кроликов экспериментальной группы через месяц после заражения по сравнению с контролем. Движения животных были замедленные, вялые. Нос у кроликов экспериментальной группы до заражения был мягкий, эластичный, слегка увлажненный, теплый. Через 3 недели после заражения отмечали появление небольшого количества маленьких светлых корочек, белого или светло-желтого цвета у края носа. Морда и подгрудок оставались сухими. Через 3-4 недели у животных экспериментальной группы при визуальном осмотре обнаруживали умеренные признаки аллергического конъюнктивита. Отмечали инъекцию склеры сосудами, усилившуюся через 1 месяц после заражения. Конъюнктивита имела признаки воспалительного процесса. На 29 сутки наблюдали умеренные выделения из глаз, которые скапливались в их углах, образуя светлые сухие корочки. При выворачивании верхнего века на нем были множественные мелкие образования везикулярного типа ровной круглой формы со светлым прозрачным содержимым. Размеры везикул варьировали от 1 до 4 мм. На нижнем веке везикулярные образования отсутствовали. Отмечали покраснение и отек внутреннего угла глаза, в области слезного мясца. В ранних сроках наблюдения до 2 недель шерстный покров кроликов, как экспериментальной, так и контрольной группы, был гладким и блестящим. Наблюдения показали, что животные экспериментальной группы начинают интенсивно чесать уши. В то же время отмечено, что уши кроликов всех групп оставались упругими, с выраженным тургором, теплые. Сосуды в ушах животных всех групп хорошо контрастировали (ушная вена), частично были видны мелкие сосуды. После второй недели на ушах животных экспериментальной группы вследствие постоянных расчесов появлялись длинные и короткие кровавые царапины, которые быстро эпителизировались с образованием



светлых рубцов в виде длинных полос. Для исключения псороптоза у кроликов экспериментальной группы повторно проведен анализ с получением отрицательного результата. Вероятно, зуд у кроликов экспериментальной группы связан с токсико-аллергическим синдромом вследствие описторхозной инвазии. У кроликов контрольной группы зуда не наблюдали. В течение 3 недели у кроликов экспериментальной группы отмечали выпадение шерсти на отдельных участках тела, особенно в области шеи, грудной части спины и крупа. При вытягивании волос в области поражения, волосы оставались пучком на перчатке в небольшом количестве. На теле животного в целом шерстный покров был сохранен. Волосы на боковых и брюшной поверхности тела животных хорошо удерживались в коже. Через 25 суток в зоне поражения шеи, грудной части спины и крупа при пальпаторном обследовании кроликов отмечали резкую крепитацию кожи. В этих местах появлялись многочисленные зияющие трещины, некоторые из них достигали до 2 см. Около них обнаруживали единичные кровоточащие язвочки, покрытые геморрагическим струпом. Размеры большинства язвочек колебались от 3 до 10 мм. Язвочки были мокнущие, с глубоким дном, и клеточным валом по периферии. При надавливании на пораженные участки кожи животные вели себя беспокойно, пытались вырваться, выделений из язв и трещин не было. Размер отдельных язв кожи достигал около 2×2 см. В области поражения кожи с язвочками и трещинами кожа животных не была оголена, в ней были сохранены остевые волосы, хотя они были более редкие, чем в непораженных местах. На 27 сутки язвочки покрылись сухой геморрагической корочкой, отмечали расположение рядом мелких очаговых пустул с серозным содержимым. Элементы повреждения кожи располагались строго вдоль всего позвоночника с шеи до крупа у животных экспериментальной группы. К концу четвертой недели язвочки начинали быстро эпителизоваться. На 34 сутки было обнаружено, что многие язвы в области крупа животных отсутствуют, а вместо них на коже находятся сухие струпы. Напротив, в области шеи и грудного отдела спины единичные язвочки сохранялись, хотя их размеры сократились до 1-5 мм. Рядом с частично эпителизованными язвочками располагались светлые чешуйки слущенной кожи, мелких и средних размеров. Кожные покровы в области груди и живота животных экспериментальной группы поражений не имели. Через 1 месяц шерстный покров кроликов на теле животных становился более тусклым, однако не выпадал и не сваливался. Животные продолжали активно ухаживать за своей шерстью. Кожа тела и слизистые оболочки кроликов не имели желтушного оттенка даже через 1 месяц. Для исключения трихофитии у них была проведена люминесцентная диагностика шерстного покрова с отрицательным результатом. Данные термометрии в динамике у животных экспериментальной группы от контроля отличались на 1,2–2,1 градуса по Цельсию в разные сроки (график 1).

Развитие описторхоза подтверждали клиническими анализами кала. Начиная с 28 суток при проведении анализа кала по Като, из 20 проб в 2 пробах было обнаружено по 2-4 зрелые яйца *Opistorchis felinus*. Начиная с 34 суток, яйца *Opistorchis felinus* обнаруживали уже в каждой пробе кала животных экспериментальной группы.

При исследовании других лабораторных показателей у кроликов экспериментальной группы отмечали снижение количества гемоглобина на 20% по сравнению с контролем (таблица 1). Резко возрастало содержание уровня глюкозы в периферической крови у животных экспериментальной группы, которая практически в 3 раза превышала контрольные значения. У зараженных кроликов количество эритроцитов снижалось, также отмечали лейкопению по сравнению с контролем. Время свертывания крови у кроликов экспериментальной группы резко сокращалось по сравнению с данными контрольной группы.

Заключение

Клинически острый описторхоз у кроликов протекает с лихорадкой, пики которой наблюдали на 6, 24 и 34 сутки. В течение 3 недели развития инвазии появляются эрозивно-язвенные поражения кожи, которые частично эпителизируются. Отмечается конъюнктивит, снижение веса. В первой декаде после заражения есть симптомы диспепсии, изменение цвета мочи на темно-коричневый, с дальнейшим восстановлением стула и цвета мочи и повторными аналогичными изменениями мочи через 1 месяц. При исследовании лабораторных показателей через 1 месяц снижается количество гемоглобина, эритроцитов и лей-

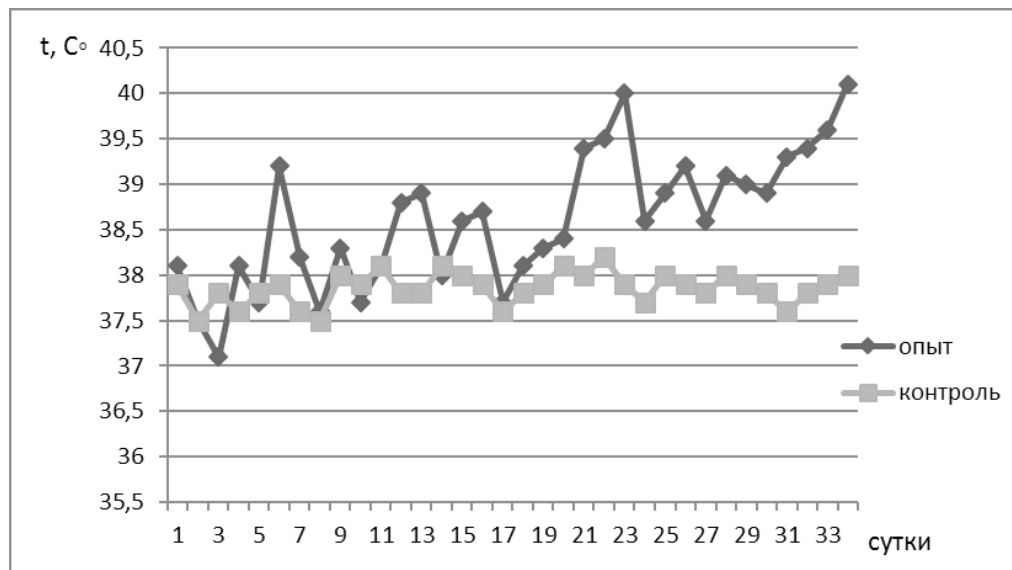


График 1

Изменение температуры тела кроликов в динамике после заражения *Opistorchis felineus*

Таблица 1

Изменение отдельных лабораторных показателей крови кролика через 1 месяц после заражения *Opistorchis felineus*

Лабораторный показатель	Контрольная группа (n = 10)	Экспериментальная группа (n = 10)
Количество гемоглобина	240 г/л	191 г/л
Количество глюкозы в периферической крови	7 ммоль/л	20 ммоль/л
Количество эритроцитов	$5,18 \times 10^6$ /мл	3×10^6 /мл
Количество лейкоцитов	$6,7 \times 10^3$ /мл	$3,5 \times 10^3$ /мл
Время свертывания крови	4-5 минут	1-2 минуты

копления. Содержание глюкозы в периферической крови возрастает, время свертывания крови существенно ускоряется. Полученные клинические данные об особенностях острого описторхоза кроликов в эксперименте имеют большое научно-практическое значение для разведения животных с коррекцией питания и проведения химиотерапии в случае инвазии трематодами.

Литература

1. Александров С.Н, Косова Т.И Кролики: Разведение, выращивание, кормление. — М.: АС.; Донецк: Сталкер, 2007. 157 с.
2. Белобородова Э. И., Бычкова Н. К. Хронический описторхоз. Современный взгляд на лечение // <http://www.00-xronicheskij-opistorhoz-02.05.2012.doc>. (accessed 02 May 2012)
3. Бибик О. И. Морфофункциональная характеристика органов и тканей паразита и хозяина при трематодозах после химиотерапии антигельминтиками: дисс. ... докт. биол. наук. — М., 2012. — 360 с.
4. Корецкая В.П. Описторхоз. Причины, симптомы, диагностика и лечение заболевания. [http:// www.polismed.com/articles-opistorkhoz-prichiny-simptomu-diagnostika.html](http://www.polismed.com/articles-opistorkhoz-prichiny-simptomu-diagnostika.html) (accessed 26 May 2014)
5. Кузнецова В.Г., Краснова Е.И., Патурина Н.Г. Описторхоз в клинической практике врача-инфекциониста // Лечащий Врач. — 2013. — № 6. — С. 74-78.



6. Начева Л.В. Морфоэкологический анализ и эволюционная динамика тканей систем трематод, реактивность их органов и тканей при действии антигельминтиков: Автореф. Дис. ... докт. биол. наук. — М., 1993. — 49 с.
7. Николаева Н.И., Николаева В.П., Гигилева А. В. Описторхоз. Этиология, клиника, диагностика, лечение // Российский паразитологический журнал. — 2005. №5. — С. 23-26.
8. Седов Ю.Д. Кролики. Разведение, содержание, уход. — Ростов н/Д : Феникс, 2014. — 173 с.
9. Сенчукова С.Р., Романов Е.Б., Колдышева Е.В., Торнуев Ю.В. Клинические особенности и патоморфология кожи при аллергодерматозах, ассоциированных с описторхозом // Фундаментальные исследования. — 2012. — № 5 (часть 1) — С. 115-119.
10. Филимонова Л.А., Борисенко Н.А. Описторхоз, клинические проявления // Сибирское медицинское обозрение. — 2006. — № 2, Том 39. — С. 1-12.

References

1. Aleksandrov S.N., Kosova T.I. Rabbits: breeding, rearing, feeding. Moscow: AS, Donetsk: Stalker, 2007. 157 p.
2. Beloborodova E.I., Bychkova N.K. Chronic opisthorchiasis. Modern view on treatment. Available at: <http://www.00-xronicheskij-opistorxoz-02.05.2012.doc>. (accessed 02 May 2012) (in Russian)
3. Bibik O.I. Morphofunctional characteristic organs and tissues of the parasite and the host in the trematode after chemotherapy with antelmintic: diss. ... doct. biol. nauk. Moscow, 2012. 360 p. (in Russian)
4. Koretskaya V.P. Opisthorchiasis symptoms causes diagnosis and treatment of the disease. Available at: <http://www.polismed.com/articles-opistorkhoz-prichiny-simptomiy-diagnostika.html> (accessed 26 May 2014) (in Russian)
5. Kuznetsova V.G., Krasnova E.I., Paturina N.G. Opisthorchiasis in clinical practice of a doctor of infectious diseases. Lechashchiy vrach [Treating doctor], 2013. no. 6, pp.74-78. (in Russian)
6. Nacheva L.V. Morphological analysis of evolutionary dynamics and tissue systems of trematodes, the reactivity of their organs and tissues under the action of anthelmintic. avtoref. diss. ... doct. biol. nauk. Moscow, 1993, 49 p. (in Russian)
7. Nikolaeva N.I., Nikolaeva V.P., Gigileva A.V. Opistorkhoz. Etiologiya, klinika, diagnostika, lechenie. Rossiyskiy parazitologicheskij zhurnal [Russian parasitological journal], 2005, no. 5, pp. 23-26. (in Russian)
8. Sedov Yu.D. Rabbits. Kroliki. Breeding, care, content. Rostov n/D: Feniks, 2014, 173 p. (in Russian)
9. Senchukova S.R., Romanov E.B., Koldysheva E.V., Tornuev Yu.V. Clinical features and pathology of the skin with allergic dermatitis associated with opisthorchiasis. Fundamental'nye issledovaniya [Fundamental research], 2012, no. 5 (part 1), pp. 115-119. (in Russian)
10. Filimonova L.A., Borisenko N.A. Opisthorchiasis clinical manifestations. Sibirskoe meditsinskoe obozrenie [Siberian medical review], 2006, no. 2 (part 39), pp. 1-12. (in Russian)

Russian Journal of Parasitology, 2016, V. 37, Iss. 3

DOI: 10.12737/21661

Received: 16.03.2016.

Accepted: 01.09.2016

CLINICAL ASPECTS OF ACUTE OPISTHORCHIASIS IN RABBITS IN THE EXPERIMENT

Sidelnikova A.A.¹, Nacheva L.V.¹, Boborykin M.S.²

¹Kemerovo State Medical Academy, Kemerovo, 650029, Russia, Voroshilov str., 22A, e-mail: aliev-aalevtina@mail.ru, nacheva.48@mail.ru

²LLC «Veterinary ambulance», 650033, Russia, Aleksandrova str., 2A.

Abstract

Objective of research: to investigate the clinical features of acute opisthorchiasis in rabbits.

Materials and methods: Clinical evidence of acute opisthorchiasis in rabbits, laboratory blood tests.

Results and discussion: Skin lesions in the form of cracks and ulcers of various sizes in the neck, thoracic back and croup, mostly localized along the spine, were clinically identified in



acute opisthorchiasis of rabbits. Weight loss within the first month was up to 300 — 500 grams. Laboratory tests showed that one month later, the level of blood glucose in the infected animals was 3 times higher than in controls. Compared with the controls, a reduced number of red blood cells and hemoglobin level in animals of the experimental group was observed, leukopenia was determined. The blood coagulation time was significantly accelerated.

Keywords: acute opisthorchiasis, clinical symptoms, rabbits, laboratory, experiment.

© 2016 The Author(s). Published by All-Russian Scientific Research Institute of Fundamental and Applied Parasitology of Animals and Plants named after K.I. Skryabin. This is an open access article under the Agreement of 02.07.2014 (Russian Science Citation Index (RSCI)http://elibrary.ru/projects/citation/cit_index.asp) and the Agreement of 12.06.2014 (CA-BI.org/Human Sciences section: <http://www.cabi.org/Uploads/CABI/publishing/fulltext-products/cabi-fulltext-material-from-journals-by-subject-area.pdf>)