



## Enfermedad de Von Hippel-Lindau desde la perspectiva de la Oftalmología

Von Hippel-Lindau disease from the perspective of Ophthalmology

Emérita Ileana Rodríguez López<sup>1\*</sup> <https://orcid.org/0000-0002-5303-7160>

Ernesto Alemañy Rubio<sup>2</sup> <https://orcid.org/0000-0002-9147-1566>

Niurka María Velázquez Pinillos<sup>3</sup> <https://orcid.org/0000-0002-2768-4815>

María Julia Pérez Marrero<sup>3</sup> <https://orcid.org/0000-0002-3037-4172>

Fátima Fabra González<sup>4</sup> <https://orcid.org/0000-0002-2940-5381>

<sup>1</sup>Centro de Rehabilitación Geriátrica "Santiago Ramón y Cajal". Servicio de Oftalmología. Universidad de Ciencias Médicas de La Habana. Facultad de Ciencias Médicas "General Calixto García". La Habana, Cuba.

<sup>2</sup>Instituto Cubano de Oftalmología "Ramón Pando Ferrer". Servicio de Retina. La Habana, Cuba.

<sup>3</sup>Hospital Universitario "General Calixto García". Servicio de Oftalmología. Universidad de Ciencias Médicas de La Habana. Facultad de Ciencias Médicas "General Calixto García". La Habana, Cuba.

<sup>4</sup>Hospital Universitario "General Calixto García". Servicio de Oftalmología. La Habana, Cuba.

### Cómo citar este artículo

Rodríguez López EI, Alemañy Rubio E, Velázquez Pinillos NM, Pérez Marrero MJ, Fabra González F. Enfermedad de Von Hippel-Lindau desde la perspectiva de la Oftalmología. Arch Hosp Univ "Gen Calixto García" [Internet]. 2020;8(3):440-48. Acceso: dd/mm/2021. Disponible en: <http://www.revcalixto.sld.cu/index.php/ahcg/article/view/566>

\*Autor para la correspondencia: [emeritar@infomed.sld.cu](mailto:emeritar@infomed.sld.cu)

---

## RESUMEN

**Introducción:** La enfermedad de Von Hippel-Lindau es una mutación genética rara del cromosoma 3p25-26. Es considerada también un trastorno neoplásico hereditario, caracterizado por una elevada predisposición a la aparición de tumores benignos y malignos en múltiples localizaciones.

**Objetivo:** Corroborar la importancia del examen oftalmológico en el diagnóstico de enfermedades sistémicas, con la identificación de manifestaciones clínicas poco frecuentes.

**Caso clínico:** Paciente del sexo femenino de 18 años de edad, que acudió a consulta para chequeo visual y al examen del fondo de ojo se encontró una lesión en retina que fue investigada por un equipo multidisciplinario hasta llegar al diagnóstico.

**Conclusiones:** Se destaca la importancia de la interrelación de los niveles de atención de salud en Cuba: primario, secundario y terciario.

**Palabras clave:** Oftalmología; hemangioma capilar; hemangioblastoma.

---

## ABSTRACT

**Introduction:** Von Hippel-Lindau disease is a rare genetically mutation on chromosome 3p25-26, also considered a hereditary neoplastic disorder characterized by the elevated predisposition to development of a variety of benign and malignant tumors in different organs.

**Objective:** To corroborate the importance of the ophthalmological examination in the diagnosis of systemic diseases, with the identification of rare clinical manifestations.

**Case report:** We report an 18 years old female who arrived to have a refraction exam and at the ocular fundus examination is found a retinal lesion, which is investigated by a multidisciplinary team, until the diagnosis.

**Conclusions:** The importance of the interrelation of health care Cuban levels is highlighted.

**Keywords:** Ophthalmology; capillary hemangioma; hemangioblastoma.

---

## INTRODUCCIÓN

La enfermedad de von Hippel-Lindau (VHL), se refiere cuando se presenta en un individuo, una de las manifestaciones de los aproximados 40 tipos de lesiones diferentes en 14 órganos, conformando las mismas el amplio espectro de manifestaciones clínicas que componen al Síndrome de von Hippel-Lindau.<sup>(1)</sup>



Dicha enfermedad es rara, es el resultado de la mutación genética del gen supresor tumoral en el cromosoma 3p25-26. El 80 % de los casos se transmite de generación a generación, aunque existe un 20 % de los pacientes que constituye la primera mutación familiar conocida.<sup>(2)</sup>

Se puede observar en la infancia, la adolescencia o adultez y en ambos sexos por igual; con variedad de tumores que pueden ser benignos o malignos entre los que se citan los hemangioblastomas cerebrales, los hemangiomas capilares de la retina, el carcinoma de células renales, el feocromocitoma, el adenoma de páncreas, entre otros.<sup>(3)</sup>

El intervalo de edad de presentación más frecuente es entre los 18 a los 30 años, la edad de mayor incidencia, son los 26 años de edad. Se debe tener en cuenta que más del 90 % de los pacientes que tienen la mutación del VHL presentan síntomas clínicos antes de los 65 años de edad. La incidencia mundial del VHL es de 1 cada 36 000 nacidos vivos; se estima que la prevalencia de la enfermedad en Europa es de aproximadamente de 1-9 cada 100 000 habitantes. A finales del 2013 se estimaba que alrededor de 38-42 pacientes con VHL habitaban en la República de Irlanda. Un aproximado de 7 000 pacientes presentan la afección en los EE.UU.<sup>(4,5,6)</sup>

En Cuba, la mayoría de estos enfermos, son atendidos en el Hospital "Hermanos Ameijeiras", donde un equipo multidisciplinario les realiza seguimiento de por vida.

Se presenta el caso con el objetivo de corroborar la importancia del examen oftalmológico en el diagnóstico de enfermedades sistémicas, con la identificación de manifestaciones clínicas poco frecuentes.

## CASO CLÍNICO

Paciente femenina blanca de 18 años de edad, estudiante, que acudió al Centro de Rehabilitación Geriátrica "Santiago Ramón y Cajal", institución de la atención primaria de salud, ubicada en el municipio La Habana Vieja, de la Provincia La Habana, refirió como motivo principal de consulta: "no veo bien de lejos".

Presentó como antecedentes oftalmológicos, un defecto refractivo en ambos ojos y como antecedentes familiares oculares, Glaucoma la abuela paterna ya fallecida.

En cuanto a los antecedentes sistémicos personales refirió una endometriosis de mama izquierda. Acerca de los antecedentes familiares, al padre, se le diagnosticó 6 años atrás, hipernefoma unilateral, además de numerosos quistes pancreáticos y renales.

Al realizar el examen oftalmológico, la agudeza visual mejor corregida (AVMC) era de unidad de visión (20/20), presentó un astigmatismo hipermetrópico simple de + 1,00 × 90° en ambos ojos. El examen del segmento anterior de ambos ojos era normal, mientras el examen del segmento posterior del ojo derecho (OD) era normal. Al evaluar el ojo izquierdo (OI), se constatan unas estructuras blanquecinas, de aspecto fibrótico. (Fig. 1A)



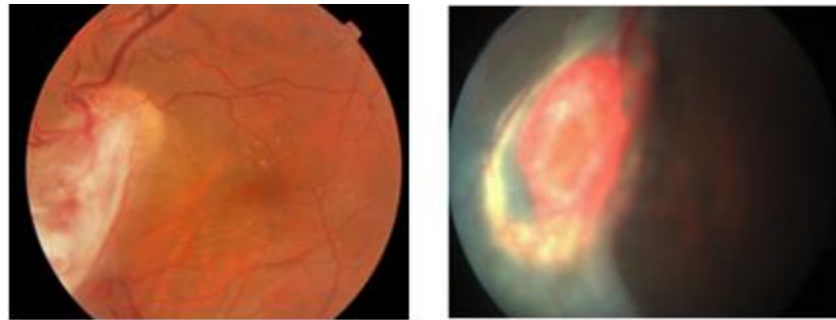


Fig. 1. A. Segmento posterior del ojo izquierdo con estructuras blanquecinas de aspecto fibrótico. B. Tumoración redondeada, rojiza, de aspecto vascular en vítreo y desprendimiento de retina traccional inferonasal.

Al tratarse de una anomalía que no se había diagnosticado con anterioridad en la paciente, se decide interconsulta con el Departamento de Retina del Hospital Universitario "General Calixto García" (nivel secundario de salud).

Se realizaron diversos estudios entre los que se encontraba la oftalmoscopia indirecta del ojo izquierdo, donde se observó la presencia de proliferación fibrosa, vasos dilatados y tortuosos en dirección al cuadrante nasal inferior, en mácula habían depósitos amarillentos yuxtafoveal, se observó que continuaba la proliferación fibrosa en forma de abanico que se insertaba en la periferia y que la retina aplicada en dicha zona era pálida, a nivel del ecuador formaba una tumoración redondeada, rojiza, de aspecto vascular en vítreo, además, se observa desprendimiento de retina traccional inferonasal. (Fig. 1B)

Se le realizó retinografía monocromática en blanco y negro donde se observó los mismos detalles mencionados anteriormente.

En el campo visual se observó una afectación del lado temporal del ojo izquierdo.

Posteriormente, se decidió interconsulta con el Departamento de Retina del Instituto Cubano de Oftalmología "Ramón Pando Ferrer" (nivel terciario de salud), donde se le realizó una serie de estudios como angiografía fluoresceínica del ojo izquierdo, se observó el llenado del tumor y la difusión del contraste en los tejidos adyacentes. (Fig. 2A y B).

Además, una tomografía de coherencia óptica (OCT) en ojo derecho normal, en ojo izquierdo en un *Scan* vertical (Fig. 3A), se apreció un contorno foveal normal con un grosor foveal central de 179 micras (asterisco rojo), se destacó en esta imagen la presencia de pliegues finos de la Membrana Limitante Interna (MLI) (flecha verde) no atribuibles a la presencia de una membrana epiretinal (MER).

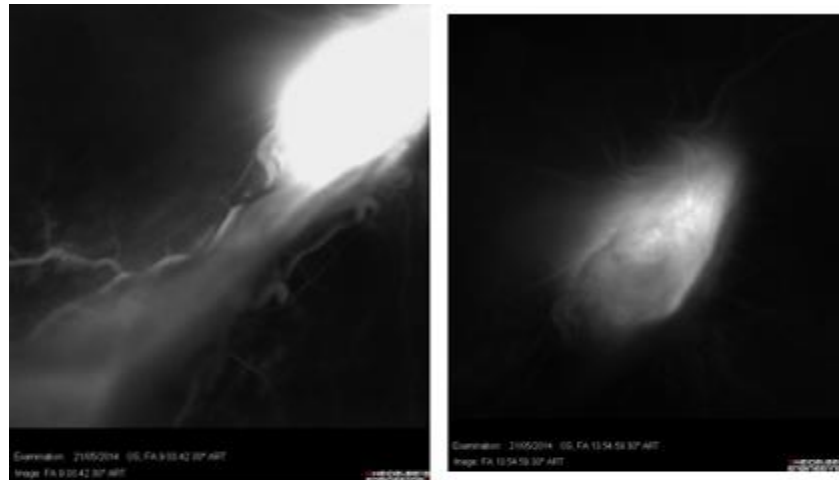


Fig. 2. Angiografía fluoresceínica de ojo izquierdo. Se observa el llenado del tumor y la difusión del contraste en los tejidos adyacentes.

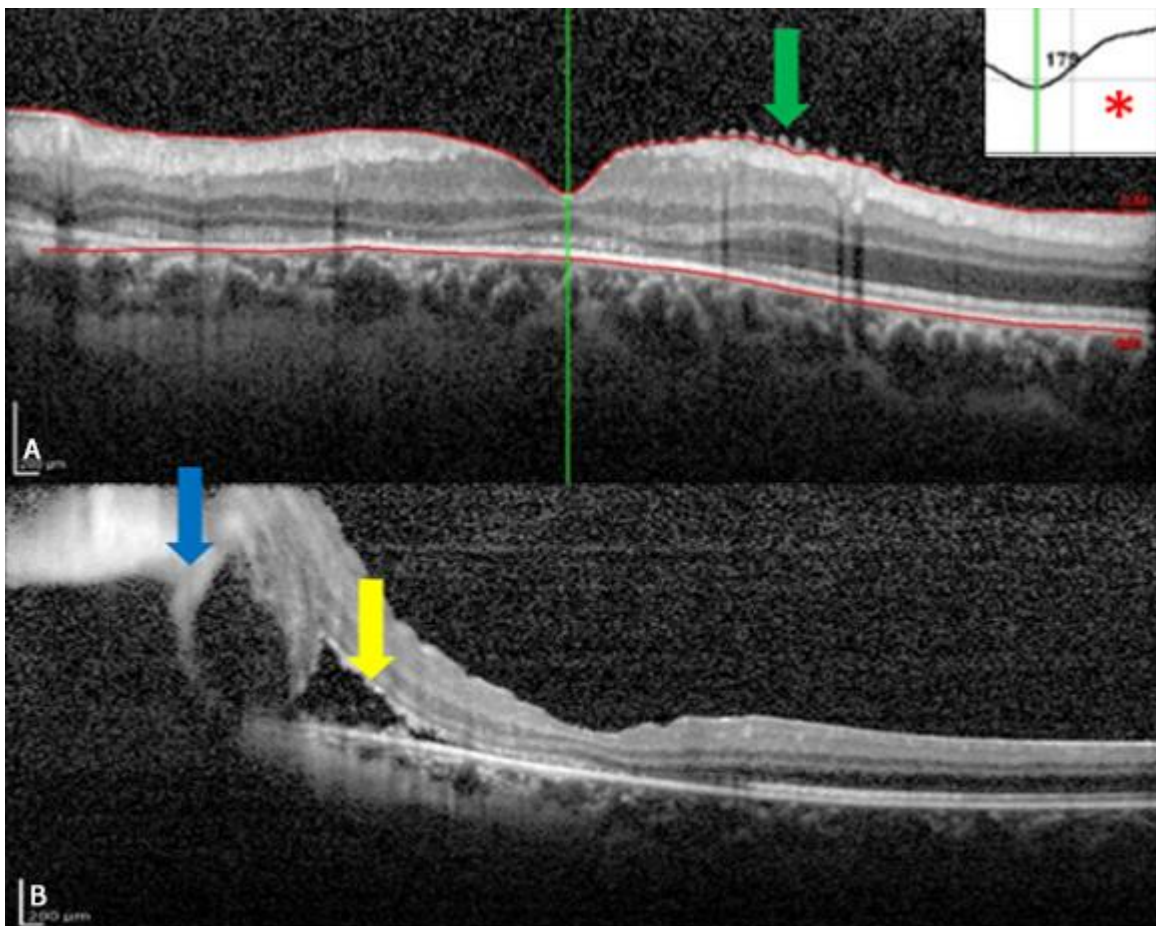


Fig. 3. Tomografía de coherencia óptica del ojo izquierdo. A. Grosor foveal central de 179 micras (asterisco rojo). Pliegues finos (flecha verde). B. Desprendimiento de retina (flecha amarilla). Zona altamente hiperreflectiva que roba señal posteriormente al mismo (flecha azul).

El Scan horizontal (Fig. 3B) mostró las alteraciones de la región macular nasal a la fovea donde destaca la presencia de una hiporreflectividad subretiniana que correspondió a un desprendimiento de retina (flecha amarilla) que se continua con una zona altamente hiperreflectiva que roba señal posteriormente al mismo (flecha azul). En el vítreo posterior se observó hiporreflectividad normal. Luego de estos estudios se diagnosticó hemangioma capilar de la retina en el ojo izquierdo.

Se le realizó pruebas oftalmológicas a los familiares de consanguinidad más próxima y se constató que el padre presentaba un hemangioma capilar retinal en el ojo izquierdo.

Los autores obtuvieron el consentimiento informado de la paciente.

## DISCUSIÓN

Conocer las variantes de presentación del VHL es importante para realizar un diagnóstico correcto en el momento preciso. En este caso al presentar como antecedentes patológicos familiares, específicamente del padre, un hemangioma capilar de la retina, hipernefroma y múltiples quistes renales y pancreáticos, se cumple el criterio de ser un individuo con un historial familiar positivo para el Síndrome de VHL y que presentaba una de las lesiones características (hemangioma capilar de retina), antes de los 60 años.<sup>(7)</sup>

Cuando se sospecha la presencia del VHL se deben interconsultar a los familiares y al propio paciente con los genetistas para que los mismos realicen los exámenes correspondientes.

El 72 % de los pacientes pueden ser diagnosticados por el análisis secuencial del gen VHL; deleciones o duplicaciones completas del gen son responsables del otro 28 %.<sup>(5)</sup> En este caso se corroboró que la paciente heredó la enfermedad de su padre y que estos dos son los únicos que la padecían en la familia.

Dentro de las manifestaciones oculares de esta enfermedad se encuentran los angiomas retinianos, secundario a la afectación del sistema nervioso, pueden presentar parálisis locomotora, nistagmos, papiledema y defectos campimétricos.<sup>(8)</sup>

Los hemangioblastomas de la retina, de forma frecuente son la primera manifestación del VHL, en un 45-59 % de los casos, de forma aproximada. Más del 70 % de los pacientes diagnosticados alrededor de los 25 años de edad, es por la presencia de hemangioblastomas de la retina.<sup>(4)</sup>

Estos últimos son tumores benignos de crecimiento lento, que se encuentran localizados en la periferia de la retina temporal, aunque en raras ocasiones puede presentarse en el polo posterior o en la papila óptica. Las lesiones con frecuencia se presentan de forma bilateral y múltiple,<sup>(5)</sup> lo cual no sucedió en esta paciente.

Estos tumores sin tratamiento, pueden ocasionar severas complicaciones como: edema macular, desprendimiento de retina traccional o regmatógeno producto a la presencia de bandas fibróticas, hemorragia vítrea, glaucoma neovascular e inclusive atrofia del globo ocular llegando a la ceguera.<sup>(5)</sup>



No existe un protocolo de tratamiento, el mismo depende del tamaño y localización del hemangioma capilar y de las complicaciones asociadas.<sup>(5)</sup>

Se puede indicar observación exhaustiva para los hemangiomas yuxtapapilares asintomáticos y para los de la periferia menores de 500 micras, debido a que se pueden mantener inactivos durante años.<sup>(5,9)</sup>

La fotocoagulación con láser es indicada para el tratamiento de los tumores pequeños y la crioterapia es más utilizada para los tumores de la periferia mayores de 3 mm. Otros tratamientos pueden ser la terapia fotodinámica, la termoterapia transpupilar, inclusive recientemente se ha comenzado a utilizar el fármaco inhibidor del factor de crecimiento endotelial vascular debido a que reduce la presencia de exudados producto al hemangioma vascular.<sup>(5,9)</sup>

En el caso de esta paciente desde su diagnóstico, ha tenido varias sesiones de fotocoagulación con láser en el Instituto Cubano de Oftalmología "Ramón Pando Ferrer" y tratamiento con propranolol 40 mg, 1 tableta cada 8 horas, con el seguimiento exhaustivo de un especialista en medicina interna, ya que se ha comprobado que este fármaco es eficaz para controlar el crecimiento de los hemangioblastomas por su efecto antiangiogénico y su factor inductor de hipoxia.<sup>(10)</sup>

Debido a que las hemorragias asociadas al cáncer renal y a los hemangioblastomas cerebrales son las principales causas de muerte en pacientes con VHL se le realizó un examen físico completo constatándose que no presentaba afectación en ningún otro órgano.

El protocolo de diagnóstico y seguimiento de la enfermedad VHL en Cuba consiste en la realización de revisiones médicas periódicas con frecuencia anual para detectar y tratar oportunamente lesiones características en órganos diana. Este va dirigido a individuos afectados y a familiares en riesgo y es coordinado por clínicos y genetistas con experiencia en el manejo de la enfermedad. La Consulta Multidisciplinaria para el seguimiento de pacientes con enfermedad VHL funciona regularmente desde marzo de 2008 en el Hospital "Hermanos Ameijeiras" brindando a pacientes, familiares y futuras generaciones un adecuado seguimiento y continuo apoyo en el orden médico, psicológico y social.<sup>(11)</sup>

## CONCLUSIONES

La identificación precoz de la enfermedad de VHL es importante para disminuir la morbilidad, mortalidad y evitar las complicaciones posteriores de estos pacientes. Esto se logró satisfactoriamente en este caso por la correcta interrelación de los tres niveles de Atención de Salud.

## REFERENCIAS

1. Muhamad Nor S, Haron J. Von Hippel - Lindau disease. Malays Fam Physician [Internet]. 2017;12(1):[aprox. 10 p.]. Access: 30/06/2019. Available from: <https://www.ncbi.nlm.nih.gov/pmc/articles/PMC5420321/>



2. Minnella AM, Pagliei V, Maceroni M, Federici M, Gambini G, Caporossi A. Effect of intravitreal dexamethasone on macular edema in von Hippel-Lindau disease assessed using swept-source optical coherence tomography: a case report. *J Med Case Rep* [Internet]. 2018;12(1):[aprox. 1 p.]. Access: 30/04/2019. Available from: <https://www.ncbi.nlm.nih.gov/pmc/articles/PMC60185211/>
3. Zanoletti E, Girasoli L, Borsetto D, Opocher G, Mazzoni A, Martini A. Endolymphatic sac tumour in von Hippel-Lindau disease: management strategies. *Acta Otorhinolaryngol Ital* [Internet]. 2017;37(5):[aprox. 7 p.]. Access: 30/04/2019. Available from: <https://www.ncbi.nlm.nih.gov/pubmed/29165437>
4. Mikhail MI, Singh AK. Von Hippel Lindau Syndrome. In: StatPearls [Internet]. Treasure Island (FL): StatPearls Publishing; 2017. Access: 30/04/2019. Available from: <https://www.ncbi.nlm.nih.gov/books/NBK459242/>
5. ŞahinAtik S, Solmaz AE, Öztaş Z, Eğrilmez ED, Uğurlu Ş, Atik T, et al. Von Hippel-Lindau Disease: The Importance of Retinal Hemangioblastomas in Diagnosis. *Turk J Ophthalmol* [Internet]. 2017;47(3):[aprox. 10 p.]. Access: 30/04/2019. Available from: [http://www.scielo.edu.uy/scielo.php?script=sci\\_arttext&pid=S1688-93392009000100005&lng=es](http://www.scielo.edu.uy/scielo.php?script=sci_arttext&pid=S1688-93392009000100005&lng=es)
6. Schmid S, Gillessen S, Binet I, Brändle M, Engeler D, Greiner J. Management of von Hippel-Lindau Disease: An Interdisciplinary Review. *Oncol Res Treat* [Internet]. 2014;37(12):[aprox. 50 p.]. Access: 30/04/2019. Available from: <https://www.karger.com/Article/FullText/369362>
7. Brien FJO, Danapal M, Jairam S, LalaniAK, Cunningham J, Morrin M, et al. Manifestations of Von Hippel Lindau syndrome: a retrospective national review. *QJM-INT J MED* [Internet]. 2014;107(4):[aprox. 25 p.]. Available from: <https://academic.oup.com/qjmed/article-lookup/doi/10.1093/qjmed/hct249>
8. Sánchez Salorio M, Díaz-Llopis M., Benítez del Castillo Sánchez JM., Rodríguez Ares MT. Capítulo V. Facomatosis. Manifestaciones Oftalmológicas de las Enfermedades Generales. España: LXXVII. Actas de la Sociedad Española de Oftalmología; 2001. Acceso: 30/04/2019. Disponible en: <https://docplayer.es/20906671-Manifestaciones-oftalmológicas-de-las-enfermedades-generales.html>
9. Kanski J, Bowling B. *Oftalmología Clínica*. Barcelona: Elsevier; 2016. 8va. Edición. Capítulo 12, tumores oculares; p 468-518. Versión digital [citado 20 Abr 2018]. Disponible en: <https://www.clinicalkey.es/#!/content/book/3-s2.0-B9788491130031000123>
10. Albiñana V, Escribano RMJ, Soler I, Padial LR, Recio-Poveda L, Villar Gómez de Las Heras K, et al. Repurposing propranolol as a drug for the treatment of retinal haemangioblastomas in von Hippel-Lindau disease. *Orphanet J Rare Dis.*[Internet]. 2017;12(1):[aprox. 1 p.]. Access: 30/04/2019. Available from: <https://www.ncbi.nlm.nih.gov/pubmed/28662711>
11. Noa Hechavarría IV, Llorens Núñez M. Protocolo para el diagnóstico y seguimiento de la Enfermedad de Von Hippel -Lindau en Cuba [Internet]. Actas de Convención de Salud 2012. La Habana: Ecimed; 2012. Access: 30/04/2019. Disponible en: <http://www.convencionsalud2012.sld.cu/index.php/convencionsalud/2012/paper/viewFile/1667/726>





### **Conflicto de interés**

Los autores declaran que no existen conflictos de interés.

Recibido: 27/11/2020.

Aprobado: 27/12/2020.

