



Presentación de Casos

Tratamiento conservador en fractura de mandíbula atrófica Conservative treatment in atrophic jaw fracture

Concepción Isabel Pereira Dávalos¹
Sameh Nour¹

1 Hospital Universitario "General Calixto García"

*Autor para la correspondencia: concepcion.pereira@infomed.sld.cu

Cómo citar este artículo

Pereira Dávalos IP, Nour S. Tratamiento conservador en fractura de mandíbula atrófica. Arch Hosp Calixto García. 2019;7(1):124-9. Acceso: 00/mes/19. Disponible en: <http://www.revcalixto.sld.cu/index.php/ahcg/article/view/312>

RESUMEN

Introducción: La mandíbula es uno de los huesos faciales que más se fractura debido a su localización anatómica. El tratamiento precoz es esencial para restituir la estética y la función masticatoria del paciente. Existen varias técnicas para tratar las fracturas de mandíbula y dentro de ellas, la reducción cerrada con fijación alámbrica intermaxilar mediante tutores Gunning.

Caso clínico: Se reporta el caso de un paciente masculino de 78 años de edad, hipertenso y cardiópata, que después de haber sufrido una caída de sus propios pies, acude al cuerpo de guardia y se le diagnosticó una fractura de mandíbula simple, bilateral de cuerpo. Se decide su ingreso y, debido a sus antecedentes patológicos y por petición familiar, se decide por parte del colectivo tratar el paciente con técnica cerrada con fijación alámbrica intermaxilar mediante el uso de las prótesis acrílicas del paciente convertidas en tutores Gunning. El paciente tuvo una evolución favorable sin secuelas funcionales.

Conclusión: El tratamiento de las fracturas en mandíbula atrófica con técnica cerrada, a pesar de no garantizar una fijación rígida, se mantiene como alternativa en pacientes que no pueden recibir anestesia general.

Palabras clave: fractura mandibular, atrofia ósea, fijación alámbrica, tutores Gunning.

SUMMARY

Introduction: The mandible is one of the facial bones that are most frequently fractured due to its position. Early treatment of this type of fracture is essential for restoring the patient's masticatory function and facial aesthetics. Different techniques exist for the treatment of mandibular fractures, one of them being the closed reduction with IMF wire fixation using Gunning splints.

Case report: This study reports the case of a 78 years old male patient who suffers from hypertension and cardiopathy, who after falling down is brought to the ER where he is diagnosed with a bilateral simple fracture in the body of the mandible. He is then admitted to the hospital however because of his decompensated systemic diseases and the patient's family petition, the choice was made to use wire IMF using the patient's acrylic prosthetics converted into Gunning splints. The patient had a good clinical evolution without functional disorders.

Conclusion: The treatment for atrophic mandibular fractures with closed technique, in spite of not guaranteeing a rigid fixation, is still in use in patients who cannot undergo general anesthesia.

Key words: Mandibular fracture, bone atrophy, wire fixation, Gunning tutors.

INTRODUCCIÓN

La mandíbula, a pesar de ser un hueso cortical, es uno de los huesos faciales que más se fractura debido a su exposición. Dentro de las varias etiologías encontramos: los accidentes de tráfico, las agresiones, los traumatismos accidentales y deportivos, las caídas especialmente en las edades extremas de la vida. Las estadísticas cambian según los estudios y los países. Por ejemplo, se nota un aumento de la incidencia por accidentes de tráfico en países en vía de desarrollo relacionada con el aumento del tráfico, las malas condiciones de las rutas, manejar bajo influencia del alcohol, el incumplimiento del uso del cinturón de seguridad y la ausencia de airbag.¹ El tratamiento precoz de este tipo de fractura es esencial para restituir la estética y la función masticatoria del paciente.

Clínicamente se puede manifestar con: dolor, maloclusión, mordida abierta o cruzada, trismo, parestesia del labio inferior, escalón óseo, equimosis en mucosa bucal.²

Las fracturas de mandíbula en los pacientes desdentados tienen una incidencia relativamente baja³ pero son difíciles de manejar porque son asociadas a pacientes ancianos con otras enfermedades sistémicas que pueden contraindicar el tratamiento quirúrgico. La atrofia es debida a la resorción progresiva del hueso alveolar después de la pérdida de los dientes y del uso de prótesis. La reducción de la fractura y su consolidación son difíciles de lograr debido a varios factores: atrofia, disminución de la capacidad de regeneración ósea y pérdida de referencia anatómica.⁴ Luhr desarrolló una clasificación basada en el grado de atrofia ósea, la cual es de utilidad para el tratamiento de este tipo de mandíbulas, determinando: Grado I (altura ósea de 16 – 20 mm), Grado II (altura ósea de 11 – 15 mm) y Grado III (altura ósea menor de 10 mm).⁵

Se reporta el caso de un hombre de 78 años que sufrió una caída de sus propios pies, lo que le provocó trauma facial y fractura mandibular.

Objetivo:



Presentar un caso de fractura mandibular con atrofia mandibular grado III, bilateral simple con tratamiento conservador.

Presentación de caso:

Se trata de un paciente masculino de 78 años de edad con antecedentes de hipertensión arterial y de cardiopatía isquémica tratadas con Enalapril 1 tab/día, ASA 1 tab/día y Nitrosorbide 3 tab/día que acude al cuerpo de guardia del hospital Calixto García después de haber sufrido una caída de sus pies de 4 horas de evolución y que fue atendido por el departamento de cirugía maxilofacial. El paciente refiere sentirse bien excepto por un dolor intenso en región mandibular a la hora de abrir la boca.

Datos positivos al examen regional:

-Cara: Escalón óseo palpable en reborde basal bilateral con crepitación dolorosa a la movilización de los fragmentos. Asimetría facial dada por aumento de volumen en región mentoniana. Proyección anterior de la mandíbula con respeto al maxilar. Cierre labial invertido. Escoriaciones en punta nasal.

-Boca: Paciente desdentado total superior e inferior rehabilitado por prótesis total acrílica removible. Equimosis en suelo de boca y a nivel del reborde alveolar inferior, con borramiento del fondo de surco vestibular. Escalón óseo palpable bilateralmente a nivel del cuerpo mandibular.

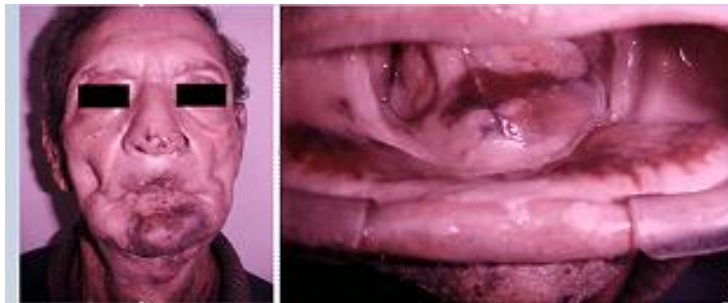


Fig. 1 y 2. Fotografía de frente del paciente y vista intrabucal de la mandíbula después del trauma

Se indica exámenes complementarios de RX: lateral oblicua de mandíbula derecha e izquierda, vista PA y Towne invertida.

Al examinar las radiografías se nota solución de continuidad en región de cuerpo bilateral con desplazamiento de los fragmentos óseos y se confirma el diagnóstico de fractura simple bilateral de cuerpo en mandíbula atrófica.

Con estos datos se decide su ingreso para mejor estudio y tratamiento.

Conducta a seguir:

-Inmediata: Ingreso, valoración por el servicio de medicina interna y por el servicio de anestesia

-Mediata: No se autoriza el acto quirúrgico debido a que el paciente está descompensado en sus patologías de base.

-Reducción cerrada: Dada la imposibilidad para el paciente de someterse a una cirugía bajo anestesia general, se decide tratar la fractura con técnica cerrada. Se envían las prótesis acrílicas del paciente al servicio de prótesis del hospital para confeccionar los tutores Gunning.

Luego se lleva el paciente al salón ambulatorio donde se administra anestesia local infiltrativa con Mepivacaína 3 % en ambos maxilares, reducción manual de la fractura y estabilización por parte del ayudante mientras se colocan alambres #26 circummandibulares para fijación del tutor inferior y transmaxilares para fijación del tutor superior. Se realiza la fijación alámbrica intermaxilar a través de los dos tutores.

-Post-operatorio inmediato: Se indica antimicrobianos (Cefalexina 500mg 1cap/8h VO), analgésicos (Dipirona 300mg 2tab/6h si dolor referido) y se decide su egreso con seguimiento por consulta externa

-Post-operatorio mediato: El paciente tuvo una evolución favorable. Se indica Rx de control vista panorámica, y se le indica dieta líquida por 6 semanas. El paciente fue valorado semanalmente en consulta externa para control de la oclusión. Se retiró la fijación intermaxilar a las 6 semanas y los alambres transmaxilares y circunmandibulares a las 8 semanas. Luego se indica al paciente su revisión por parte del departamento de prótesis en su área de salud para confección de nuevas prótesis.

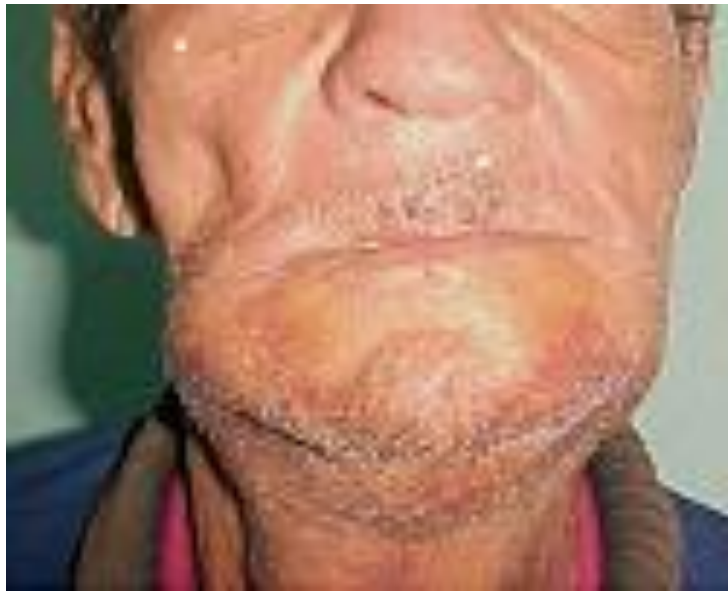

Fig. 3: Postoperatorio inmediato.

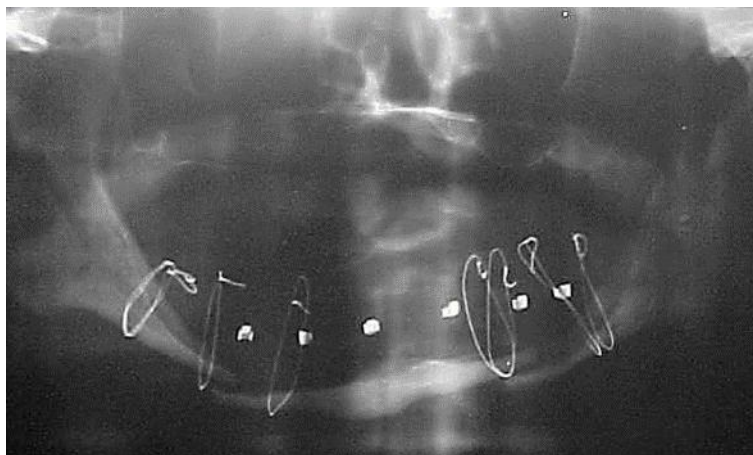

Fig. 4: Rx de control

DISCUSIÓN

El caso presentado es un ejemplo claro de las dificultades que pueden presentar las fracturas de mandíbula atrófica sea del punto de vista clínico o quirúrgico especialmente cuando la mandíbula presenta una atrofia de grado III (altura ósea ≤ 10 mm) 6. Existen otros métodos descritos para tratar ese tipo de fractura.

Página 127



Este es un artículo en Acceso Abierto distribuido según los términos de la [Licencia Creative Commons Atribución-
NoComercial 4.0](https://creativecommons.org/licenses/by-nc/4.0/) que permite el uso, distribución y reproducción no comerciales y sin restricciones en cualquier medio, siempre que sea debidamente citada la fuente primaria de publicación.

El tratamiento actual que consiste en una reducción abierta con fijación rígida tiene varias ventajas: la visualización directa de la fractura, reducción anatómica, estabilidad de los fragmentos y el temprano retorno a la función normal, a diferencia del tratamiento no quirúrgico que no siempre logra una adecuada reducción anatómica de los fragmentos y se caracteriza por un mayor tiempo de evolución y duración del tratamiento, provocando incomodidad en el paciente y con una rehabilitación funcional más tardía.⁷ Existen varias opiniones según el tipo de placa y el número de tornillos a usar para la fijación.⁸

En fracturas no desplazadas, según la escuela cubana, se puede indicar un tratamiento conservador o higiénico-dietético. Es un tratamiento no invasivo, con pocos riesgos para el paciente, pero que dura al menos 8 semanas debido a la pobre vascularización del hueso en los pacientes ancianos lo que afecta la cicatrización y consolidación ósea. En el caso de nuestro paciente, la fractura presentaba un desplazamiento importante lo que contraindica este tipo de tratamiento.⁹

La técnica cerrada consiste en llevar el paciente en fijación intermaxilar. Múltiples técnicas han sido descritas para lograr esta fijación en pacientes desdentados totales, incluyendo la modificación de prótesis preexistentes^{10,11} o el uso de tutores inventados por el Dr Gunning en 1864.¹² Consiste en un tipo de prótesis dentaria modificada con un bloqueo oclusal posterior y un espacio a nivel de los incisivos para facilitar la alimentación. Se fija a los maxilares con alambres y se fijan entre ellos con alambre o bandas elásticas.¹³ Es una fijación semi-rígida que tiene una tasa más alta de pseudoartrosis.¹⁴ A pesar de estas complicaciones, se decidió, en este caso, usar la técnica cerrada debido a que las enfermedades sistémicas descompensadas y la decisión de los familiares del paciente imposibilitaban la reducción abierta bajo anestesia general y a que el paciente tenía las dos prótesis estables.

CONCLUSIONES

Las fracturas en mandíbula atrófica son casos complejos que deben ser tratadas por un equipo multidisciplinario por su complejidad. Representan un desafío para el cirujano debido a la a las enfermedades sistémicas asociadas a pacientes geriátricos y por las complicaciones que se pueden presentar en el pre, transtoperatorio o postoperatorio.

En este caso se decidió usar una técnica cerrada por la imposibilidad que tiene el paciente de recibir anestesia general y se logró un resultado funcional aceptable para el paciente.

Conflicto de interés

Los autores declaran no tener conflicto de interés.

REFERENCIAS BIBLIOGRÁFICAS

1- Smith B, Deshmukh A, Barber H, Fonseca R. Mandibular fractures. Oral and maxillofacial trauma 4th edition. St. Louis: Elsevier; 2013. p. 293-330.



- 2- Del Castillo JL. Fracturas de mandíbula. Manual de traumatología facial. Madrid: Ripano editorial médica; 2007. p. 48-56.
- 3- Do Couto H, Pereira V, Hochuli E, Cabrini M, Real M. Treatment of Atrophic Mandibular Fractures with the Pencilboneplate: Report of 2 Cases. *J Maxillofac Oral Surg.* 2015;14(1):S226–S230. DOI 10.1007/s12663-012-0453-8
- 4- Franciosi E, Mazzaro E, Larranaga J y col. Treatment of Edentulous Mandibular Fractures with Rigid Internal Fixation: Case Series and Literature Review. *Craniomaxillofac Trauma Reconstruction* 2014;7:35–42. DOI 10.1055/s-0033-1364195
- 5- Mardones M, Navia E, Bravo R, Mayer C. Tratamiento de Fracturas en Mandíbulas Atróficas: Presentación de dos casos clínicos. *Int J Odontostomat.* 2011;5(2):126-32. Disponible en www.scielo.cl/pdf/ijodontos/v5n2/art03.pdf
- 6-Wittwer G, Adeyemo WL, Turbani D, Ploder O. Treatment of atrophic mandibular fractures bases on the degree of atrophy- experience with different plating systems: a retrospective study. *J Oral Maxillofac Surg.* 2006;64:230-34. DOI:10.1016/j.joms.2005.10.025
- 7- Ellis E, Price C. Treatment protocol for fractures of the atrophic mandible. *J. Oral Maxillofac. Surg.*, 2008;66(3):421-35.
- 8- Pereira-Filho VA, da Silva BN, Nunes Reis JM, Spin-Neto R, Real Gabrielli MF, Monnazzi MS. Effect of the number of screws on the stability of locking mandibular reconstruction plates. *Int J Oral Maxillofac Surg.* 2013; 42:732-35 DOI: 10.1016/j.ijom.2013.02.010
- 9- García JC, Gaetti EC, Rodrigues G, Bacha H, Pereira G. Surgical treatment of fracture in atrophic jaw. *J Biotechnol Biomaterial* 2012;3:1 DOI:10.4172/2155.952X.1000123
- 10-Chee NS, Park SJ, Son MH, et al. Surgical management of edentulous atrophic mandible fractures in the elderly. *Maxillofac Plast Reconstr Surg.* 2014;36:207–213
- 11- Carlson AR, Shammass RL, Alori A, Powers D. A Technique for Reduction of Edentulous Fractures Using Dentures and SMARTLock Hybrid Fixation System *Plast Reconstr Surg Glob Open* 2017; 5:e1473; DOI: 10.1097/GOX.0000000000001473
- 12-Knotts C, Workman M, Sawan K, et al. A novel technique for attaining maxillomandibular fixation in the edentulous mandible fracture. *Craniomaxillofac Trauma Reconstr.* 2012;5:7–10. 9.
- 13- Dharaskar S, Athavale S, Kakade D. Use of Gunning Splint for the Treatment of Edentulous Mandibular Fracture: A Case Report. *J Indian Prosthodont Soc* 2014; 14(4):415–8.
- 14-F. De Feudis, M. De Benedittis, V. Antonicelli y col. Decision-making algorithm in treatment of the atrophic mandible fractures. *G Chir* 2014;35;3/4;94-100. Available from: <https://www.ncbi.nlm.nih.gov/pmc/articles/PMC4321595/>

