

С.Е. ГРЯЗНОВ¹, Г.Г. МЕЛКОНЯН^{1,3}, А.М. ШУЛУТКО²,
В.И. СЕМИКОВ², Э.Г. ОСМАНОВ², Е.Г. ГАНДЫБИНА²



ТРАНСОРАЛЬНАЯ ТИРЕОИД- И ПАРАТИРЕОИДЭКТОМИЯ: СЕРИЯ НАБЛЮДЕНИЙ

Городская клиническая больница № 4 Департамента здравоохранения города Москвы¹,
Первый Московский государственный медицинский университет имени И.М. Сеченова Министерства
здравоохранения Российской Федерации (Сеченовский Университет)²,
Российская медицинская академия непрерывного профессионального образования
Министерства здравоохранения Российской Федерации³, г. Москва,
Российская Федерация

Цель. Представить результаты собственной серии трансоральных операций у пациентов с заболеваниями щитовидной и околощитовидных желез.

Материал и методы. Трансоральная операция выполнена 20 женщинам и 1 мужчине. Все пациенты оперированы по поводу первичного заболевания и соответствовали критериям отбора на основании ультразвукового и цитологического исследований, гормонального фона, соматического статуса. Показаниями к операции в 17 случаях явился узловой зоб, в 2 случаях – диффузный токсический зоб, в 2 случаях – первичный гиперпаратиреоз, аденома околощитовидной железы. Хирургическая техника включала в себя трехпортовый доступ в нижнем своде преддверия рта и газовый способ поддержания рабочей полости. Для операции использовались стандартные лапароскопические инструменты и ультразвуковое энергетическое устройство. В послеоперационном периоде пациенты прошли тест по субъективной оценке эстетического результата операции с использованием опросника дерматологического индекса качества жизни.

Результаты. Тиреоидэктомия выполнена 4 пациентам, 15 пациентам – гемитиреоидэктомия и 2 пациентам – паратиреоидэктомия. У одной пациентки трансоральная паратиреоидэктомия выполнена в составе симультанной операции по поводу синдрома множественной эндокринной неоплазии 1 типа. У двух пациентов после операции верифицирован папиллярный рак T1N0M0. Среднее время операции составило 196,1 мин (диапазон 110 – 300 мин). Средняя кровопотеря 39,5 мл (диапазон 10 – 300 мл). На девятой по счету операции потребовалась конверсия вследствие неконтролируемого кровотечения. В одном случае отмечен проходящий парез возвратного гортанного нерва, в одном случае гематома. После операции медиана и среднее значение дерматологического индекса качества жизни составили 1 (0; 4) и 2,05 соответственно, что свидетельствует о незначительном влиянии на качество жизни.

Заключение. Трансоральная эндоскопическая операция на щитовидной и околощитовидных железах перспективна в отношении оптимального выбора у пациентов, желающих избежать рубца на шее.

Ключевые слова: трансоральная тиреоидэктомия, трансоральная паратиреоидэктомия, дерматологический индекс качества жизни, эндоскопическая тиреоидэктомия, трансоральная хирургия шеи, хирургия через естественные отверстия

Objective. To present the results of the author's own series of transoral operations in patients with pathology of the thyroid and parathyroid glands.

Methods. Transoral surgery was performed in women (n=20) and (n=1) man. All patients were operated on for the primary disease and met the selection criteria based on ultrasound and cytological examinations, hormonal levels, and somatic status. Indications for surgery were: nodular goiter in 17 cases, diffuse toxic goiter – in 2 cases, parathyroid adenoma – in 2 cases. The surgical technique included a three-port approach in the lower fornix of the vestibule of the mouth and a gas technique for maintaining the working cavity. Standard laparoscopic instruments and an energy based ultrasonic device were used for the operation. In the postoperative period, patients underwent a test for subjective assessment of the aesthetic result of the operation using the survey of the dermatology life quality index.

Results. Thyroidectomy was performed in 4 patients, hemithyroidectomy – in 15 patients and parathyroidectomy – in 2 patients. In one patient, transoralparathyroidectomy was performed as a part of a simultaneous operation for multiple endocrine neoplasia type 1 syndrome. Papillary cancer T1N0M0 was verified in two patients after surgery. The mean operation time was 196.1 min (range 110 – 300 min). Average blood loss – 39.5 ml (range 10 – 300 ml). The ninth operation required the conversion due to severe bleeding. In one case, the temporary recurrent laryngeal nerve (RLN) injury was reported, in one case – hematoma. After surgery, the median and average values of the dermatology life quality index were 1 (IQR 0-4) and 2.05, respectively, which indicates an insignificant effect on the quality of life.

Conclusion. Transoral endoscopic surgery on the thyroid and parathyroid glands would be the promising optimal choice in patients to avoid scarring on the neck.

Keywords: transoral thyroidectomy, transoral parathyroidectomy, Dermatology Life Quality Index, endoscopic thyroidectomy, transoral neck surgery, natural orifice surgery

Novosti Khirurgii. 2021 May-Jun; Vol 29 (3): 382-391

The articles published under CC BY NC-ND license

Transoral Thyroidectomy and Parathyroidectomy: Series of Cases

S.E. Gryaznov, G.G. Melkonyan, A.M. Shulutko, V.I. Semikov, E.G. Osmanov, E.G. Gandybina



Введение

Со времен Теодора Кохера «воротниковый» разрез на шее является основным доступом к щитовидной и околощитовидным железам. Однако с конца 90-х годов прошлого столетия предложены более 20 альтернативных доступов к эндокринным органам шеи [1, 2]. Это обусловлено поиском компромисса между безопасностью и эстетикой. Второй аспект приобретает все большую значимость в нашу эпоху бурно развивающихся социальных связей, а с развитием технологий безопасности в тиреоидной хирургии к этому компромиссу удалось приблизиться максимально. На нынешнем этапе трансоральный доступ представляется лидирующим.

Оставаясь молодой и развивающейся, методика трансорального доступа к щитовидной и околощитовидным железам успела обрасти более чем 20-летней историей. Первые работы, как экспериментальные, так и клинические, предполагали доступ к переднему отделу шеи через дно полости рта [3, 4]. Результаты этих работ показали, что подъязычный доступ сопряжен с рядом негативных моментов – это сложность исполнения, большое число конверсий, развитие серьезных осложнений, необходимость специальных инструментов [5]. Дальнейшее изучение анатомо-топографических особенностей, экспериментирование с расположением инструментов и методом поддержания рабочей полости в зоне хирургического вмешательства привело к более-менее стандартной методике, основными чертами которой стал и трехточечный доступ в нижнем своде преддверия рта и поддержание рабочего пространства газовым методом [6, 7]. В таком виде эта техника доступа в настоящее время активно внедряется во многих клиниках мира.

Тщательный анализ собственного экспериментального и мирового опыта позволил нам применить трансоральную технику у пациентов с заболеваниями щитовидной и околощитовидных желез.

Цель. Представить результаты собственной пилотной серии наблюдений пациентов с заболеваниями щитовидной и околощитовидных желез, оперированных трансоральным эндоскопическим доступом.

Материал и методы

Характеристика пациентов

За период с марта 2018 г. по март 2020 г. в Городской клинической больнице 4 (ГКБ 4) г. Москвы и в Университетской клинической больнице 4 (УКБ 4) Сеченовского Университета выполнена 21 трансоральная операция у пациентов с заболеваниями щитовидной и околощитовидных желез. Все пациенты оперированы по поводу первичного заболевания и соответствовали критериям отбора, включающим размер образования не более 5 см, ультразвуковое исследование щитовидной железы в диапазоне TIRADS 2 – TIRADS 4b, цитологическую картину по результатам тонкоигольной аспирационной биопсии в диапазоне Bethesda II – Bethesda IV, эутиреоидное состояние, санированную полость рта и носоглотки. Оперировано 20 женщин и 1 мужчина. Средний возраст составил $42,8 \pm 12,0$ (M $\pm\sigma$) года. Показаниями к операции в 17 случаях явился узловой зоб, в 2 случаях – диффузный токсический зоб, в 2 случаях – первичный гиперпаратиреоз, аденома околощитовидной железы. У одной пациентки первичный гиперпаратиреоз и паратиреома диагностированы в сочетании с гормонально неактивной опухолью головки поджелудочной железы, в рамках синдрома множественной эндокринной неоплазии 1 типа (МЭН 1). Этой пациентке выполнена симультанная операция – трансоральная паратиреоидэктомия справа и лапароскопическая резекция головки поджелудочной железы.

Со всеми пациентами было оформлено подробное информированное согласие. После операции пациенты прошли тест по субъективной оценке результата операции с использованием опросника дерматологического индекса качества жизни (DLQI – Dermatology Life Quality Index). Опросник состоит из 10 вопросов, каждый из которых оценивается от 0 до 3 баллов. При простом суммировании может быть получено максимально 30 баллов. Более высокий балл по шкале DLQI указывает на худшее качество жизни пациента [8].

Хирургическая техника

Операции выполнялись в условиях плановой операционной, оснащенной для проведения лапароскопических вмешательств. Для создания рабочей полости и мобилизации щитовидной

железы применяли в том числе ультразвуковые ножницы. Расположение пациента на спине с небольшой гиперэкстензией в шейном отделе позвоночника и назотрахеальной интубацией (рис. 1 А). Проводилась периоперационная антибактериальная профилактика. После антисептической обработки и изоляции операционного поля проводили инфильтрацию слизистой, подслизистого слоя в нижнем своде преддверия рта, подбородочной области и в подподбородочном треугольнике раствором адреналина 1:500000 (рис. 1 Б). Первый разрез длиной 10 мм выполняли на нижней губе в поперечном направлении по средней линии, примерно на 1 см выше переходной складки. Монополярным коагулятором рассекали и коагулировали подслизистый слой. Зажимом раздвигали пучки подбородочной мышцы, продвигаясь под платизму в подподбородочном треугольнике. Затем с помощью бужа-туннелятора создавали первичный канал под подкожной мышцей шеи от подподбородочного треугольника до яремной вырезки. В первичный канал проводили 11-миллиметровых троакар для видеоэндоскопа и подключали подачу газа под давлением 6 мм рт.ст. После инфильтрации раствором адреналина, на уровне клыков/первых премоляров, максимально близко к кайме губы, билатерально выполняли два 5-миллиметровых разреза, через которые в первичный канал проводили троакары для рабочих инструментов (рис. 1 В).

Для видеоконтроля мы использовали как 10-миллиметровую, так и 5-миллиметровую оптику. Последняя показала свое преимущество в плане уменьшения конфликта инструментов без потери качества визуализации и ограничения зоны обзора. Используя монополярный L-образный электрод и ультразвуковые ножницы, под контролем видеоэндоскопа, отслаивали подкожную мышцу шеи от груди-

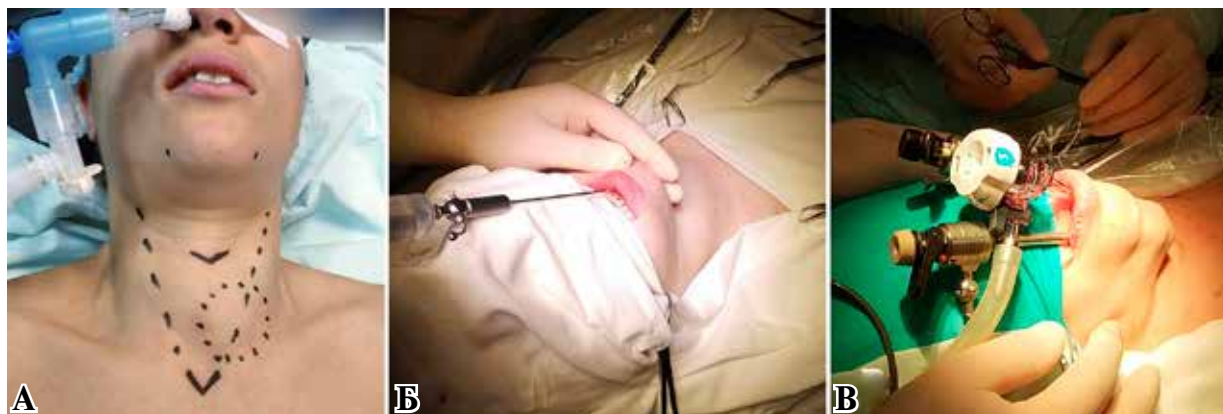но-подъязычной и грудино-щитовидной мышц в кранио-каудальном направлении от подподбородочного треугольника до яремной вырезки и в латеральном направлении до медиального края грудино-ключично-сосцевидной мышцы. Левая и правая грудино-подъязычные мышцы разделялись по «белой» линии. Далее грудино-подъязычная и грудино-щитовидная мышцы на необходимой стороне (в случае тиреоидэктомии — билатерально) отслаивались от доли щитовидной железы, отводились латерально и фиксировались прошивной лигатурой к коже, при этом обнажалась доля щитовидной железы (рис. 2 А, Б). Перешеек железы после диссекции от трахеи пересекался ультразвуковыми ножницами. Далее производили мобилизацию и удаление доли щитовидной железы с коагуляцией и пересечением щитовидных сосудов ультразвуковыми ножницами. При этом визуально контролировали околотитовидные железы и возвратный гортанный нерв (рис. 2 В, Г, Д, Е).

В случае тиреоидэктомии аналогичные действия выполняли с контралатеральной долей. Препарат помещали в контейнер и удаляли через центральный разрез в преддверии рта (рис. 3 А). Разделенные левую и правую грудино-подъязычные мышцы сопоставляли непрерывным рассасывающимся швом 3-0 (рис. 3 Б). Разрезы в преддверии рта закрывали узловыми рассасывающимися швами 5-0 (рис. 3 В). На подбородочную область и переднюю поверхность шеи накладывали эластичный бандаж (рис. 3 Г).

Послеоперационный уход

Все пациенты были экстубированы на операционном столе и после операции переведены в палату. Через 2-3 часа пациентам разрешалось пить жидкость через соломинку и принимать жидкую пищу вечером в день операции. Активизировались пациенты также в день опера-

Рис. 1. Открытый этап операции: А — назотрахеальная интубация, маркировка. Б — инфильтрация слизистой, подслизистого слоя в нижнем своде преддверия рта, подбородочной области и в подподбородочном треугольнике. В — установлены троакары для видеоэндоскопа и инструментов.



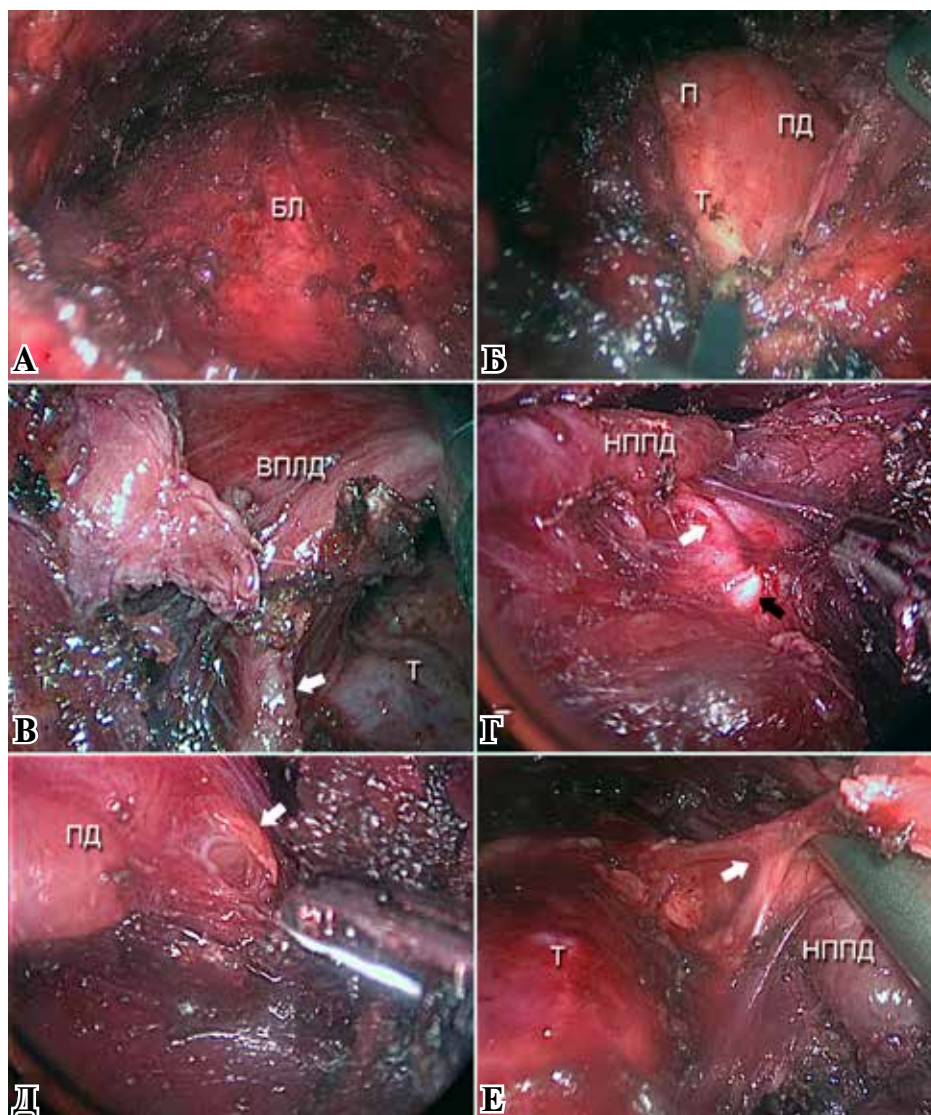
ции. Обезболивание проводилось препаратами группы нестероидных противовоспалительных средств, наркотическое обезболивание не требовалось. Также не проводилась антибактериальная терапия. В течение 5-6 суток после операции все пациенты продолжали полоскать полость рта водным раствором хлоргексидина после каждого приема пищи. Эластический бандаж снимался на первые сутки после операции. В послеоперационном периоде всем пациентам назначалась заместительная терапия и наблюдение у эндокринолога.

Результаты

За двухлетний период выполнена 21 операция на щитовидной и околощитовидных железах

трансоральным эндоскопическим доступом. На девятой по счету операции потребовалась конверсия вследствие неконтролируемого кровотечения из бассейна верхней щитовидной артерии. Одной пациентке выполнена симультанная последовательная трансоральная паратиреоидэктомия справа и лапароскопическая околоопухолевая резекция головки поджелудочной железы по поводу синдрома МЭН 1 типа. Операция суммарно длилась 395 мин, кровопотеря составила 100 мл. Дренажирование на шее не выполнялось. Гистологически у пациентки верифицирована светлоклеточная аденома околощитовидной железы и хорошо дифференцированная нейроэндокринная опухоль головки поджелудочной железы, Grade 1. Пациентка была выписана на 7-е сутки после

Рис. 2. Эндоскопический этап операции; А – рабочая полость. Б – разделение мышц. В – визуализация верхней щитовидной артерии (белая стрелка). Г – визуализация возвратного гортанного нерва (черная стрелка) и нижней щитовидной артерии (белая стрелка). Д – визуализация околощитовидной железы (белая стрелка). Е – визуализация нижней щитовидной артерии (белая стрелка). БЛ – белая линия; П – перешеек щитовидной железы; ПД – правая доля; Т – трахея; ВПД – верхний полюс левой доли щитовидной железы; НПД – нижний полюс правой доли щитовидной железы.



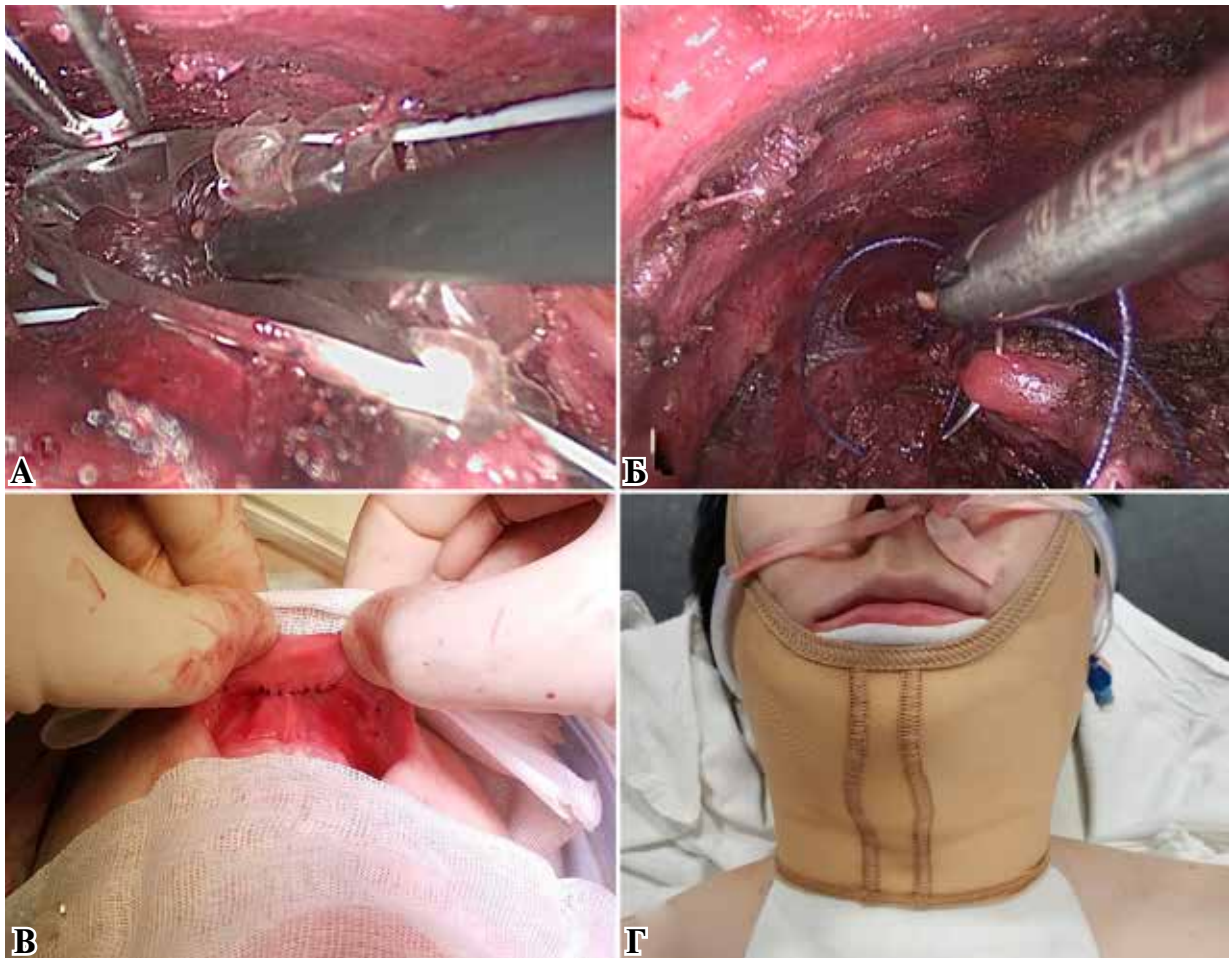


Рис. 3. Окончательный этап операции: А – удаление препарата в контейнере. Б – сведение коротких мышц. В – швы на разрезы в преддверии рта. Г – эластичный бандаж.

операции с панкреатическим свищом. Через 55 дней после операции свищ закрылся. На рисунке 4 представлена пациентка на первые сутки и через 2 месяца после операции.

Во всех случаях, кроме конверсии, дренирование на шее не выполнялось. У двух пациентов после операции верифицирован папиллярный рак T1N0M0. У пациентов с паратиреомами показатели общего, ионизированного кальция и паратиреоидного гормона нормализовались в срок 7-10 дней после операции. В таблице 1 представлены основные показатели оперативного лечения.

Возвратный гортанный нерв (ВГН) был визуально определен при гемитиреоидэктомии в 7 случаях, при тиреоидэктомии в 2 случаях – билатерально, в одном случае – с одной стороны, при паратиреоидэктомии – в обоих случаях. В одном случае тиреоидэктомии по поводу диффузного токсического зоба отмечен парез ВГН с восстановлением голосовой функции через 2 месяца после операции. Гематома в проекции удаленной доли отмечена в одном случае – регрессировала на фоне консервативных

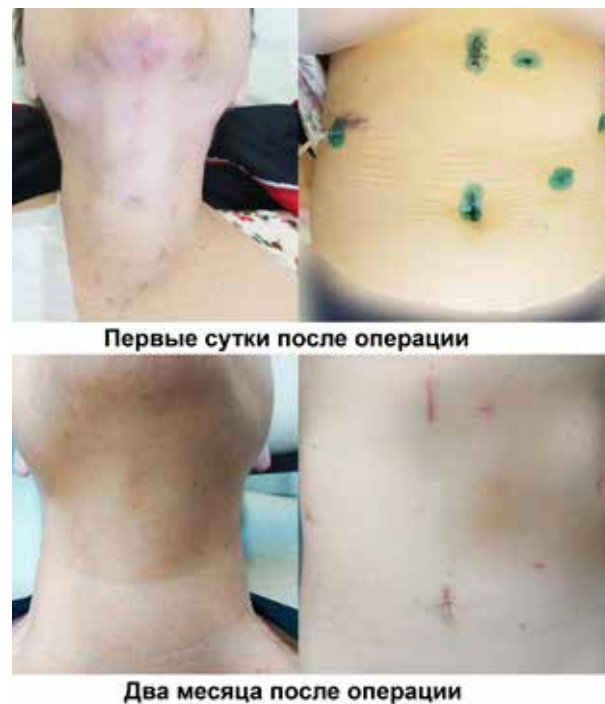

Рис. 4. Пациентка, оперированная по поводу синдрома МЭН 1, на первые сутки и через 2 месяца после операции.

мероприятий, без пункционного вмешательства. Снижение поверхностной чувствительности в области нижней губы и подбородка присутствовало практически у всех пациентов. Восстановление чувствительности отмечено в период от 5 до 60 суток. Послеоперационный койко-день в среднем составил $3,4 \pm 1,2$ суток ($M \pm \sigma$) (исключена пациентка с синдромом МЭН 1). Контрольный осмотр пациентов проводился через неделю и месяц после операции. На рисунке 5 представлены фото пациентов через сутки, неделю и месяц после оперативного лечения.

В таблице 2 приведены результаты опроса 19 пациентов согласно дерматологическому индексу качества жизни (ДИКЖ). Опрос был проведен одновременно у всех пациентов, при этом минимальный срок после операции составил 10 дней, а максимальный – 670 дней. Оценка носила субъективный характер и касалась всей области, подвергшейся хирургическому воздействию (нижняя губа, подбородочная область и передняя поверхность шеи). Опрос не

проходили пациентка с конверсией доступа и пациентка, не ответившая по другим причинам.

Медиана и среднее значение дерматологического индекса качества жизни составили 1 (интерквартильный интервал 0 – 4) и 2,05 соответственно. Согласно трактовке индекса, это свидетельствует о незначительном негативном эффекте.

Обсуждение

К настоящему времени это самая большая опубликованная серия оперативных вмешательств по поводу заболеваний щитовидной и околощитовидных желез трансоральным доступом, выполненная в России одним хирургическим коллективом. Литературный поиск по базам данных PubMed, Web of Science, Scopus позволяет заключить, что у пациентки с синдромом МЭН 1 сочетание трансоральной паратиреоидэктомии и лапароскопической околоопухолевой резекции головки поджелудочной железы в рамках симультанной операции выполнено впервые в мире. Впервые в России проведена оценка дерматологического индекса качества жизни у пациентов,

Рисунок 5. Пациенты, оперированные трансоральным доступом, на первые сутки, через неделю и месяц после операции.

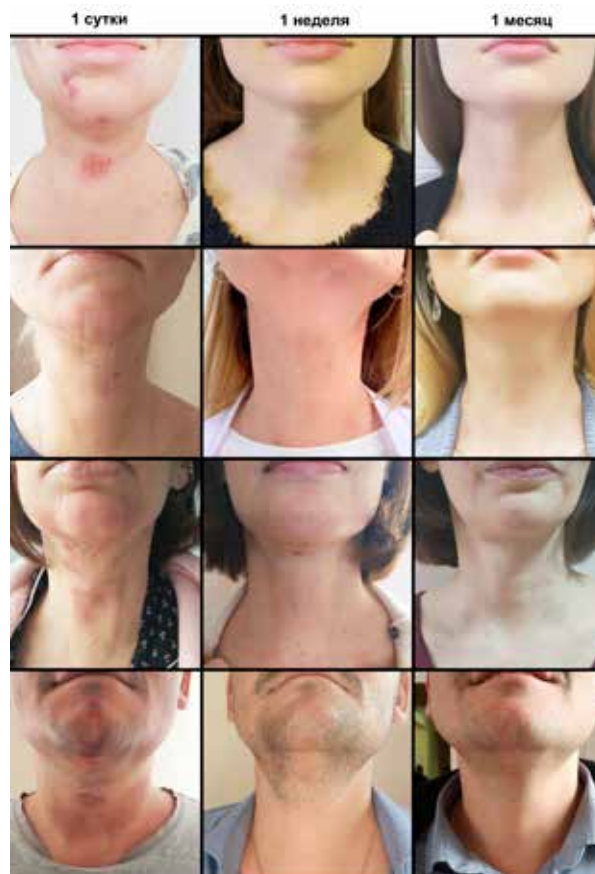

Таблица 1
Результаты оперативного лечения

Показатели	N=21
Предоперационный диагноз	
Узловой зоб	10
Многоузловой зоб	7
Диффузный токсический зоб	2
Аденома околощитовидной железы	2
Объем вмешательства	
Тиреоидэктомия	4
Гемитиреоидэктомия	15
Паратиреоидэктомия	2
Среднее время операции, мин	
Тиреоидэктомия	$241,2 \pm 34,5$
Гемитиреоидэктомия	$189,3 \pm 48,5$
Паратиреоидэктомия	$120 \pm 7,07$
Средняя кровопотеря, мл	$39,5 \pm 52,3$
Средний размер удаленного препарата, мм	$40,7 \pm 7,9$
Гистология	
Коллоидный зоб	9
Аденома	6
Папиллярный рак	2
Диффузный токсический зоб	2
Аденома околощитовидной железы	2
Конверсия	1
Осложнения	
Парез ВГН	1
Гипопаратиреоз	0
Гематома	1
Серома	0
Эмфизема	0
Инфекционные осложнения	0

перенесших трансоральное вмешательство на эндокринных органах шеи.

Идея «безрубцовой» хирургии щитовидной и околощитовидных желез зародилась, как продолжение и развитие концепции NOS (natural orifice surgery) — хирургии через естественные отверстия человеческого тела. В первых экспериментальных работах изучалась возможность вмешательства на щитовидной железе с монодоступом через дно полости рта и комбинацией подъязычного и преднижнечелюстного введения инструментов [3, 4, 9]. Клинические наблюдения показали, что доступы с расслоением тканей дна полости рта сопряжены с большим количеством конверсий, инфекционных осложнений, сложностью выполнения [5, 10]. В дальнейшем трансоральный подход эволюционировал в доступ через нижний свод преддверия рта [6, 7, 11]. К настоящему времени наиболее популярной в мире является методика TOETVA, предложенная тайскими хирургами [7]. Интерес к новой методике только возрастает, о чем свидетельствуют работы, посвященные уточнению показаний и противопоказаний [12], стандартизации программ обучения хирургов [13], более пристальному изучению анатомических и гистологических нюансов [14]. При этом, трансоральная операция не представляется какой-то эксклюзивной, «штучной». Ретроспективный анализ 1000 классических операций с экстраполяцией на ежегодное количество оперативных вмешательств по поводу заболеваний щитовидной и околощитовидных желез в США показал, что более половины пациентов могли бы стать кандидатами для трансоральной операции [15].

Собственная экспериментальная работа на человеческих трупах, проведенная в 2013-14 гг., позволила авторам заключить, что доступ и вмешательство на щитовидной железе через нижний свод преддверия рта технически выполнимы и анатомически безопасны [16]. Изучив работу A. Anuwong et al. [7], для клинического применения мы заимствовали два нюанса — три разреза в преддверии вместо единого и газовый способ поддержания рабочей полости вместо лифтинга.

Основополагающими аспектами внедрения в клиническую практику трансоральной операции, на наш взгляд, являются четкое соблюдение критериев включения и подробное информирование пациентов, а также большой опыт хирургической бригады в открытой тиреоидной и лапароскопической хирургии.

Скрупулезный отбор пациентов имеет решающее значение для успеха трансорального вмешательства. Со стороны пациента основным мотивирующим фактором является отсутствие после операции рубца на шее.

Таблица 2

Дерматологический индекс качества жизни

Номер пациента	Дней после операции	ДИКЖ
1	670	2
2	485	1
3	421	0
4	317	0
5	304	0
6	290	7
7	226	0
8	202	0
9	198	3
10	167	2
11	110	0
12	107	0
13	103	6
14	97	0
15	71	0
16	64	7
17	53	3
18	17	4
19	10	4

Однако со стороны хирурга этот фактор не должен быть главенствующим. В первую очередь важна безопасность, и это необходимо донести до пациента на этапе выбора между открытой и эндоскопической операцией. Для выполнения первых трансоральных операций мы рекомендуем выбирать пациентов с доброкачественными или подозрительными солитарными узлами не более 4-5 см. Обязательным условием считаем предоперационное обследование у стоматолога и оториноларинголога на предмет хронических очагов инфекции в ротоглотке, возможных трудностей при проведении назофарингеальной интубации, оценки голосовых связок. Также важным является обязательное информирование пациента о возможной конверсии в открытую операцию. Одним из главных аспектов считаем постоянство хирургической и анестезиологической бригад, обладающих большим опытом как открытых вмешательств на эндокринных органах шеи, так и эндоскопических/лапароскопических операций. Серия наблюдений показала, что продолжительность трансоральной операции существенно дольше классической. Минимальное время при гемитиреоидэктомии составило 135 мин., максимальное — 300 мин., при тиреоидэктомии — 195 мин. и 270 мин. соответственно. Паратиреоидэктомии длились 110 и 125 мин. Однако мы отмечаем тенденцию к уменьшению операционного времени с ростом количества операций.

В нашей серии наблюдений девятая по счету операция завершилась конверсией по причине неконтролируемого кровотечения в проекции верхнего полюса правой доли щитовидной железы. Операция выполнялась по поводу узлового зоба с размером узла правой доли 5 см. Длительность всего вмешательства составила 200 мин., кровопотеря – 300 мл. В послеоперационном периоде осложнений не было. Эта пациентка была исключена из опроса по оценке ДИКЖ.

В работе по изучению качества жизни пациентов, перенесших классическую операцию на щитовидной железе, Y. Choi et al. показал, что рубец на шее оказывает негативное влияние. Средний балл ДИКЖ составил 9,02 и был аналогичен баллу пациентов, страдающих хроническими кожными заболеваниями [17]. Используя тот же инструмент, J.O. Russell et al. провели оценку качества жизни у 14 пациентов, перенесших трансоральную операцию. В их работе средний балл ДИКЖ составил 3 [18]. В нашей серии опрос также показал, что эстетический результат операции оказывает незначительное негативное влияние на качество жизни. Надо отметить, что имеется тенденция к уменьшению индекса ДИКЖ с увеличением срока послеоперационного периода.

Заключение

Методика трансорального эндоскопического вмешательства на щитовидной и околощитовидных железах в России находится пока в «зачаточном» состоянии. Однако во всем мире интерес к этой технике стремительно нарастает. Многочисленные исследования показывают, что трансоральные операции безопасны, выполнимы и обладают неоспоримым преимуществом в эстетическом плане. Поэтому очень важно на этапе становления не дискредитировать метод, проводить больше исследований и делиться честными результатами.

Финансирование

Работа выполнялась в соответствии с планом работы Городской клинической больницы 4 Департамента здравоохранения города Москвы и в соответствии с планом научных исследований Первого Московского государственного медицинского университета им. И.М. Сеченова Минздрава России (Сеченовский Университет). Финансовой поддержки со стороны компаний-производителей лекарственных препаратов и изделий медицинского назначения авторы не получали.

Конфликт интересов

Авторы заявляют, что конфликт интересов отсутствует.

Этические аспекты.

Одобрение

Работа одобрена локальным этическим комитетом Государственного бюджетного учреждения здравоохранения города Москвы «Городская клиническая больница 4 Департамента здравоохранения города Москвы» в январе 2018 года. В статье не раскрывается личная информация пациентов.

Пациенты дали согласие на размещение фотографий в печати и интернете с образовательной и научной целями.

ЛИТЕРАТУРА

1. Miccoli P. Minimally invasive surgery for thyroid and parathyroid diseases. *Surg Endosc.* 2002;16:3-6. <https://doi.org/10.1007/s00464-001-8140-8>
2. Berber E, Bernet V, Fahey TJ 3rd, Kebebew E, Shaha A, Stack BC Jr, Stang M, Steward DL, Terris DJ; American Thyroid Association Surgical Affairs Committee. American Thyroid Association Statement on Remote-Access Thyroid Surgery. *Thyroid.* 2016 Mar;26(3):331-37. doi: 10.1089/thy.2015.0407
3. Witzel K, von Rahden BH, Kaminski C, Stein HJ. Transoral access for endoscopic thyroid resection. *Surg Endosc.* 2008 Aug;22(8):1871-75. doi: 10.1007/s00464-007-9734-6
4. Wilhelm T, Metzger A. Endoscopic minimally invasive thyroidectomy (eMIT): a prospective proof-of-concept study in humans. *World J Surg.* 2011 Mar;35(3):543-51. doi: 10.1007/s00268-010-0846-0
5. Karakas E, Steinfeldt T, Gockel A, Mangalo A, Sesterhenn A, Bartsch DK. Transoral parathyroid surgery—a new alternative or nonsense? *Langenbecks Arch Surg.* 2014 Aug;399(6):741-45. doi: 10.1007/s00423-014-1187-5
6. Wang C, Zhai H, Liu W, Li J, Yang J, Hu Y, Huang J, Yang W, Pan Y, Ding H. Thyroidectomy: a novel endoscopic oral vestibular approach. *Surgery.* 2014 Jan;155(1):33-38. doi: 10.1016/j.surg.2013.06.010
7. Anuwong A. Transoral endoscopic thyroidectomy vestibular approach: a series of the first 60 human cases. *World J Surg.* 2016 Mar;40(3):491-97. doi: 10.1007/s00268-015-3320-1
8. Finlay AY, Khan GK. Dermatology Life Quality Index (DLQI) – a simple practical measure for routine clinical use. *Clin Exp Dermatol.* 1994 May;19(3):210-16. doi: 10.1111/j.1365-2230.1994.tb01167.x
9. Benhidjeb T, Wilhelm T, Harlaar J, Kleinrensink GJ, Schneider TA, Stark M. Natural orifice surgery on thyroid gland: totally transoral video-assisted thyroidectomy (TOVAT): report of first experimental results of a new surgical method. *Surg Endosc.* 2009 May;23(5):1119-20. doi: 10.1007/s00464-009-0347-0
10. Tartaglia F, Maturo A, Di Matteo FM, De Anna L, Karpathiotakis M, Pelle F, Tromba L, Carbotta S, Carbotta G, Biancucci A, Galiffa G, Livadoti G, Falbo F, Esposito A, Donello C, Ulisse S. Transoral

- video assisted thyroidectomy: a systematic review. *G Chir.* 2018 Sep-Oct;39(5):276-83.
11. Nakajo A, Arima H, Hirata M, Mizoguchi T, Kijima Y, Mori S, Ishigami S, Ueno S, Yoshinaka H, Natsugoe S. Trans-Oral Video-Assisted Neck Surgery (TOVANS). A new transoral technique of endoscopic thyroidectomy with gasless premandible approach. *Surg Endosc.* 2013 Apr;27(4):1105-10. doi: 10.1007/s00464-012-2588-6
 12. Razavi CR, Russell JO. Indications and contraindications to transoral thyroidectomy. *Ann Thyroid.* 2017;2(5):12. doi: 10.21037/aot.2017.10.01
 13. Razavi CR, Tufano RP, Russell JO. Starting a Transoral thyroid and parathyroid surgery program. *Curr Otorhinolaryngol Rep.* 2019 Sep;7(3):204-208. doi: 10.1007/s40136-019-00246-w
 14. Celik S, Makay O, Yoruk MD, Bayzit Kocer I, Ozdemir M, Kilic KD, Tomruk C, Bilge O, Uyanikgil Y, Dionigi G. A surgical and anatomo-histological study on Transoral Endoscopic Thyroidectomy Vestibular Approach (TOETVA). *Surg Endosc.* 2020 Mar;34(3):1088-102. doi: 10.1007/s00464-019-06856-1
 15. Grogan RH, Suh I, Chomsky-Higgins K, Alsafran S, Vasiliou E, Razavi CR, Chen LW, Tufano RP, MD, Duh QY, Angelos P, Russell JO. Patient eligibility for transoral endocrine surgery procedures in the United States. *JAMA Netw Open.* 2019 May;2(5):e194829. Published online 2019 May 31. doi: 10.1001/jamanetworkopen.2019.4829
 16. Шулутоко АМ, Семиков ВИ, Грязнов СЕ, Горбачева АВ, Паталова АР, Мансурова ГТ, Боблак ЮА. Трансоральный доступ к щитовидной железе в эксперименте (с комментарием П.С. Ветшева). *Хирургия Журн им НИ Пирогова.* 2017;(2):25-31. doi: 10.17116/hirurgia2017225-31
 17. Choi Y, Lee JH, Kim YH, Lee YS, Chang HS, Park CS, Roh MR. Impact of postthyroidectomy scar on the quality of life of thyroid cancer patients. *Ann Dermatol.* 2014 Dec;26(6):693-99. doi: 10.5021/ad.2014.26.6.693
 18. Russell JO, Clark J, Noureldine SI, Anuwong A, Al Khadem MG, Yub Kim H, Dhillon VK, Dionigi G, Tufano RP, Richmon JD. Transoral thyroidectomy and parathyroidectomy – A North American series of robotic and endoscopic transoral approaches to the central neck. *Oral Oncol.* 2017 Aug;71:75-80. doi: 10.1016/j.oraloncology.2017.06.001
- REFERENCES**
1. Miccoli P. Minimally invasive surgery for thyroid and parathyroid diseases. *Surg Endosc.* 2002;16:3-6. <https://doi.org/10.1007/s00464-001-8140-8>
 2. Berber E, Bernet V, Fahey TJ 3rd, Kebebew E, Shaha A, Stack BC Jr, Stang M, 2. Steward DL, Terris DJ; American Thyroid Association Surgical Affairs Committee. American Thyroid Association Statement on Remote-Access Thyroid Surgery. *Thyroid.* 2016 Mar;26(3):331-37. doi: 10.1089/thy.2015.0407
 3. Witzel K, von Rahden BH, Kaminski C, Stein HJ. Transoral access for endoscopic thyroid resection. *Surg Endosc.* 2008 Aug;22(8):1871-75. doi: 10.1007/s00464-007-9734-6
 4. Wilhelm T, Metzger A. Endoscopic minimally invasive thyroidectomy (eMIT): a prospective proof-of-concept study in humans. *World J Surg.* 2011 Mar;35(3):543-51. doi: 10.1007/s00268-010-0846-0
 5. Karakas E, Steinfeldt T, Gockel A, Mangalo A, Sesterhenn A, Bartsch DK. Transoral parathyroid surgery—a new alternative or nonsense? *Langenbecks Arch Surg.* 2014 Aug;399(6):741-45. doi: 10.1007/s00423-014-1187-5
 6. Wang C, Zhai H, Liu W, Li J, Yang J, Hu Y, Huang J, Yang W, Pan Y, Ding H. Thyroidectomy: a novel endoscopic oral vestibular approach. *Surgery.* 2014 Jan;155(1):33-38. doi: 10.1016/j.surg.2013.06.010
 7. Anuwong A. Transoral endoscopic thyroidectomy vestibular approach: a series of the first 60 human cases. *World J Surg.* 2016 Mar;40(3):491-97. doi: 10.1007/s00268-015-3320-1
 8. Finlay AY, Khan GK. Dermatology Life Quality Index (DLQI) – a simple practical measure for routine clinical use. *Clin Exp Dermatol.* 1994 May;19(3):210-16. doi: 10.1111/j.1365-2230.1994.tb01167.x
 9. Benhidjeb T, Wilhelm T, Harlaar J, Kleinrensink GJ, Schneider TA, Stark M. Natural orifice surgery on thyroid gland: totally transoral video-assisted thyroidectomy (TOVAT): report of first experimental results of a new surgical method. *Surg Endosc.* 2009 May;23(5):1119-20. doi: 10.1007/s00464-009-0347-0
 10. Tartaglia F, Maturo A, Di Matteo FM, De Anna L, Karpathiotakis M, Pelle F, Tromba L, Carbotta S, Carbotta G, Biancucci A, Galiffa G, Livadoti G, Falbo F, Esposito A, Donello C, Ulisse S. Transoral video assisted thyroidectomy: a systematic review. *G Chir.* 2018 Sep-Oct;39(5):276-83.
 11. Nakajo A, Arima H, Hirata M, Mizoguchi T, Kijima Y, Mori S, Ishigami S, Ueno S, Yoshinaka H, Natsugoe S. Trans-Oral Video-Assisted Neck Surgery (TOVANS). A new transoral technique of endoscopic thyroidectomy with gasless premandible approach. *Surg Endosc.* 2013 Apr;27(4):1105-10. doi: 10.1007/s00464-012-2588-6
 12. Razavi CR, Russell JO. Indications and contraindications to transoral thyroidectomy. *Ann Thyroid.* 2017;2(5):12. doi: 10.21037/aot.2017.10.01
 13. Razavi CR, Tufano RP, Russell JO. Starting a Transoral thyroid and parathyroid surgery program. *Curr Otorhinolaryngol Rep.* 2019 Sep;7(3):204-208. doi: 10.1007/s40136-019-00246-w
 14. Celik S, Makay O, Yoruk MD, Bayzit Kocer I, Ozdemir M, Kilic KD, Tomruk C, Bilge O, Uyanikgil Y, Dionigi G. A surgical and anatomo-histological study on Transoral Endoscopic Thyroidectomy Vestibular Approach (TOETVA). *Surg Endosc.* 2020 Mar;34(3):1088-102. doi: 10.1007/s00464-019-06856-1
 15. Grogan RH, Suh I, Chomsky-Higgins K, Alsafran S, Vasiliou E, Razavi CR, Chen LW, Tufano RP, MD, Duh QY, Angelos P, Russell JO. Patient eligibility for transoral endocrine surgery procedures in the United States. *JAMA Netw Open.* 2019 May;2(5):e194829. Published online 2019 May 31. doi: 10.1001/jamanetworkopen.2019.4829
 16. Шулутоко АМ, Семиков ВИ, Грязнов СЕ, Горбачева АВ, Паталова АР, Мансурова ГТ, Боблак ЮА. Трансоральный доступ к щитовидной железе в эксперименте. *Хирургия Журн им НИ Пирогова.* 2017;(2):25-31. doi: 10.17116/hirurgia2017225-31. (In Russ.)
 17. Choi Y, Lee JH, Kim YH, Lee YS, Chang HS, Park CS, Roh MR. Impact of postthyroidectomy scar on the quality of life of thyroid cancer patients. *Ann Dermatol.* 2014 Dec;26(6):693-99. doi: 10.5021/ad.2014.26.6.693
 18. Russell JO, Clark J, Noureldine SI, Anuwong A,

Al Khadem MG, Yub Kim H, Dhillon VK, Dionigi G, Tufano RP, Richmon JD. Transoral thyroidectomy and parathyroidectomy – A North American series

Адрес для корреспонденции

115093, Российская Федерация,
г. Москва, ул. Павловская, д. 25,
ГКБ №4 Департамента
здравоохранения города Москвы,
тел.: +7 916 299-26-88,
e-mail: gryzli_37@mail.ru,
Грязнов Сергей Евгеньевич

Сведения об авторах

Грязнов Сергей Евгеньевич, к.м.н., врач-хирург, Городская клиническая больница № 4 Департамента здравоохранения города Москвы, г. Москва, Российская Федерация.
<https://orcid.org/0000-0003-2074-4130>
Мелконян Георгий Геннадьевич, д.м.н., профессор кафедры хирургии, Российская медицинская академия непрерывного профессионального образования Минздрава России, главный врач, Городская клиническая больница № 4 Департамента здравоохранения города Москвы, г. Москва, Российская Федерация.
<https://orcid.org/0000-0001-7234-4185>
Шулутко Александр Михайлович, д.м.н., профессор кафедры факультетской хирургии № 2, Первый Московский государственный медицинский университет имени И.М. Сеченова Министерства здравоохранения Российской Федерации (Сеченовский Университет), г. Москва, Российская Федерация.
<https://orcid.org/0000-0002-8001-1601>
Семиков Василий Иванович, д.м.н., профессор кафедры факультетской хирургии № 2, Первый Московский государственный медицинский университет имени И.М. Сеченова Министерства здравоохранения Российской Федерации (Сеченовский Университет), г. Москва, Российская Федерация.
<https://orcid.org/0000-0002-3844-1632>
Османов Эльхан Гаджиханович, д.м.н., профессор кафедры факультетской хирургии № 2, Первый Московский государственный медицинский университет имени И.М. Сеченова Министерства здравоохранения Российской Федерации (Сеченовский Университет), г. Москва, Российская Федерация.
<https://orcid.org/0000-0003-1451-1015>
Гандыбина Елена Геннадьевна, к.м.н., доцент кафедры факультетской хирургии № 2, Первый Московский государственный медицинский университет имени И.М. Сеченова Министерства здравоохранения Российской Федерации (Сеченовский Университет), г. Москва, Российская Федерация.
<https://orcid.org/0000-0002-6765-5154>

Информация о статье

Поступила 1 июля 2020 г.
Принята в печать 14 июня 2021 г.
Доступна на сайте 1 июля 2021 г.

of robotic and endoscopic transoral approaches to the central neck. *Oral Oncol.* 2017 Aug;71:75-80. doi: 10.1016/j.oraloncology.2017.06.001

Address for correspondence

115093, Russian Federation,
Moscow, Pavlovskaya Str., 25,
City Clinical Hospital No 4,
Moscow Health Department
tel.: +7 916 299-26-88,
e-mail: gryzli_37@mail.ru
Gryaznov Sergey E.

Information about the authors

Gryaznov Sergey E., PhD, Surgeon, City Clinical Hospital No4, Moscow Health Department, Moscow, Russian Federation.
<https://orcid.org/0000-0003-2074-4130>
Melkonyan Georgiy G., MD, Professor of the Surgery Department, Russian Medical Academy of Continuous Professional Education of the Ministry of Health of the Russian Federation, Head physician, City Clinical Hospital No4, Moscow Health Department, Moscow, Russian Federation.
<https://orcid.org/0000-0001-7234-4185>
Shulutko Alexandr M., MD, Professor of the Surgery Department No2, Sechenov First Moscow State Medical University of the Ministry of Health of the Russian Federation (Sechenov University), Moscow, Russian Federation.
<https://orcid.org/0000-0002-8001-1601>
Semikov Vasily I., MD, Professor of the Surgery Department No2, Sechenov First Moscow State Medical University of the Ministry of Health of the Russian Federation (Sechenov University), Moscow, Russian Federation.
<https://orcid.org/0000-0002-3844-1632>
Osmanov Elkhan G., MD, Professor of the Surgery Department No2, Sechenov First Moscow State Medical University of the Ministry of Health of the Russian Federation (Sechenov University), Moscow, Russian Federation.
<https://orcid.org/0000-0003-1451-1015>
Gandybina Elena G., PhD, Associate Professor of the Surgery Department No245, Sechenov First Moscow State Medical University of the Ministry of Health of the Russian Federation (Sechenov University), Moscow, Russian Federation.
<https://orcid.org/0000-0002-6765-5154>

Article history

Arrived: 1 July 2020
Accepted for publication: 14 June 2021
Available online: 1 July 2021