



FUCS

Fundación Universitaria Ciencias de la Salud

Proyecto de grado

Informe de pasantía
de macroscopía anatomopatológica

Laura Sofía Espitia Díaz
Luisa María Malagón Becerra
Laura Melissa Montenegro Giraldo

Facultad de Citohistología
IV semestre

Bogotá D.C.
2020

Tabla de contenidos

Introducción

Objetivo General

Objetivo específico

Macroscopía patológica	1
Pasos para la descripción macroscópica patológica:	1
Características normales del órgano y al corte.	4
Descripción y corte macroscópico	5
conclusión	21
Referencias	22

Índice de Figuras

Figura 1-2. Vesícula biliar con cálculos.	5
Figura 3. Vesícula biliar	5
Figura 4. Vesícula biliar:	6
Figura 5. Biopsias gástricas:	6
Figura 6. Biopsia gástrica:	7
Figura 7. Segmentos intestinales:	7
Figura 8. Segmentos intestinales:	8
Figura 9. Apéndice cecal:	9
Figura 10. Apéndice cecal:	9
Figura 11. Útero:	10
Figura 12. Mioma:	10
Figura 13-16. Piel:	11
Figura 17-19. Biopsia de Cérvix:	12
Figura 20-23. Apéndice cecal:	13
Figura 24-27. Apéndice cecal:	14
Figura 28. Biopsias gástricas:	15
Figura 29-33. Vesícula biliar:	15
Figura 34-35. Mioma:	16
Figura 36-37. Trompas uterinas:	17
Figura 38-39. Útero:	17
Figura 40-42. Útero y anexos:	19

Índice de Tablas

Tabla 1. Tipos de biopsias.	2
Tabla 2. Características esenciales para la descripción macroscópica.	3
Tabla 3. Características normales del órgano y al corte.	4
Tabla 4. Características del corte.	4

Introducción

El presente trabajo de grado se basa en el tema de macroscopía patológica, que se puede definir como el proceso por el cual se realiza la descripción del órgano a tratar haciendo énfasis en las características distintivas de su área física e interna que permitan arribar la identificación del mismo y hacer un posterior análisis de la lesión presente. Este proceso se basa en el seguimiento estricto de una serie de pasos que ayudarán a un diagnóstico preciso de aquel espécimen o Biopsia patológica, estos pasos se basan en tres etapas fundamentales, las cuales son: Pre-analítica, Analítica y pos-analítica.

La característica principal de este proceso de macroscopía patológica se radica en la descripción y corte macroscópico del espécimen, el cual gracias a los pasos anteriores de deshidratación del tejido por medio del formol hace que sea posible esta descripción macroscópica y así también un certero diagnóstico en la lesión filtrante

Para analizar esta idea fija es necesario mencionar los factores primordiales que radican en que una técnica macroscópica resulte óptima o defectuosa. Una de ellas es el tipo de Biopsia al cual se le realiza el procedimiento, puesto que sea notable sus características normales o patológicas del espécimen y a sus cortes seriados.

La macroscopía Patológica habla por sí sola sobre los beneficios que esta técnica da a la población civil permitiendo que cada uno de sus procesos y factores ayude a un específico y rápido diagnóstico del espécimen anormal a tratar de cada paciente con el fin de aportar a una solución médica.

Gracias a este proceso y sus diferentes usos, cada paciente que es remitido a un laboratorio patológico por su desconocida enfermedad, es atendido y diagnosticado con un mayor empeño y satisfacción de poder descubrir su enfermedad rápidamente y así mismo formular una posible mediación o proceso quirúrgico para su patología.

Objetivo General

Conocer las estrategias y factores de la macroscopía patológica y sus características en el ámbito de la ciencia y la salud mediante los diferentes medios de aprendizaje y sus numerosos procesos y técnicas implementados en los laboratorios para el diagnóstico temprano de los especímenes patológicos.

Objetivo Específico

- Establecer los pasos a seguir para una satisfactoria descripción macroscópica y su posterior corte
 - Analizar las características distintivas de cada órgano patológico descrito y a que tipo de espécimen corresponde
 - Describir las diferentes biopsias para una posterior reseña de sus anomalías y ejemplificar el contenido ya explicado.
-

Macroscopía patológica

El estudio macroscópico es parte fundamental en el ámbito patológico, su objetivo es ayudar a lograr un diagnóstico certero tomando en cuenta todas las características fundamentales que se pueden observar en el espécimen. Este procedimiento debe ser realizado por un patólogo, citohistotecnólogo o persona capacitada.

La descripción macroscópica es una de las primeras etapas que hace parte del procedimiento histológico, es esencial dar un análisis detallado y específico, ya que exige la máxima responsabilidad y precisión, puesto que debe ser un trabajo sincronizado para obtener un buen resultado.

Pasos para la descripción macroscópica patológica:

1. Recepción de muestra: Verificar (los datos del paciente coincidan con el frasco y el formato, el recipiente contenga la muestra solicitada).
 - Datos del paciente (listas de chequeo) que deben tener: Nombre, edad, número de identificación, EPS, espécimen solicitado, médico quien solicitó el procedimiento, fecha de salida del espécimen y entrada.
 2. Fijación: Al sacar el espécimen del recipiente debemos verificar cuál es el fijador que contiene (formol, alcohol, acetona, etc). Dependiendo de la cantidad de muestra debemos realizar un análisis del PH del fijador.
 - El fijador nos permite que el espécimen al ser retirado, el tejido u órgano no realice muerte celular (Autolisis) y no cambie su forma.(1)
 3. Identificación del órgano:
 - El órgano viene completo o en secciones: biopsia, fragmentos o segmentos.
 - El órgano hueco o sólido.
 - Identificar si el órgano tiene lesiones.
- ❖ **BIOPSIA:** Extracción de un tejido para ser estudiado, diagnosticando si hay una enfermedad o no. (2)

Tabla 1. Tipos de biopsias.

<u>Incisional.</u>	Extracción pequeña de la lesión para hacer su debido estudio. (6)
<u>Aspiración.</u>	Se realiza con una aguja fija y se obtiene material celular.(6)
<u>Excisional.</u>	Se extrae una parte completa de la lesión. (6)
<u>Transoperatoria o congelación.</u>	Se realiza durante un procedimiento quirúrgico, esta biopsia es llevada de inmediato al laboratorio de patología para hacer un estudio rápido.(5)
<u>Curetaje o legrado.</u>	Extraer tejido de una cavidad, orificio o conducto.(6)
<u>Ponche.</u>	Extracción de una pequeña parte de tejido superficial, se debe realizar con un instrumento llamado. (6)

Fuente A. becerra 2015.

FRAGMENTO: Extracción de una pequeña porción, puede ser única o múltiple. (7)

SEGMENTO: Parte que es separada de su órgano de origen.

4. Describir el órgano dando un análisis detallado de todas las características observadas, esencial describir si tiene anormalidades o no.
 - Características del órgano: forma, consistencia, tamaño, peso, medida, color, superficie, aspecto exterior e interior, contenido, proliferación. (8)
 - Puede presentar anormalidades como: hiperplasia (Aumento anormal del tejido u órgano) atrofia (Disminución del tamaño) hemorragia (presencia excesiva de sangre) neoplasias, tumores, etc. (3)

Tabla 2. Características esenciales para la descripción macroscópica.

Forma.	Rectangular, ovalado, esférica, cilíndrica.
Aspecto exterior.	Sólido, compacto, fibroso, purulento, turbio, hemorrágico, necrótico, limpio, translúcido.
Superficie.	Lisa, rugosa, nodular, vellosa, vegetante, plegada, brillante.
Consistencia.	Dura, firme, blanda, gelatinosa, mucoide.
Color.	Blanco, pardo claro, pardo oscuro, amarillento, rojo vinoso, verde, café, negro.
Contenido.	Líquido, gelatinoso, hemorrágico.
Proliferación.	Hipertrofia, atrofia.

Fuente Manual de patología Monica A. 2018

5. Al terminar la descripción se realizan cortes para hacer su debido procedimiento técnico.
 - Los cortes realizados depende si es un órgano hueco o sólido y si tiene una lesión; si es hueco debemos tener en cuenta que se vea la (luz, serosa, mucosa, músculo liso, etc) si es un órgano sólido (tejido conectivo, tejido epitelial, etc) y un corte de la lesión. Importante el corte debe ser mínimo de 3 cm y 4 cm.(4)
 - Los cortes deben ser de forma vertical, horizontal, longitudinal y diagonal.

6. Los cortes realizados de cada espécimen, se guardan en cassettes con su respectivo número, el cual debe coincidir con el frasco y formato del paciente. Para así hacer si debido procesamiento de tejido, inclusión, corte, colocación, fijación, revisión y entrega. (4)

Características normales del órgano y al corte.**Tabla 3.** Características normales del órgano y al corte.

	Tamaño	Peso	Color	Consistencia
Vesícula biliar.	5 o 7 cm.	Variable.	Verdoso.	Esponjosa y suave.
Biopsias gástricas.	0.3 a 0.5 cm.	-	Rosa pálido.	Blanda.
Segmentos intestinos.	Variable.	-	Rojizo.	Blanda.
Apéndice.	3 y 10 cm. 3 y 5 mm.	Variable.	Blanquecino.	Blando.
Útero.	7.5 cm longitud. 5 cm anchura.	90 gramos.	Rojizo rosa pálido.	Dura.

Fuente elaboración propia.

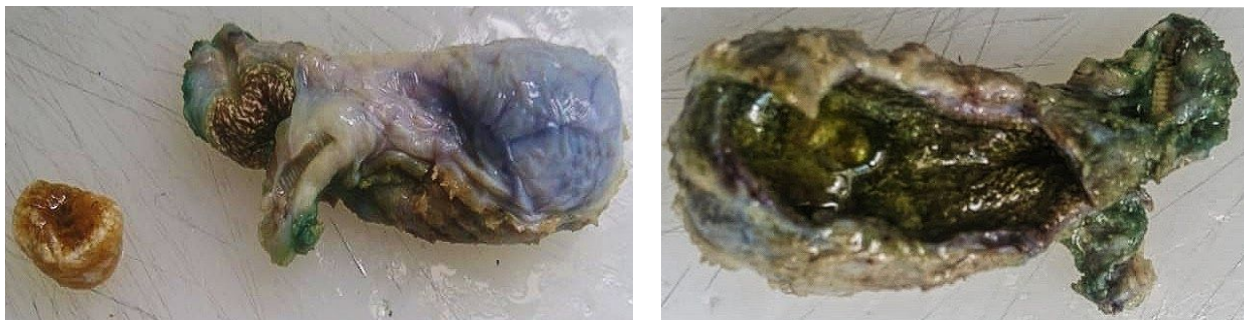
Tabla 4. Características del corte.

Espécimen	Corte
Vesícula biliar.	<ul style="list-style-type: none"> ● Mucosa. ● Túnica fibrosa. ● Subserosa. ● Capa serosa.
Biopsias gástricas.	<ul style="list-style-type: none"> ● Mucosa. ● Submucosa. ● Tejido muscular. ● Serosa.
Segmentos intestinales.	<ul style="list-style-type: none"> ● Luz. ● Pliegue circular o válvula de kerckring. ● Mucosa. ● Submucosa. ● Vellosidades.
Apéndice cecal.	<ul style="list-style-type: none"> ● Luz. ● Criptas de lieberkühn. ● Nódulos linfoides. ● Submucosa. ● Serosa.
Útero.	<ul style="list-style-type: none"> ● Endometrio. ● Miometrio. ● Perimetrio.

Fuente elaboración propia.

Descripción y corte macroscópico:

Figura 1-2. Vesícula biliar con cálculos.



Fuente: Fundación Hospital San Pedro, (Pasto, Nariño)

Rotulado "Vesícula biliar"- En formol se recibe "Vesícula biliar" previamente incidida de color pardo claro y superficie lisa-verdosa, que en conjunto mide "8 x 5 x 5 cm". se reconoce área cruenta correspondiente al lecho hepático. Al corte la cavidad contiene bilis de color verdoso y gelatinoso, mucosa aterciopelada. No se reconoce ganglio cístico. En el mismo recipiente se reconoce múltiples cálculos facetados de color amarillo que miden "2 x 1 cm" y su pared "0,1 cm".

Se procesan cortes representativos en un bloque.

Posible diagnóstico: Rotulado "Vesícula biliar":

- COLECISTECTOMÍA: COLESTEROLOSIS.

Figura 3. Vesícula biliar



Fuente: Fundación Hospital San Pedro (Pasto, Nariño).

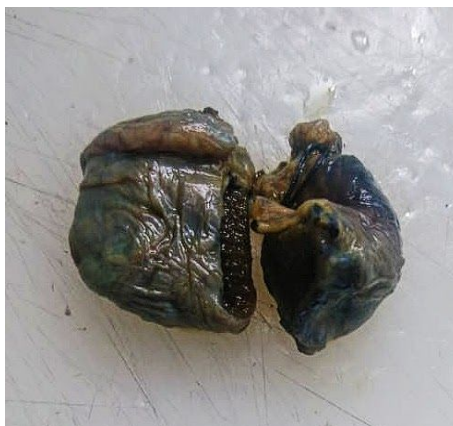Rotulado "Vesícula biliar"- En formol se recibe "Vesícula biliar" previamente incidida de color verdoso, inflamada. con superficie rugosa que mide "11.5 x 7 x 5.5 cm". se reconoce área cruenta correspondiente al lecho hepático. Al corte la cavidad contiene líquido gelatinoso brillante de color amarillento, con la pared que mide "0.3 cm" de espesor.

Se procesan cortes representativos en un bloque.

Posible diagnóstico: Rotulado "Vesícula biliar":

- COLECISTECTOMÍA: COLECISTITIS.

Figura 4. Vesícula biliar:



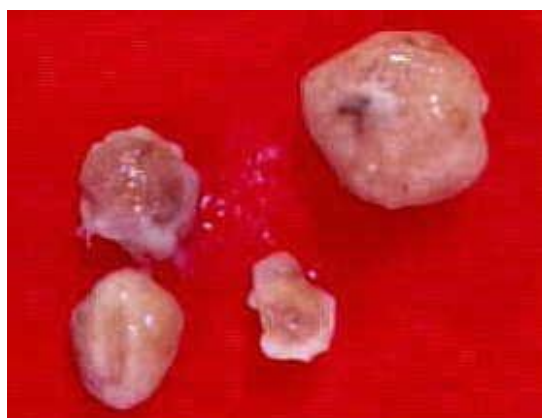Fuente: Fundación Hospital San Pedro (Pasto, Nariño).

Rotulado "Vesícula biliar"- En formol se recibe "Vesícula biliar" previamente incidida de color negruzco, que en conjunto mide "7 x 5 x 4 cm", al corte la cavidad se observa líquido gelatinoso de color negro, con la pared que mide "0.2 cm". Se procesan cortes representativos en un bloque.

Posible diagnóstico: Rotulado "Vesícula biliar":

- COLECISTITIS AGUDA Y CRÓNICA.
 - COLESTEROLOSIS.
- COLECISTECTOMÍA: COLELITIASIS.

Figura 5. Biopsias gástricas:



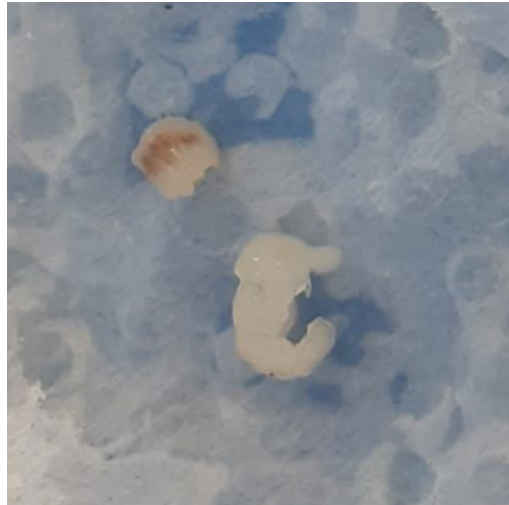
Fuente: Laboratorio Serpas

Rotulado "Biopsia gástricas"- En formol se recibe 4 fragmentos de "biopsias gástricas" de color rosa pardo la mayor que mide "1.8 x 1.5 x 1.2 cm" y la menor "0.4 x 0.2 x 0.2 cm". Presencia de una masa blanquecina. Se procesan cortes representativos en un bloque.

Posible diagnóstico: Rotulado "Biopsia gástricas":

- POLIPO ADENOMATOSO GASTRICO
- TUMOR CARCINOIDE

Figura 6. Biopsia gástrica:



Fuente: Fundación Hospital San Pedro (Pasto, Nariño).

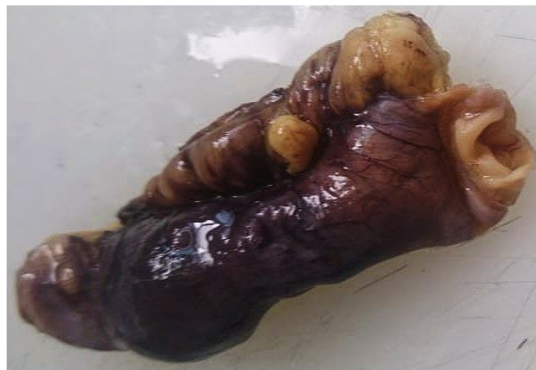Rotulado "Biopsias gástricas"- En formol se recibe 2 fragmentos de "biopsias gástricas" de color blanquecino, la mayor mide "0.4 x 0.2 cm" y la menor mide "0.1 x 0.1 cm".

Se procesan cortes representativos en un bloque.

Posible diagnóstico: Rotulado "Biopsias gástricas":

- GASTRITIS CRÓNICA CORPOROANTRAL NO ATRÓFICA LEVE SIN ACTIVIDAD.
- NO SE IDENTIFICA METAPLASIA INTESTINAL NI DISPLASIA.
- HELICOBACTER PYLORI NO EVIDENTE.

Figura 7. Segmentos intestinales:



Fuente: Fundación Hospital San Pedro (Pasto, Nariño).

Rotulado "Segmentos intestinales"- En formol se recibe segmentos "Intestinales" aspecto inflamatorio, de color café pardo oscuro, que mide "12 x 11 x 6 cm", consta de una superficie lisa y brillante, con tejido adiposo y contenido fecaloide.

Se procesan cortes representativos en un bloque.

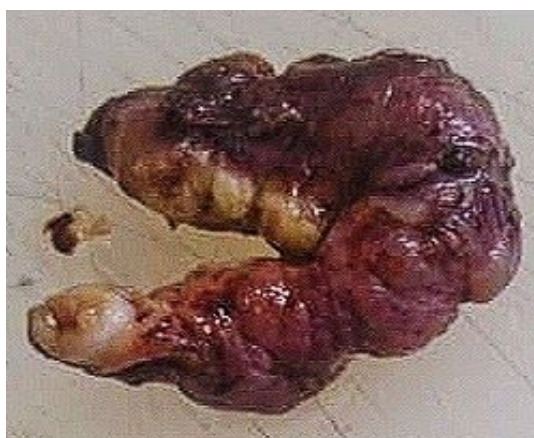Posible diagnóstico: Rotulado "Segmentos intestinales":

-SEGMENTO INTESTINAL DELGADO CON CAMBIOS ISQUÉMICOS E INFLAMACIÓN MIXTA.

-BORDES DE SECCIÓN VIABLES.

-NO SE IDENTIFICA GRANULOMAS, MICROORGANISMOS, MALIGNIDAD U OTRAS ALTERACIONES.

Figura 8. Segmentos intestinales:



Fuente: Fundación Hospital San Pedro (Pasto, Nariño).

Rotulado "Segmentos intestinales"- En formol se recibe "segmentos Intestinales" de color café pardo oscuro, que mide "15 x 12 x 5 cm", con una superficie rugosa y blanda, con contenido fecaloide.

Se procesan cortes representativos en un bloque.

Posible diagnóstico: Rotulado "Segmentos intestinales"

-SEGMENTO INTESTINAL DELGADO CON CAMBIOS ISQUÉMICOS E INFLAMACIÓN MIXTA.

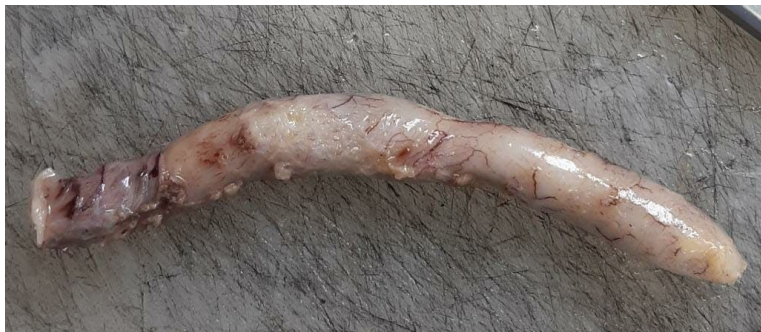-PERITONITIS AGUDA.

-BORDES DE SECCIÓN VIABLES.

-NO SE IDENTIFICA GRANULOMAS, MICROORGANISMOS, MALIGNIDAD U OTRAS ALTERACIONES.

-MESO CON INFLAMACIÓN MIXTA Y CONGESTIÓN VASCULAR.

Figura 9. Apéndice cecal:



Fuente: Fundación Hospital San Pedro (Pasto, Nariño).

Rotulado "Apéndice cecal"- En formol se recibe "Apéndice cecal" de color "blanquecino", que mide "8 x 4 x 2 cm" con superficie lisa y blanda, al corte contenido purulento, el espesor de la pared es de "0.1 cm".

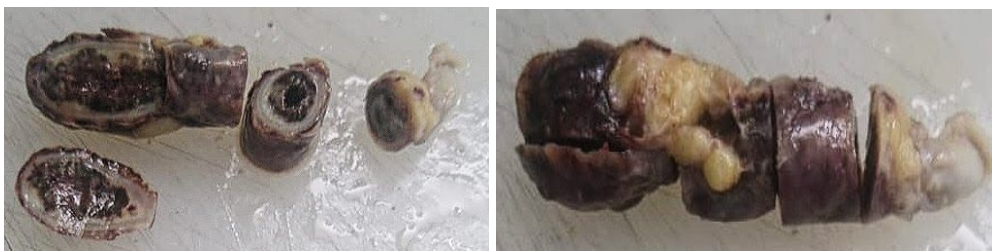se procesan cortes representativos en un bloque.

Posible Diagnóstico: Rotulado "Apéndice cecal"

APENDICECTOMÍA:

- HIPEREMIA DE VASOS SANGUÍNEOS DE LA SUBSEROSA,
- APENDICITIS AGUDA.

Figura 10. Apéndice cecal:



Fuente: Fundación Hospital San Pedro (Pasto, Nariño).

Rotulado "Apéndice cecal"- En formol se recibe "Apéndice cecal" fragmentado y abierto, que miden "5 x 1 cm y 2 x 0.8 cm", cubierto por serosa congestiva, de color "blanquecino", de aspecto necrótico, al corte con contenido purulento, el espesor de la pared de "0.2 cm". Se procesan corte representativo en en un bloque.

Posible diagnóstico: Rotulado "Apéndice cecal":

- APENDICECTOMÍA: APENDICITIS AGUDA SEVERA.

Figura 11. Útero:



Fuente: Fundación Hospital San Pedro (Pasto, Nariño).

Rotulado "Útero"- En formol se recibe "Útero" desprovisto de anexos de color rosa pardo, que mide "13 x 8 x 6 cm" endometrio de "0.4 cm", miometrio de "3 cm", en conjunto todo pesa 80gr, canal endocervical permeable que mide "5 x 3 cm".

Se realizan cortes representativos en 6 bloques.

1. Endometrio.

2-4. Miometrio.

5-6. Canal endocervical.

Posible diagnóstico: Rotulado "Útero"

- HISTERECTOMÍA TOTAL: LEIOMIOMA SUBSEROOSO A NIVEL DEL ISTMO.

Figura 12. Mioma:



Fuente: Fundación Hospital San Pedro (Pasto, Nariño).

Rotulado "Útero y anexos"- En formol se recibe "Útero y anexos " de color rosa pálido, el útero mide "12 x 10 x 8 cm", endometrio de "0.3 cm", miometrio de " 2 cm". En conjunto pesa 90 gr. La trompa derecha mide "5 x 0.5 cm", ovario derecho mide " 2 x 1 cm" la trompa izquierda mide " 5 x 0.5 cm", ovario izquierdo "3 x 2 cm", canal endocervical permeable que mide "3 x 1 cm".

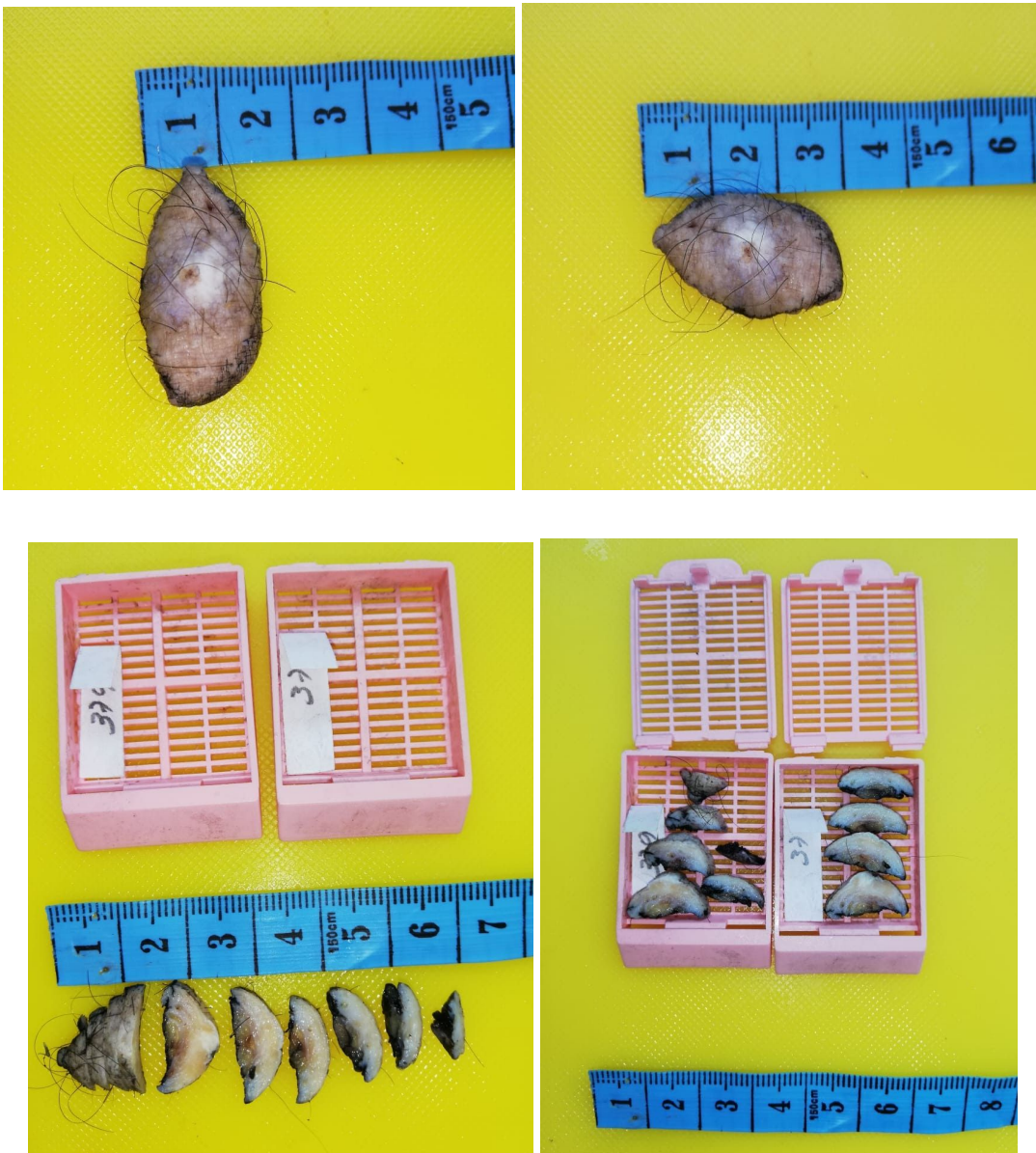Se procesan cortes representativos en 7 bloques.

1. Endometrio.
- 2-5. Miometrio.
6. Canal endocervical.
7. Anexos.

Posible diagnóstico: Rotulado "Útero y anexos"

- MIOMECTOMÍA: LEIOMIOMAS UTERINOS SUBSEROSOS.

Figura 13-16. Piel:



Fuente: Fundación Hospital San Pedro (Pasto, Nariño).

Rotulado "Piel"- En formol se recibe lipse de piel de color café negruzco, de consistencia cauchosa, que mide "3 x 1.5 cm", al corte se observa lesión central blanquecina, sobre elevada, borde irregular que mide "1 cm".

Se procesa todo en dos bloques.

Posible diagnóstico: ROTULADO "PIEL"
-PIEL CON CAMBIOS REACTIVOS Y FIBROSIS CICATRICIAL
-SE IDENTIFICAN ALTERACIONES DE LESIÓN CUTÁNEA

Figura 17-19. Biopsia de Cérvix:



Fuente: Fundación Hospital San Pedro (Pasto, Nariño).

Rotulado "Biopsia de cérvix"- En formol se recibe 1 fragmento de "biopsia de cérvix" de color rosa blanquecino, mide "0.6 x 0.5 cm".

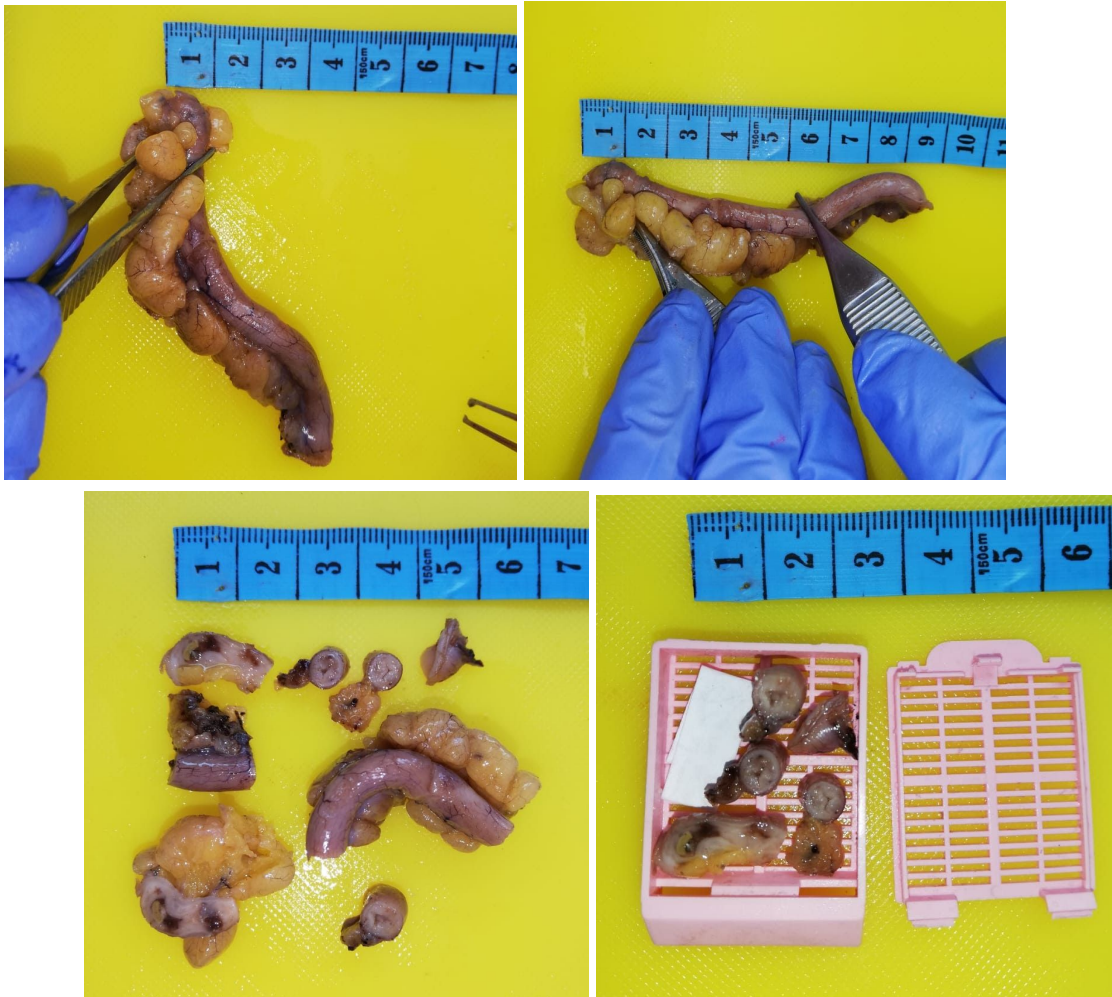
Se procesa todo en un bloque.

Posible diagnóstico: Rotulado "Biopsia de cérvix"

-NO SE RECONOCE HIPERPLASIA NI MALIGNIDAD EN EL MATERIAL EVALUADO.

-FRAGMENTOS DE EPITELIO ENDOCERVICAL SIN ATIPIA.

Figura 20-23. Apéndice cecal:



Fuente: Fundación Hospital San Pedro (Pasto, Nariño).

Rotulado "Apéndice cecal"- En formol se recibe "apéndice cecal" de color pardo oscuro, mide "9 x 1.2 cm". Al corte la pared de "0.5 cm", la luz ocupada de material fecaloide color café.

Se procesan cortes representativos en un bloque.

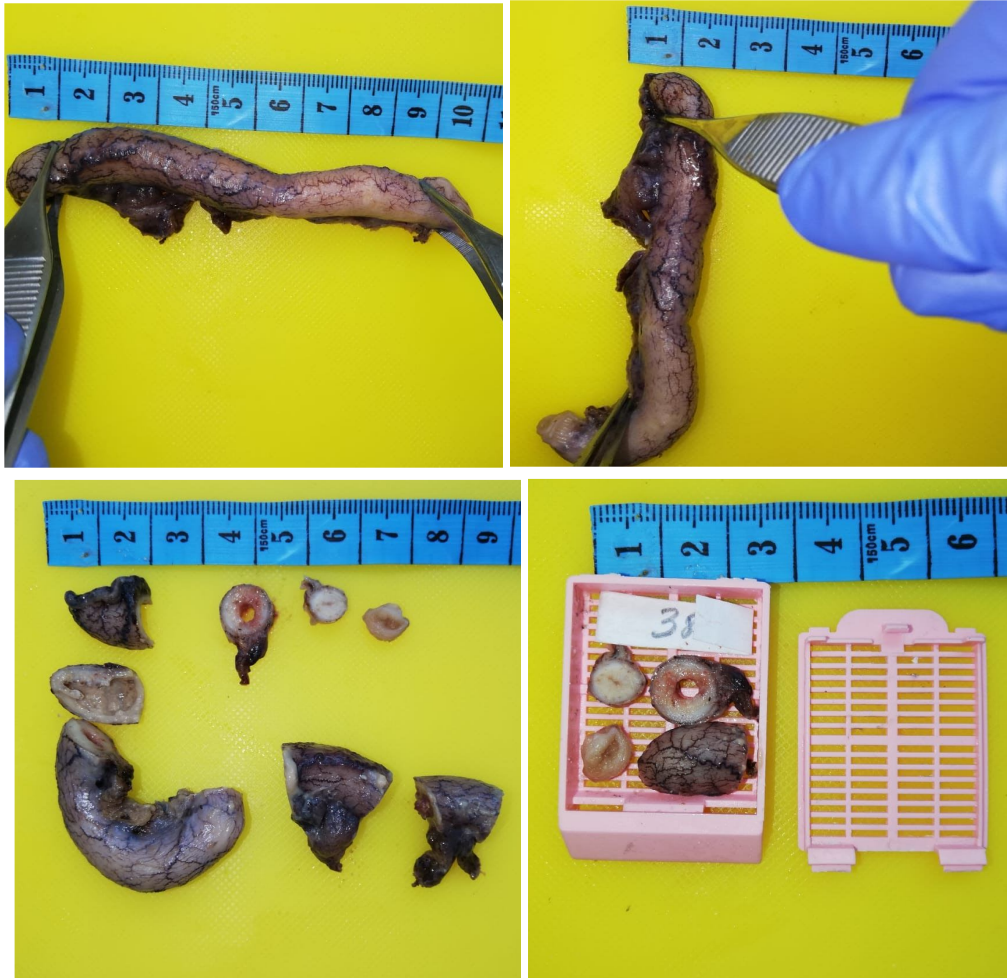Posible diagnóstico: Rotulado "Apéndice cecal"

- CAMBIOS DE APENDICITIS AGUDA INCIPIENTE

- PERIAPENDICITIS Y ADHERENCIAS FIBROSAS EN LA SEROSA.

-NO SE IDENTIFICA TUMOR NI PARÁSITOS (PAS).

Figura 24-27. Apéndice cecal:



Fuente: fundación Hospital San Pedro (Pasto, Nariño).


Rotulado "Apéndice cecal"- En formol se recibe apéndice cecal de color pardo oscuro, que mide "10 x 1.5 cm". Al corte la luz está desocupada.

Se procesan cortes representativos en un bloque.

Posible diagnóstico: Rotulado "Apéndice cecal"

- APENDICITIS GANGRENOSA
- PERIAPENDICITIS
- NEGATIVO PARA MICROORGANISMOS (PAS)

Figura 28. Biopsias gástricas:



Fuente: Fundación Hospital San Pedro (Pasto, Nariño).

Rotulado "Biopsias gástricas"- En formol se recibe 3 fragmentos de "biopsias gástricas" de color rosa blanquecino, la mayor mide "0.7 x 0.2 cm" y la menor mide "0.5 x 0.2 cm".

Se procesan cortes representativos en un bloque.

Posible diagnóstico: Rotulado "Biopsias gástricas":

-PARED DE MUCOSA GÁSTRICA CORPOROANTRAL NO ATROFICA LEVE SIN ACTIVIDAD, METAPLASIA, NI DISPLASIA.

-NO SE IDENTIFICA METAPLASIA INTESTINAL NI DISPLASIA.

- HELICOBACTER PYLORI NO EVIDENTE

-NO SE RECONOCEN GRANULOMAS, MICROORGANISMOS U OTRAS ALTERACIONES.

Figura 29-33: Vesícula biliar:





Fuente: Fundación Hospital San Pedro (Pasto, Nariño).

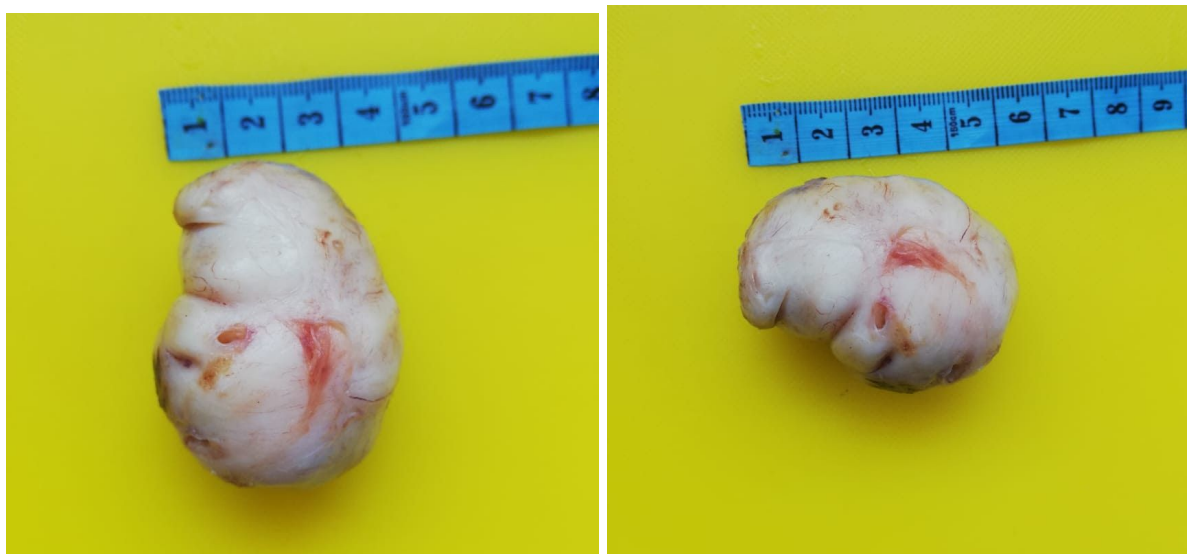
Rotulado "Vesícula biliar"- En formol se recibe vesícula biliar de color verdoso que mide "12 x 4.3 cm", de consistencia blanda. Al corte la pared aterciopelada que mide "0.1 cm", la luz ocupada de contenido biliar.

Se procesan cortes representativos en 1 bloque.

Posible diagnóstico: Rotulado "Vesícula biliar":

- COLECISTITIS AGUDA Y CRÓNICA.
- COLESTEROLOSIS.
- COLELITIASIS.

Figura 34-35. Mioma:



Fuente: Fundación Hospital San Pedro (Pasto, Nariño).

Rotulado "Mioma"- En formol se recibe "Mioma" de color rosa blanquecino que mide "5 x 4 cm". De consistencia blanda y lisa.

Se procesan cortes representativos en 1 bloque.

Posible diagnóstico: Rotulado "Mioma":

- FRAGMENTO DE LEIOMIOMA SUBMUCOSO.

-NEGATIVO PARA HIPERPLASIA NI MALIGNIDAD EN EL MATERIAL EVALUADO
-HISTORIA CLÍNICA DE HUA Y MIOMATOSIS UTERINA

Figura 36-37. Trompas uterinas:



Fuente: Fundación Hospital San Pedro (Pasto, Nariño).

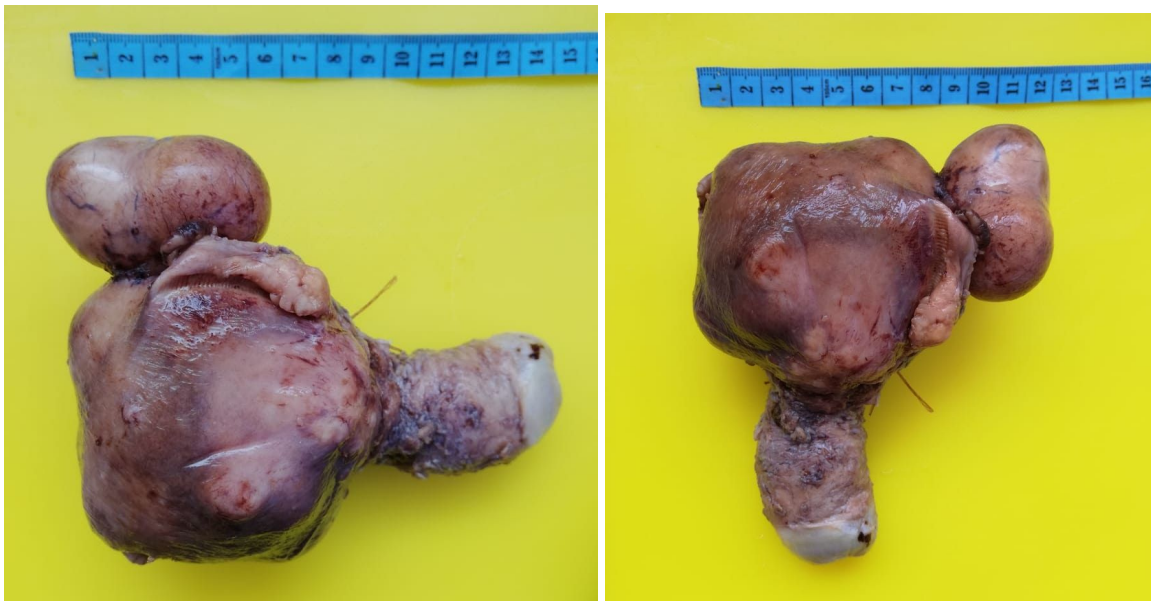Rotulado "Trompas uterinas"- En formol se reciben "Trompas uterinas" de color pardo oscuro que mide la mayor "2 x 1 cm" y la menor "1.5 x 1 cm". Al corte la pared mide "0.2 cm" y es de color blanquecino.

Se procesan cortes representativos en 2 bloques.

Posible diagnóstico: Rotulado "Trompas uterinas":

-DOS SEGMENTOS DE TROPAS UTERINAS ESENCIALMENTE NORMALES.

Figura 38-39. Útero:



Fuente: Fundación Hospital San Pedro (Pasto, Nariño).

Rotulado "Útero"- En formol se recibe "Útero" desprovisto de anexos de color pardo oscuro, que mide "15 x 12cm" endometrio de "5 x 4cm", miometrio de "5 x 3cm", en conjunto todo pesa , canal endocervical permeable que mide "90gr".

Presenta una masa que mide "5.5 x 4.5cm" de consistencia firme y lisa.

Se realizan cortes representativos en 6 bloques.

1. Miometrio.

2. Lesión.

3-5. Endometrio.

6. Canal endocervical.

Posible diagnóstico: Rotulado "Útero":

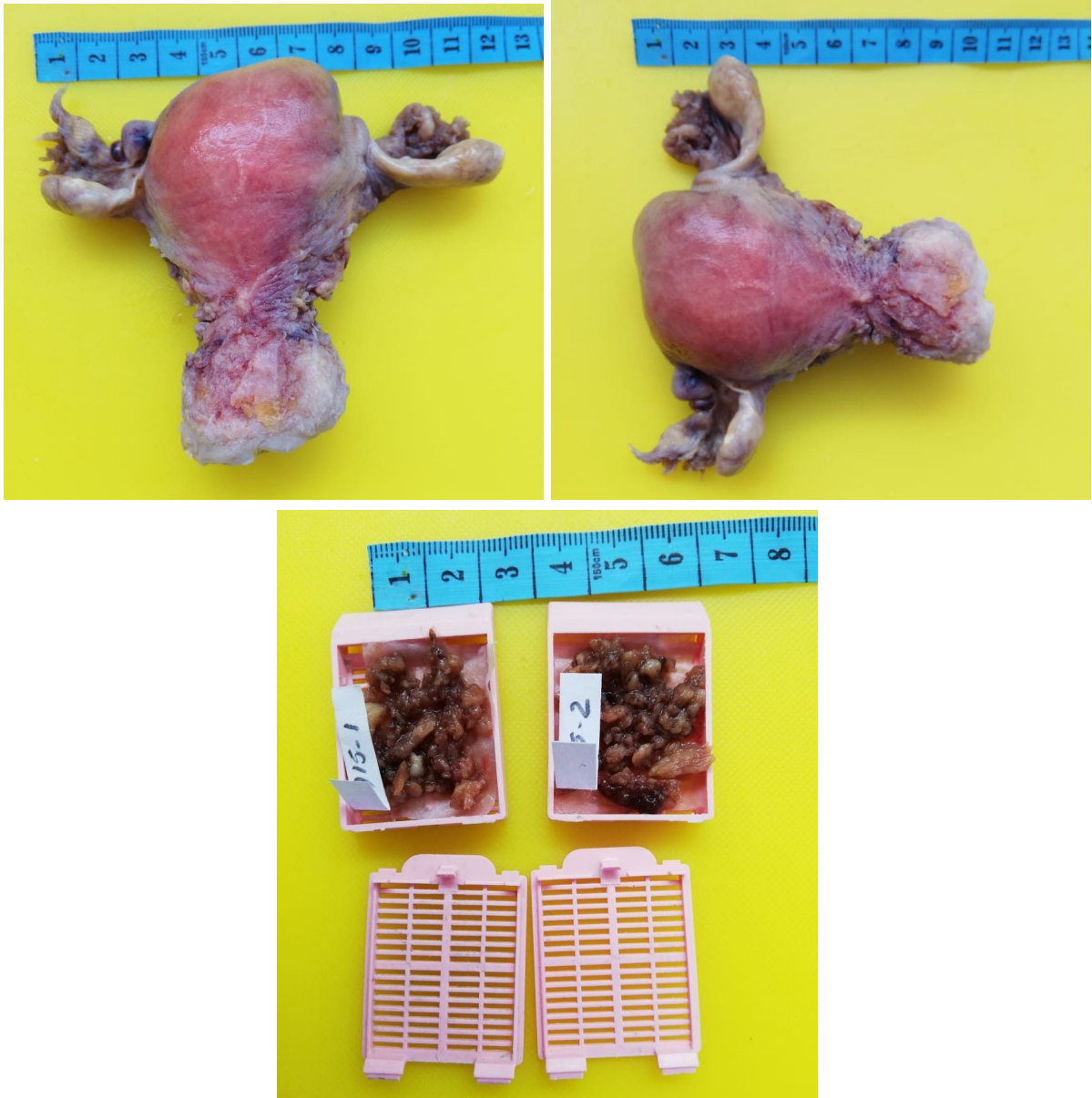- CERVICITIS CRÓNICA SIN DISPLASIA NI CAMBIO VIRAL.

- ENDOMETRIO PROLIFERATIVO **DESORDENADO** SIN HIPERPLASIA NI MALIGNIDAD.

- MIOMETRIO: LEIOMIOMAS CLÁSICOS Y **FOCO DE ADENOMIOSIS.**

- PARAMETRIOS SIN ALTERACIONES

Figura 40-42. Útero y anexos:



Fuente: Fundación Hospital San Pedro (Pasto, Nariño).

Rotulado "Útero y anexos"- En formol se recibe "Útero y anexos " de color rosa pardo, el útero mide "12 x 11 x 8 cm", endometrio de "0.8 cm", miometrio de "5 cm". En conjunto pesa 90 gr. La trompa derecha mide "4 x 1 cm", ovario derecho mide " 3 x 2 cm" la trompa izquierda mide " 2 x 1.5 cm", ovario izquierdo 4 x 2 cm", canal endocervical permeable que mide "3 x 1 cm".

Se procesan cortes representativos en 7 bloques.

1. Miometrio
- 2-5. Endometrio.
6. canal endocervical.
7. Anexos.

Posible diagnóstico: Rotulado "Útero y anexos":

- CERVICITIS CRÓNICA SIN DISPLASIA NI CAMBIO VIRAL.
- ENDOMETRIO ATRÓFICO SIN HIPERPLASIA NI MALIGNIDAD.
- MIOMETRIO: EXTENSA ADENOMIOSIS.
- PARAMETRIOS SIN ALTERACIONES
- DOS TROMPAS UTERINAS ESENCIALMENTE NORMALES.

Conclusión

En el anterior trabajo de grado se logró conocer las estrategias y factores de la macroscopía patológica y sus características en el ámbito de la ciencia y la salud mediante los diferentes medios de aprendizaje y sus numerosos procesos y técnicas implementados en el área de patología e histotecnología para el diagnóstico temprano de los carcinomas patológicos.

Referencias

1. Edna B. Prophet, Bob Mills, Jacquelyn B. Arrington, Leslie H. sobin, M.D,1995)
2. Villalobos, A., Agudelo, J. C., & Arrieta, D. M. (2010). Histology of APIS mellifera linnaeus, 1758 (HYMENOPTERA) As an entomological contribution: part I: body regions, anatomical organization an integument Boletín Científico. Centro de Museos. Museo de Historia Natural, 14(2), 201-214.
3. Monica A. 2018 Manual de patología.
4. Arévalo O, Moreno M, Ulloa L. Apendicitis aguda: Hallazgos radiológicos y enfoque actual de las imágenes diagnósticas. 1.^a ed. Bogotá, Colombia: Universidad Nacional de Colombia; 2014.
5. Edna B. Prophet, Bob Mills, Jacquelyn B. Arrington, Leslie H. sobin, M.D (1995) Métodos histotecnológicos. Instituto de Patología de las Fuerzas Armadas de los Estados Unidos de América (AFIP)
6. D. enriquez ortiz (2011) tipo de biopsias
7. A. becerra (2015) fundamentos anatomopatológicos biopsia: indicaciones contraindicaciones consentimiento informado y tipos
8. Sanchez michelle. Descripción Macroscópica [Internet]. Técnicas Histológicas. 2016.
9. Carillo K.Descripcion Macroscopica de Preparados Anatomia Patologica [Internet]. 1.^a ed. Scribd Buenos Aires; 2018Manual of surgical pathology. Susan C. Lester. Second edition
10. Atlas "Patología- Robbins 9^a"
11. Tabla 1. A. becerra,2015) fundamentos anatomopatológicos biopsia: indicaciones contraindicaciones consentimiento informado y tipos
12. Tabla 2. Monica A. (2018) Manual de patología.
13. Welsch, U., & Sobotta, J. (2008). Histología Ed. Médica Panamericana.
14. Tabla 3. Fuente elaboración propia.
15. Tabla 4. Fuente elaboración propia.