

## INFEKSI COVID-19 (SARS-COV-2) PADA KEHAMILAN

**A.Rialdi Prananda<sup>1</sup>, Agung Ikhssani<sup>2</sup>**

Fakultas Kedokteran, Universitas Lampung

arialdip@gmail.com<sup>1</sup>, agungikhssani@gmail.com<sup>2</sup>

### ABSTRAK

Infeksi yang muncul telah terbukti memiliki dampak penting pada wanita hamil dan janinnya, dengan peningkatan risiko komplikasi pada wanita hamil dengan pandemi virus influenza H1N1 tahun 2009 dan efek virus Zika yang parah pada janin sebagai contoh baru-baru ini. Virus korona yang sebelumnya tidak terlihat pada manusia, pertama kali dilaporkan di Wuhan, Cina, pada 31 Desember 2019, telah menarik banyak minat di seluruh dunia. Sebagai kelompok spesifik, wanita hamil dengan COVID-19 memerlukan perhatian khusus, karena mereka dianggap sangat rentan terhadap sindrom coronavirus 2 (SARS - CoV-2) karena status immunosupresifnya, perubahan kadar hormonal, fisiologis dan perubahan adaptif. Sampai saat ini, terdapat beberapa laporan yang membahas tentang karakteristik luaran ibu hamil dan bayi baru lahir; namun, sebagian besar telah dibatasi oleh ukuran sampel yang kecil dan kurangnya data tentang pengelolaan seluruh prosedur kehamilan, persalinan, nifas, dan neonatus. Tujuan dari tinjauan pustaka ini adalah untuk mensintesis literatur saat ini tentang konsekuensi ibu hamil yang tertular COVID19 dan cara pencegahan dan penanganan yang lebih baik pada penularan penyakit ini

**Kata Kunci** : *Infection, Covid-19;Pregnancy*

### ABSTRACT

*Emerging infections have been shown to have an important impact on pregnant women and their fetuses, with an increased risk of complications in pregnant women with the 2009 H1N1 influenza virus pandemic and the severe effects of Zika virus on the fetus as recent examples. The coronavirus previously unseen in humans, first reported in Wuhan, China, on December 31, 2019, has attracted a great deal of interest around the world. As a specific group, pregnant women with COVID-19 need special attention, because they are considered very susceptible to coronavirus 2 (SARS - CoV-2) syndrome due to their immunosuppressive status, changes in hormonal levels, physiological and adaptive changes. To date, there have been several reports that discuss the output characteristics of pregnant women and newborns; however, this has been largely limited by the small sample size and the lack of data on the management of all pregnancy, delivery, puerperal and neonatal procedures. The aim of this literature review is to synthesize the current literature on the consequences of pregnant women contracting COVID19 and how to better prevent and treat the transmission of this disease.*

**Keywords** : *Infeksi, Covid-1, Kehamilan*

### PENDAHULUAN

COVID-19, pertama kali didokumentasikan di Wuhan, Tiongkok pada akhir 2019 (Zhu et al., 2020), telah menyebar dengan cepat ke seluruh dunia, menginfeksi puluhan juta orang (Lu et al., 2020). Sementara data terpilah berdasarkan jenis kelamin pada kematian sindrom pernafasan akut parah coronavirus 2 (SARS-CoV-2) menunjukkan bahwa hal itu menimbulkan efek kesehatan yang lebih parah bagi pria daripada wanita (Hachim et al., 2020). Manifestasi klinis berkisar dari kasus asimtomatik dan infeksi saluran napas atas yang ringan, hingga kasus yang parah dan fatal dengan pneumonia dan gagal napas akut (N. Chen

et al., 2020). Variasi ini karena penderita yang memiliki komorbiditas memiliki penurunan daya tahan terhadap virus sehingga lebih mungkin mencapai paru-paru dan menyebabkan pneumonia. Orang tua dengan penyakit penyerta seperti penyakit tidak menular dan orang dengan gangguan kekebalan berada pada risiko tertinggi meningkatnya tanda dan gejala COVID-19 dan terjadi perburukan (Huang et al., 2020).

Terdapat kekhawatiran bahwa wanita hamil lebih rentan terhadap infeksi SARS-CoV-2 atau memiliki hasil penyakit yang lebih parah. Di luar infeksi langsung, dampak kebijakan pengendalian pandemi dan terhadap infrastruktur perawatan kesehatan, masyarakat, dan ekonomi global juga dapat memengaruhi kesehatan ibu. Namun, belum banyak penelitian tentang bagaimana infeksi COVID-19 pada populasi kunci yang lebih rentan terhadap penyakit virus, seperti wanita hamil, serta apakah ada kemungkinan penularan vertikal atau kelahiran prematur (Allotey et al., 2020).

Perubahan sistem kekebalan pada kehamilan membuat ibu hamil lebih rentan terhadap proses infeksi, selain manifestasi infeksi, dengan risiko komplikasi maternal dan neonatal yang merugikan, kelahiran prematur, aborsi spontan, penerapan intubasi endotrakeal, pembatasan intrauterin. pertumbuhan, rawat inap di unit perawatan intensif, gagal ginjal, koagulopati intravaskular, dan penularan ke janin atau bayi baru lahir (Qiao, 2020). Studi terkini tentang kerentanan wanita hamil terhadap infeksi COVID-19 masih baru dimulai meskipun penularan virus ke janin atau bayi selama persalinan atau kehamilan belum terbukti, keberadaan antibodi telah teridentifikasi, yaitu, IgG spesifik untuk virus dalam sampel serum neonatal (Kontou et al., 2020). Tujuan dari tinjauan pustaka ini adalah untuk mensintesis literatur saat ini tentang konsekuensi ibu hamil yang tertular COVID-19 dan cara pencegahan dan penanganan yang lebih baik pada penularan penyakit ini

## **METODE**

Metode yang digunakan adalah menggunakan studi literatur yang diambil dari berbagai jurnal internasional maupun nasional, metode ini berupaya untuk meringkas kondisi pemahaman terkini tentang suatu topik. Studi literatur menyajikan ulang materi yang diterbitkan sebelumnya, dan melaporkan fakta atau analisis baru. Tinjauan literatur memberikan ringkasan berupa publikasi terbaik dan paling relevan kemudian membandingkan hasil yang disajikan dalam makalah.

## **HASIL**

Secara umum pada wanita hamil terdapat peningkatan risiko morbiditas dan mortalitas parah akibat infeksi saluran pernapasan tertentu, seperti H1N1 dan pneumonia bahkan varicella (Stone & Nelson-Piercy, 2012), daftar penyakit ini termasuk dalam risiko penyakit parah yang lebih tinggi jika terinfeksi virus dari keluarga yang sama dengan COVID-19 dan infeksi virus pernapasan lainnya, seperti influenza (López et al., 2020). Berkenaan dengan COVID-19, data terbatas yang tersedia saat ini tidak menunjukkan bahwa wanita hamil berada pada peningkatan risiko infeksi atau kesakitan (misalnya, kebutuhan untuk masuk ke unit perawatan intensif [ICU] atau mortalitas) dibandingkan dengan individu tidak hamil pada populasi umum. Respon inflamasi yang intens telah dilaporkan sebagai salah satu ciri utama COVID-19 yang parah dan karena terdapat imunosupresi relatif pada kehamilan, maka hal tersebut dapat menjelaskan mengapa banyak wanita hamil tidak mengalami gejala pernapasan yang parah. Namun, pasien hamil dengan penyakit penyerta dapat berada pada peningkatan risiko untuk setiap penyakit yang konsisten dengan populasi umum dengan penyakit penyerta yang serupa (Qin et al., 2020).

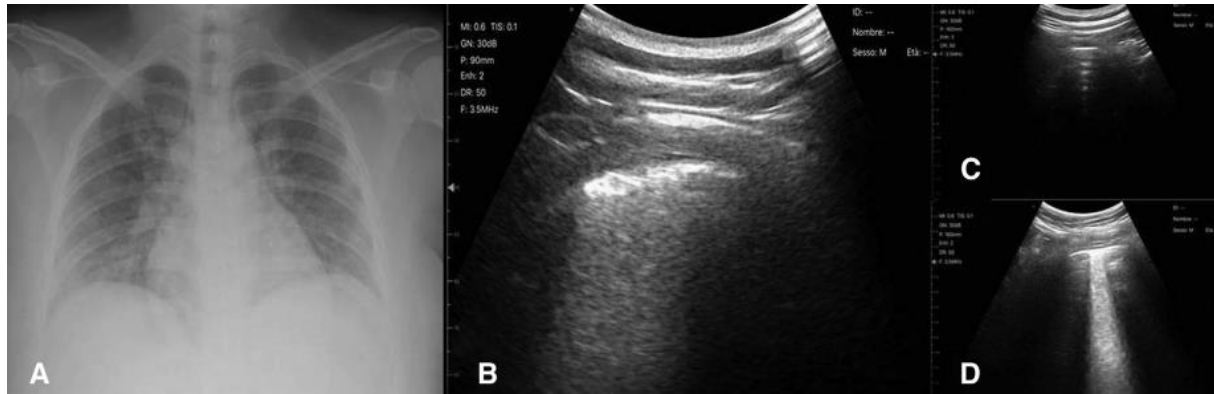
### Patogenesis

Reseptor fungsional untuk SARS-CoV adalah angiotensin-converting enzyme 2 (ACE2)(Kumar et al., 2020), yang banyak terdapat di sel epitel alveolar paru dan enterosit dari usus kecil, serta di sel endotel arteri dan vena dan sel otot polos arteri di hampir semua organ (Bian & Li, 2021). Sebaliknya, MERS-CoV menggunakan dipeptidyl peptidase 4 (DPP4) sebagai reseptornya (Meyerholz et al., 2016). DPP4 diekspresikan secara luas pada sel epitel di ginjal, alveoli, usus kecil, hati, prostat dan leukosit yang teraktivasi (Yin & Wunderink, 2018). SARS-CoV-2 adalah  $\beta$ -coronavirus baru dari subgenus Sarbecovirus, secara genetik mirip dengan SARS-CoV (sekitar 79%) dan MERS-CoV (sekitar 50%) (Anand et al., 2020). Seperti pada infeksi SARS-CoV, ACE2 adalah reseptor sel untuk SARS-CoV-2. Protein lonjakan virus ini mengikat reseptor seluler sel sensitif untuk menengahi infeksi sel target mereka, setelah itu replikasi virus dimulai di sitoplasma sel (Hoffmann et al., 2020).

SARS-CoV dan MERS-CoV keduanya ditemukan mampu menunjukkan tingkat replikasi yang sangat tinggi dan dini, menginfeksi sel dendritik, makrofag dan sel T (Ahmed-Hassan et al., 2020), menggunakan beberapa strategi untuk menghindari respon imun bawaan inang dan menghasilkan sitokin dan kemokin proinflamasi yang kuat dan berkelanjutan (Portela Sousa & Brites, 2020). Pasien dengan COVID-19 memiliki konsentrasi plasmatic awal yang lebih tinggi dari IL1 $\beta$  (Interleukin 1 Beta), IL1RA (Interleukin 1 Receptor Antagonist), IL7 (Interleukin 7), IL8 (Interleukin 8), IL9 (Interleukin 9), IL10 (Interleukin 10), FGF dasar (Faktor Pertumbuhan Fibroblast dasar), GCSF (Faktor Stimulasi Koloni Granulosit), GMCSF (Faktor Stimulasi Koloni Makrofag Granulosit), IFN $\gamma$  (Interferon gamma), IP10 (Interferon Inducible Protein 10), MCP1 (Monocyte Chemotactic Protein 1), MIP1 $\alpha$  ( Macrophage Inflammatory Protein-1 alpha), MIP1 $\beta$  (Macrophage Inflammatory Protein 1 Beta), PDGF (Platelet Derived Growth Factor), TNF $\alpha$  (Tumor Necrosis Factor alpha) dan VEGF (Vascular Endothelial Growth Factor) dibandingkan orang dewasa sehat yang tidak terinfeksi (Huang et al., 2020). Kadar IL6 (Interleukin 6) pada pasien dengan COVID-19 yang parah juga secara signifikan lebih tinggi dibandingkan pada pasien dengan infeksi yang lebih ringan. Hasil ini menunjukkan bahwa sitokin mungkin juga memainkan peran yang relevan dalam pengembangan COVID-19 (L. Y. C. Chen et al., 2020).

### Paru

Pada wanita hamil, diagnosis pneumonia COVID-19 sangat menantang. Meskipun CT dada tidak dikontraindikasikan pada kehamilan dan tetap menjadi teknik standar emas untuk patologi paru, pemeriksaan USG paru digunakan sebagai metode pencitraan yang akurat untuk mendeteksi kondisi paru-paru dan pleura perifer termasuk pneumonia, dengan akurasi tinggi (sensitivitas > 90% dan spesifisitas > 95%), bahkan dalam kehamilan (Reissig et al., 2012). Temuan USG tipikal pneumonia COVID-19 adalah (1) terdapat gambaran *interstitial artifactual signs* (artefak vertikal tunggal dan / atau konfluen, daerah paru-paru putih kecil), (2) perluasan distribusi tanda *interstitial artifactual signs* disebutkan di atas ke beberapa area permukaan paru, dan (3) konsolidasi subpleural kecil dengan area terkait paru-paru putih, mengikuti protokol akuisisi citra yang telah disepakati, diuji, dan distandarisasi. Protokol akuisisi mencakup 14 area pemindaian (3 posterior, 2 lateral, dan 2 anterior) sepanjang garis paravertebral, midaxillary, dan hemiclavary (NCT04322487) (Moro et al., 2020).



**Gambar 1.** A. Rontgen dada (proyeksi posterior-anterior) wanita hamil pada usia kehamilan 23 minggu, yang terkena pneumonia COVID 19 tidak menunjukkan tanda-tanda patologis yang menunjukkan pneumonia tetapi hanya penebalan bronkus tertentu. B. Pemindaian ultrasonografi transversal dilakukan di sepanjang garis paravertebral pada zona posterior basal hemitoraks kanan yang menunjukkan pola "paru-paru putih". C. Pemindaian ultrasonografi transversal dilakukan di sepanjang garis paravertebral di zona posterior atas dari hemitoraks kanan yang menunjukkan pola ultrasonografi normal. D. Pemindaian ultrasonografi transversal dilakukan di sepanjang garis hemiklavear di zona ventral atas dari hemitoraks kanan yang menunjukkan pola "paru-paru putih". Pemindaian ultrasonografi dilakukan dengan Wireless Ultrasound Probe Convex Color Doppler — C05C dengan frekuensi 3,5 MHz (Inchingolo et al., 2020).

Kerusakan alveolar difus dengan membran hialin dan edema paru memainkan peran penting dalam ARDS. Wanita hamil dengan *Acute respiratory distress syndrome* (ARDS) lebih rentan terhadap hipoksia, terjadi peningkatan konsumsi oksigen sebesar 20% dan kapasitas paru residual fungsional menurun selama kehamilan, membuat wanita hamil tidak toleran terhadap hipoksia. Pneumonia berat ditandai dengan hipoksemia, yang kemudian menyebabkan hipoksia plasenta. Plasenta hipoksia melepaskan faktor anti (Wong et al., 2021) angiogenik dan proinflamasi yang bertemu dengan endotel ibu, menginduksi disfungsi endotel, hipertensi, dan kerusakan organ (Wenling et al., 2020). Wanita dengan pneumonia selama kehamilan memiliki risiko hasil kehamilan yang merugikan secara signifikan lebih tinggi, seperti persalinan prematur, preeklamsia, berat lahir rendah dan bayi kecil untuk usia kehamilan. Oleh karena itu, sindrom gangguan pernapasan ibu yang parah dapat mempengaruhi suplai oksigen janin dan membahayakan janin (Wenling et al., 2020).

### Plasenta

Infeksi SARS-CoV-2 memiliki gambaran tidak seperti infeksi "pernapasan" lainnya, dan paru-paru bukan satu-satunya organ yang terpengaruh. Sebagian pasien dengan COVID-19 berat menunjukkan manifestasi klinis ekstrapulmoner terkait dengan gangguan pada jantung, ginjal, hati, saluran pencernaan, dan gangguan neurologis (Zaim et al., 2020), selain menderita gejala pernapasan klasik dan demam. Tidak terkecuali plasentas. Ada semakin banyak bukti bahwa infeksi COVID-19 meninggalkan tanda-tanda gangguan pada plasenta. Menariknya, meskipun bukti molekuler dan ultrastruktur meningkat dari SARSCoV-2 di plasenta ibu positif COVID-19, bayi baru lahir belum menunjukkan penyakit yang disebabkan virus. Tidak ada efek teratogenik infeksi COVID-19 pada neonatus yang dilaporkan (Zaigham & Andersson, 2020).

Gajbhiye dkk. (2020) mengamati bahwa hanya 24 (8%) dari 313 neonatus yang lahir dari ibu dengan COVID-19 dinyatakan positif SARS-CoV-2 (Gajbhiye et al., 2020), yang menimbulkan pertanyaan penting tentang tingkat keberhasilan infeksi virus transplasenta (penularan intrauterine) ke janin, yang perlu diperhatikan, infeksi ibu tidak sama dengan infeksi plasenta. Demikian juga, bukti infeksi virus plasenta tidak menjamin penularan vertikal intrauterin ke janin. Diasumsikan bahwa akan ada replikasi aktif virus di dalam plasenta. Namun, jika ini benar, mekanisme yang terlibat dalam mencegah virus yang sangat menular ini mencapai janin masih belum jelas. Kemungkinannya termasuk plasenta ibu-janin

yang bertindak sebagai penghalang kuat terhadap infeksi, atau tidak adanya jalur / reseptor khusus yang memungkinkan penularan virus secara efektif. Plasenta manusia memiliki penghalang imunologis untuk masuknya patogen, selain menjaga toleransi imun terhadap sel janin. Peran kunci dari sistem kekebalan bawaan dalam melindungi janin dan neonatus dari infeksi SARS-CoV-2 telah diusulkan (Carsetti et al., 2020). Decidua basalis, sebagai komponen maternal dari antarmuka maternofetal, mengandung beragam sel kekebalan yang termasuk dalam sistem kekebalan bawaan termasuk sel pembunuh alami (NK) (70%), makrofag desidua (15%), dan sel T CD4 (15%) (Pereira, 2018). Selain itu, sel syncytiotrophoblast, lapisan terluar dari vili korionik, yang bersentuhan langsung dengan darah ibu, tidak mengandung persimpangan celah antar sel, dan dengan demikian mencegah masuknya patogen dari darah ibu. Hambatan fisik termasuk membran basal trofoblas menciptakan penghalang fisik tambahan terhadap patogen. Secara keseluruhan, sistem kekebalan bawaan, penghalang struktural, serta interaksi antara sel kekebalan desidua dan trofoblas ekstravili janin yang menyerang dapat berperan dalam mekanisme perlindungan plasenta terhadap invasi virus SARS-CoV-2 (Robbins & Bakardjiev, 2012).

Diagnosis dari infeksi transplasenta SARS-CoV-2 memerlukan deteksi RNA virus dalam plasenta, cairan ketuban sebelum awal persalinan, sampel darah / cairan tubuh / pernapasan / tali pusat atau neonatal, atau demonstrasi partikel virus dengan mikroskop elektron, imunohistokimia, atau metode hibridisasi in situ pada jaringan janin / plasenta (Blumberg et al., 2020). Kegunaan pengujian serologis dalam diagnosis infeksi SARS-CoV-2 masih harus dikonfirmasi (Zainol Rashid et al., 2020). Kekhususan pengujian IgM dipertanyakan, karena tingginya *false positivity* (Q. Wang et al., 2020). Sebagai alternatif, tes viral load pada plasma ibu dan janin (viraemia) sebagai pengganti usap nasofaring mungkin berguna untuk menentukan apakah risiko penularan berkorelasi positif dengan viral load ibu, selain membantu memperkirakan tingkat penularan secara lebih akurat. Pemeriksaan plasenta dapat menghasilkan informasi tak ternilai yang mungkin penting untuk meningkatkan pemahaman tentang patogenesis penyakit dan untuk mengidentifikasi penyebab yang mendasari hasil kehamilan yang merugikan. Karena kebaruan COVID-19, perubahan histomorfologis dan ultrastruktural yang dilaporkan pada plasenta dari wanita SARS-CoV-2-positif terbatas pada laporan kasus yang terisolasi dan beberapa rangkaian kasus. Kesenjangan pengetahuan antara efek COVID-19 pada plasenta dan hasil kehamilan perlu dieksplorasi (Khong et al., 2016).

## PEMBAHASAN

Tidak ditemukan perbedaan aspek klinis antara ibu hamil yang terinfeksi COVID-19 dengan ibu hamil yang tidak hamil. Gejala utama yang dilaporkan adalah: demam batuk kering dan dispnea namun demikian, tinjauan yang menangani COVID-19 selama kehamilan melaporkan tanda dan gejala lain, yang meskipun pada frekuensi yang lebih rendah, dapat terjadi dan harus diperhitungkan untuk mencapai diagnosis dini (Liang & Acharya, 2020). Dalam hal diagnosis, ada perhatian pada deteksi dini penyakit tersebut oleh karena itu, wanita hamil harus dianjurkan untuk mempelajari tentang tanda-tanda spesifik COVID-19 untuk mengurangi keterpaparan mereka terhadap layanan kesehatan. Penilaian awal yang dilakukan secara online direkomendasikan untuk menentukan apakah konsultasi tatap muka diperlukan (Rasmussen et al., 2020).

Untuk deteksi, studi menyarankan: pemeriksaan laboratorium dan pemeriksaan pencitraan pelengkap Studi komparatif menunjukkan bahwa CT scan lebih sensitif daripada RT-PCR, serta lebih tepat dan efisien waktu, menyajikan jumlah negatif palsu yang lebih rendah. Temuan klinis dari pemeriksaan pencitraan wanita hamil serupa dengan pasien tidak hamil. Terlepas dari berbagai keuntungannya, penggunaan CT scan secara rutin harus

dihindari karena risiko paparan radiasi. Perhatikan bahwa tidak ada pemeriksaan radiologi yang menggantikan konfirmasi molekuler COVID-19 (Schwartz, 2020).

Sedangkan untuk pengobatan ibu hamil positif, sejauh ini belum ada protokol konsensual dan resmi. Oleh karena itu, tatalaksana dan perawatan kesehatan disesuaikan dengan kondisi dan dengan tujuan utama perawatan didasarkan pada mengisolasi wanita hamil, mengklasifikasikannya menurut risiko dan kebutuhan yang ditentukan oleh kondisi klinis ; merekomendasikan tidur dan istirahat yang tepat; mempromosikan nutrisi yang tepat; memberikan dukungan oksigen tambahan, jika diperlukan; dan memantau asupan cairan dan elektrolit. Tanda-tanda vital dan tingkat saturasi oksigen harus dipantau secara ketat, serta frekuensi detak jantung janin untuk mengamati perkembangan kehamilan, merencanakan persalinan individual, dan memiliki tim multiprofesional untuk memberikan perawatan (Wu et al., 2021).

Infeksi virus umum tertentu, seperti HIV, merupakan predisposisi transmisi neonatal intrapartum. Untuk COVID-19, data masih terbatas. Dalam satu seri kasus, tiga neonatus dilahirkan secara vaginal (satu tunggal, satu pasang kembar) dan usap tenggorokan untuk PCR pada hari pertama kelahiran menunjukkan hasil negatif untuk COVID-19 pada ketiga kasus (Liu et al., 2020). Pasien lain yang positif COVID-19 memiliki tes usap vagina negatif selama persalinan (Fan et al., 2021). Dengan demikian, data menunjukkan tidak ada peningkatan risiko penularan infeksi vertikal perinatal. Semua indikasi operasi caesar pada sembilan kasus yang dilaporkan di atas adalah pada ibu, yaitu, takut memburuknya pneumonia COVID-19 (H. Chen et al., 2020). Hanya satu kasus yang memiliki indikasi obstetrik tambahan untuk operasi caesar (riwayat dua operasi caesar sebelumnya) dan dua kasus lainnya memiliki faktor risiko relatif tambahan (satu memiliki preeklamsia dan satu memiliki riwayat dua kematian janin intrauterin). Dua operasi caesar dilakukan untuk gawat janin intrauterin, disarankan terkait dengan hipoksemia ibu. Dalam laporan kasus lain, operasi caesar dilakukan pada GA 30 minggu karena kombinasi dari kerusakan ibu dan gawat janin (X. Wang et al., 2020)

## **KESIMPULAN**

Metode yang cepat dan praktis diperlukan untuk mencegah wanita hamil terinfeksi SARS - CoV-2 dan membantu dalam diagnosis dan pengobatan dini. Tanpa bukti yang jelas tentang penularan vertikal intrauterin, penatalaksanaan wanita hamil dengan COVID-19 harus mempertimbangkan kondisi kebidanan, perkembangan janin, dan tingkat keparahan COVID-19. Semua aspek penatalaksanaan, mulai dari prakonsepsi hingga persalinan hingga nifas, serta bayi baru lahir, perlu disempurnakan. Manajemen kehamilan adalah landasan untuk mengatasi epidemi, dan persalinan adalah pemicu yang sangat penting. Manajemen perlindungan dan pranatal, waktu persalinan, pemilihan moda, manajemen proses persalinan, dan perlindungan nifas selanjutnya sangat penting untuk dapat menjadikan bayi baru lahir yang sehat. Untungnya, sebagian besar pasien mengalami pemulihan yang baik, dan persalinan normal per vaginam dapat dilaksanakan

## **UCAPAN TERIMAKASIH**

Ucapan terimakasih ditujukan kepada semua pihak yang telah berjasa untuk memudahkan penulis dalam mendapatkan artikel dan menerjemahkan artikel berbahasa asing ke dalam Bahasa Indonesia dan kepada semua pihak yang memudahkan akses literasi ke berbagai kumpulan jurnal baik nasional maupun internasional

## DAFTAR PUSTAKA

- Ahmed-Hassan, H., Sisson, B., Shukla, R. K., Wijewantha, Y., Funderburg, N. T., Li, Z., Hayes, D., Demberg, T., & Liyanage, N. P. M. (2020). Innate Immune Responses to Highly Pathogenic Coronaviruses and Other Significant Respiratory Viral Infections. *Frontiers in Immunology*, *11*, 1979. <https://doi.org/10.3389/fimmu.2020.01979>
- Allotey, J., Stallings, E., Bonet, M., Yap, M., Chatterjee, S., Kew, T., Debenham, L., Llavall, A. C., Dixit, A., Zhou, D., Balaji, R., Lee, S. I., Qiu, X., Yuan, M., Coomar, D., Sheikh, J., Lawson, H., Ansari, K., van Wely, M., ... Thangaratinam, S. (2020). Clinical manifestations, risk factors, and maternal and perinatal outcomes of coronavirus disease 2019 in pregnancy: Living systematic review and meta-analysis. *BMJ*, m3320. <https://doi.org/10.1136/bmj.m3320>
- Anand, K. B., Karade, S., Sen, S., & Gupta, R. M. (2020). SARS-CoV-2: Camazotz's Curse. *Medical Journal Armed Forces India*, *76*(2), 136–141. <https://doi.org/10.1016/j.mjafi.2020.04.008>
- Bian, J., & Li, Z. (2021). Angiotensin-converting enzyme 2 (ACE2): SARS-CoV-2 receptor and RAS modulator. *Acta Pharmaceutica Sinica B*, *11*(1), 1–12. <https://doi.org/10.1016/j.apsb.2020.10.006>
- Blumberg, D. A., Underwood, M. A., Hedriana, H. L., & Lakshminrusimha, S. (2020). Vertical Transmission of SARS-CoV-2: What is the Optimal Definition? *American Journal of Perinatology*, *37*(08), 769–772. <https://doi.org/10.1055/s-0040-1712457>
- Carsetti, R., Quintarelli, C., Quinti, I., Piano Mortari, E., Zumla, A., Ippolito, G., & Locatelli, F. (2020). The immune system of children: The key to understanding SARS-CoV-2 susceptibility? *The Lancet Child & Adolescent Health*, *4*(6), 414–416. [https://doi.org/10.1016/S2352-4642\(20\)30135-8](https://doi.org/10.1016/S2352-4642(20)30135-8)
- Chen, H., Guo, J., Wang, C., Luo, F., Yu, X., Zhang, W., Li, J., Zhao, D., Xu, D., Gong, Q., Liao, J., Yang, H., Hou, W., & Zhang, Y. (2020). Clinical characteristics and intrauterine vertical transmission potential of COVID-19 infection in nine pregnant women: A retrospective review of medical records. *The Lancet*, *395*(10226), 809–815. [https://doi.org/10.1016/S0140-6736\(20\)30360-3](https://doi.org/10.1016/S0140-6736(20)30360-3)
- Chen, L. Y. C., Hoiland, R. L., Stukas, S., Wellington, C. L., & Sekhon, M. S. (2020). Confronting the controversy: Interleukin-6 and the COVID-19 cytokine storm syndrome. *European Respiratory Journal*, *56*(4), 2003006. <https://doi.org/10.1183/13993003.03006-2020>
- Chen, N., Zhou, M., Dong, X., Qu, J., Gong, F., Han, Y., Qiu, Y., Wang, J., Liu, Y., Wei, Y., Xia, J., Yu, T., Zhang, X., & Zhang, L. (2020). Epidemiological and clinical characteristics of 99 cases of 2019 novel coronavirus pneumonia in Wuhan, China: A descriptive study. *The Lancet*, *395*(10223), 507–513. [https://doi.org/10.1016/S0140-6736\(20\)30211-7](https://doi.org/10.1016/S0140-6736(20)30211-7)
- Fan, C., Lei, D., Fang, C., Li, C., Wang, M., Liu, Y., Bao, Y., Sun, Y., Huang, J., Guo, Y., Yu, Y., & Wang, S. (2021). Perinatal Transmission of 2019 Coronavirus Disease–Associated Severe Acute Respiratory Syndrome Coronavirus 2: Should We Worry? *Clinical Infectious Diseases*, *72*(5), 862–864. <https://doi.org/10.1093/cid/ciaa226>
- Gajbhiye, R. K., Modi, D. N., & Mahale, S. D. (2020). *Pregnancy outcomes, Newborn complications and Maternal-Fetal Transmission of SARS-CoV-2 in women with COVID-19: A systematic review of 441 cases* [Preprint]. *Obstetrics and Gynecology*. <https://doi.org/10.1101/2020.04.11.20062356>
- Hachim, I. Y., Hachim, M. Y., Naeem, K. B., Hannawi, H., Salmi, I. A., & Hannawi, S. (2020). *Male Gender is A Risk Factor For Sever Form of COVID-19 Illness and Worse Outcome in The Middle East* [Preprint]. In Review. <https://doi.org/10.21203/rs.3.rs-35439/v1>
- Hoffmann, M., Kleine-Weber, H., Schroeder, S., Krüger, N., Herrler, T., Erichsen, S., Schiergens, T. S., Herrler, G., Wu, N.-H., Nitsche, A., Müller, M. A., Drosten, C., & Pöhlmann, S. (2020). SARS-CoV-2 Cell Entry Depends on ACE2 and TMPRSS2 and Is Blocked by a Clinically Proven Protease Inhibitor. *Cell*, *181*(2), 271–280.e8. <https://doi.org/10.1016/j.cell.2020.02.052>
- Huang, C., Wang, Y., Li, X., Ren, L., Zhao, J., Hu, Y., Zhang, L., Fan, G., Xu, J., Gu, X., Cheng, Z., Yu, T., Xia, J., Wei, Y., Wu, W., Xie, X., Yin, W., Li, H., Liu, M., ... Cao, B. (2020). Clinical features of patients infected with 2019 novel coronavirus in Wuhan, China. *The Lancet*, *395*(10223), 497–506. [https://doi.org/10.1016/S0140-6736\(20\)30183-5](https://doi.org/10.1016/S0140-6736(20)30183-5)

- Inchingolo, R., Smargiassi, A., Moro, F., Buonsenso, D., Salvi, S., Del Giacomo, P., Scoppettuolo, G., Demi, L., Soldati, G., & Testa, A. C. (2020). The diagnosis of pneumonia in a pregnant woman with coronavirus disease 2019 using maternal lung ultrasound. *American Journal of Obstetrics and Gynecology*, 223(1), 9–11. <https://doi.org/10.1016/j.ajog.2020.04.020>
- Khong, T. Y., Mooney, E. E., Ariel, I., Balmus, N. C. M., Boyd, T. K., Brundler, M.-A., Derricott, H., Evans, M. J., Faye-Petersen, O. M., Gillan, J. E., Heazell, A. E. P., Heller, D. S., Jacques, S. M., Keating, S., Kelehan, P., Maes, A., McKay, E. M., Morgan, T. K., Nikkels, P. G. J., ... Gordijn, S. J. (2016). Sampling and Definitions of Placental Lesions: Amsterdam Placental Workshop Group Consensus Statement. *Archives of Pathology & Laboratory Medicine*, 140(7), 698–713. <https://doi.org/10.5858/arpa.2015-0225-CC>
- Kontou, P. I., Braliou, G. G., Dimou, N. L., Nikolopoulos, G., & Bagos, P. G. (2020). Antibody Tests in Detecting SARS-CoV-2 Infection: A Meta-Analysis. *Diagnostics*, 10(5), 319. <https://doi.org/10.3390/diagnostics10050319>
- Kumar, S., Nyodu, R., Maurya, V. K., & Saxena, S. K. (2020). Morphology, Genome Organization, Replication, and Pathogenesis of Severe Acute Respiratory Syndrome Coronavirus 2 (SARS-CoV-2). In S. K. Saxena (Ed.), *Coronavirus Disease 2019 (COVID-19)* (pp. 23–31). Springer Singapore. [https://doi.org/10.1007/978-981-15-4814-7\\_3](https://doi.org/10.1007/978-981-15-4814-7_3)
- Liang, H., & Acharya, G. (2020). Novel corona virus disease (COVID-19) in pregnancy: What clinical recommendations to follow? *Acta Obstetrica et Gynecologica Scandinavica*, 99(4), 439–442. <https://doi.org/10.1111/aogs.13836>
- Liu, Y., Chen, H., Tang, K., & Guo, Y. (2020). WITHDRAWN: Clinical manifestations and outcome of SARS-CoV-2 infection during pregnancy. *Journal of Infection*, S0163445320301092. <https://doi.org/10.1016/j.jinf.2020.02.028>
- López, M., Gonce, A., Meler, E., Plaza, A., Hernández, S., Martínez-Portilla, R. J., Cobo, T., García, F., Gómez Roig, M. D., Gratacós, E., Palacio, M., Figueras, F., & on behalf of the COVID Collaborative Group. (2020). Coronavirus Disease 2019 in Pregnancy: A Clinical Management Protocol and Considerations for Practice. *Fetal Diagnosis and Therapy*, 47(7), 519–528. <https://doi.org/10.1159/000508487>
- Lu, R., Zhao, X., Li, J., Niu, P., Yang, B., Wu, H., Wang, W., Song, H., Huang, B., Zhu, N., Bi, Y., Ma, X., Zhan, F., Wang, L., Hu, T., Zhou, H., Hu, Z., Zhou, W., Zhao, L., ... Tan, W. (2020). Genomic characterisation and epidemiology of 2019 novel coronavirus: Implications for virus origins and receptor binding. *Lancet (London, England)*, 395(10224), 565–574. [https://doi.org/10.1016/S0140-6736\(20\)30251-8](https://doi.org/10.1016/S0140-6736(20)30251-8)
- Meyerholz, D. K., Lambert, A. M., & McCray, P. B. (2016). Dipeptidyl Peptidase 4 Distribution in the Human Respiratory Tract. *The American Journal of Pathology*, 186(1), 78–86. <https://doi.org/10.1016/j.ajpath.2015.09.014>
- Moro, F., Buonsenso, D., Moruzzi, M. C., Inchingolo, R., Smargiassi, A., Demi, L., Larici, A. R., Scambia, G., Lanzone, A., & Testa, A. C. (2020). How to perform lung ultrasound in pregnant women with suspected COVID-19. *Ultrasound in Obstetrics & Gynecology*, 55(5), 593–598. <https://doi.org/10.1002/uog.22028>
- Pereira, L. (2018). Congenital Viral Infection: Traversing the Uterine-Placental Interface. *Annual Review of Virology*, 5(1), 273–299. <https://doi.org/10.1146/annurev-virology-092917-043236>
- Portela Sousa, C., & Brites, C. (2020). Immune response in SARS-CoV-2 infection: The role of interferons type I and type III. *The Brazilian Journal of Infectious Diseases*, 24(5), 428–433. <https://doi.org/10.1016/j.bjid.2020.07.011>
- Qiao, J. (2020). What are the risks of COVID-19 infection in pregnant women? *The Lancet*, 395(10226), 760–762. [https://doi.org/10.1016/S0140-6736\(20\)30365-2](https://doi.org/10.1016/S0140-6736(20)30365-2)
- Qin, C., Zhou, L., Hu, Z., Zhang, S., Yang, S., Tao, Y., Xie, C., Ma, K., Shang, K., Wang, W., & Tian, D.-S. (2020). Dysregulation of Immune Response in Patients With Coronavirus 2019 (COVID-19) in Wuhan, China. *Clinical Infectious Diseases: An Official Publication of the Infectious Diseases Society of America*, 71(15), 762–768. <https://doi.org/10.1093/cid/ciaa248>
- Rasmussen, S. A., Smulian, J. C., Lednicky, J. A., Wen, T. S., & Jamieson, D. J. (2020). Coronavirus Disease 2019 (COVID-19) and pregnancy: What obstetricians need to know. *American*



- Journal of Obstetrics and Gynecology*, 222(5), 415–426.  
<https://doi.org/10.1016/j.ajog.2020.02.017>
- Reissig, A., Copetti, R., Mathis, G., Mempel, C., Schuler, A., Zechner, P., Aliberti, S., Neumann, R., Kroegel, C., & Hoyer, H. (2012). Lung Ultrasound in the Diagnosis and Follow-up of Community-Acquired Pneumonia. *Chest*, 142(4), 965–972. <https://doi.org/10.1378/chest.12-0364>
- Robbins, J. R., & Bakardjiev, A. I. (2012). Pathogens and the placental fortress. *Current Opinion in Microbiology*, 15(1), 36–43. <https://doi.org/10.1016/j.mib.2011.11.006>
- Schwartz, D. A. (2020). An Analysis of 38 Pregnant Women With COVID-19, Their Newborn Infants, and Maternal-Fetal Transmission of SARS-CoV-2: Maternal Coronavirus Infections and Pregnancy Outcomes. *Archives of Pathology & Laboratory Medicine*, 144(7), 799–805. <https://doi.org/10.5858/arpa.2020-0901-SA>
- Stone, S., & Nelson-Piercy, C. (2012). Respiratory disease in pregnancy. *Obstetrics, Gynaecology & Reproductive Medicine*, 22(10), 290–298. <https://doi.org/10.1016/j.ogrm.2012.07.004>
- Wang, Q., Du, Q., Guo, B., Mu, D., Lu, X., Ma, Q., Guo, Y., Fang, L., Zhang, B., Zhang, G., & Guo, X. (2020). A Method To Prevent SARS-CoV-2 IgM False Positives in Gold Immunochromatography and Enzyme-Linked Immunosorbent Assays. *Journal of Clinical Microbiology*, 58(6), e00375-20, /jcm/58/6/JCM.00375-20.atom. <https://doi.org/10.1128/JCM.00375-20>
- Wang, X., Zhou, Z., Zhang, J., Zhu, F., Tang, Y., & Shen, X. (2020). A Case of 2019 Novel Coronavirus in a Pregnant Woman With Preterm Delivery. *Clinical Infectious Diseases*, 71(15), 844–846. <https://doi.org/10.1093/cid/ciaa200>
- Wenling, Y., Junchao, Q., Xiao, Z., & Ouyang, S. (2020). Pregnancy and COVID-19: Management and challenges. *Revista Do Instituto de Medicina Tropical de São Paulo*, 62, e62. <https://doi.org/10.1590/s1678-9946202062062>
- Wong, Y. P., Khong, T. Y., & Tan, G. C. (2021). The Effects of COVID-19 on Placenta and Pregnancy: What Do We Know So Far? *Diagnostics*, 11(1), 94. <https://doi.org/10.3390/diagnostics11010094>
- Wu, D., Fang, D., Wang, R., Deng, D., & Liao, S. (2021). Management of Pregnancy during the COVID-19 Pandemic. *Global Challenges*, 5(2), 2000052. <https://doi.org/10.1002/gch2.202000052>
- Yin, Y., & Wunderink, R. G. (2018). MERS, SARS and other coronaviruses as causes of pneumonia: MERS, SARS and coronaviruses. *Respirology*, 23(2), 130–137. <https://doi.org/10.1111/resp.13196>
- Zaigham, M., & Andersson, O. (2020). Maternal and perinatal outcomes with COVID-19: A systematic review of 108 pregnancies. *Acta Obstetrica et Gynecologica Scandinavica*, 99(7), 823–829. <https://doi.org/10.1111/aogs.13867>
- Zaim, S., Chong, J. H., Sankaranarayanan, V., & Harky, A. (2020). COVID-19 and Multiorgan Response. *Current Problems in Cardiology*, 45(8), 100618. <https://doi.org/10.1016/j.cpcardiol.2020.100618>
- Zainol Rashid, Z., Othman, S. N., Abdul Samat, M. N., Ali, U. K., & Wong, K. K. (2020). Diagnostic performance of COVID-19 serology assays. *The Malaysian Journal of Pathology*, 42(1), 13–21.
- Zhu, N., Zhang, D., Wang, W., Li, X., Yang, B., Song, J., Zhao, X., Huang, B., Shi, W., Lu, R., Niu, P., Zhan, F., Ma, X., Wang, D., Xu, W., Wu, G., Gao, G. F., & Tan, W. (2020). A Novel Coronavirus from Patients with Pneumonia in China, 2019. *New England Journal of Medicine*, 382(8), 727–733. <https://doi.org/10.1056/NEJMoa2001017>