

[Wann? Wie? Warum?](#)

# Thoraxbildgebung bei COVID-19

Prof. Dr. med. Alexander Pöllinger<sup>a</sup>, Prof. Dr. med. Thomas Frauenfelder<sup>b</sup>, Prof. Dr. med. Wolf Hautz<sup>c</sup>,  
PD Dr. med. Thomas Ruder<sup>a</sup>

<sup>a</sup> Universitätsinstitut für Diagnostische, Interventionelle und Pädiatrische Radiologie, Inselspital Bern, Universität Bern; <sup>b</sup> Institut für Diagnostische und Interventionelle Radiologie, Universitätsspital Zürich; <sup>c</sup> Universitäres Notfallzentrum, Inselspital Bern, Universität Bern

Die Bildgebung bei COVID-19 war zu Beginn der Pandemie sehr kontroversen Diskussionen unterworfen. Ist sie für Diagnose und therapeutische Entscheidungen überhaupt notwendig und wenn ja, bei wem? Wann und wie sollte sie durchgeführt werden? Verschiedene nationale und internationale Fachgesellschaften sowie die WHO haben Konsensuspapere oder Leitlinien zur Indikationsstellung und Befundung erstellt. Anhand des WHO-Guides sollen einige dieser Empfehlungen reflektiert und mit eigenen Erfahrungen kommentiert werden.

## Einführung

COVID-19, ausgelöst durch SARS-CoV-2, hat sich zu einer Pandemie mit enormen Folgen für das Gesundheitssystem, für Gesellschaft und Wirtschaft entwickelt. So hat sich gezeigt, dass die Erkrankung – zumindest in den meisten westlichen Ländern – schwer kontrollierbar ist. Die rasche und globale Ausbreitung der Infektion ging und geht mit einer hohen Morbidität und Mortalität in Risikopopulationen, teilweise auch in gesunden Bevölkerungsgruppen einher. Wie bereits in der zweiten Welle erscheinen zu Beginn einer drohenden dritten Welle – insbesondere vor dem Hintergrund weiterer Virusmutationen – Massnahmen zum Schutz vor Überlastung der Ressourcen im Gesundheitssystem notwendig, um weitere hiermit verbundene Verschlechterungen, wie die Verzögerung in der Behandlung wichtiger anderer Erkrankungen, zu vermeiden. Die Pandemie hat auch zu drastischen Einschränkungen im alltäglichen Leben in unserer Gesellschaft geführt und damit verbunden zu potentiell desaströsen Auswirkungen auf die Wirtschaft, ob nun direkt durch einen Lockdown bedingt oder durch das Ausbleiben eines solchen. Die wichtigsten Massnahmen zur Kontrolle dieser derzeit schwer therapierbaren Krankheit sind die Eindämmung der Infektionswege, Entwicklung von Impfungen und gezielten Therapien sowie das rasche Impfen selbst. Darüber hinaus sind eine schnelle und zuverlässige Diagnose sowie die Bewertung des Schweregrades entscheidend zur Bereitstellung einer angemessenen Patientenversorgung. Das Virus befällt oft primär die Atemwege und die Erkrankung manifestiert sich in diesen Fällen in Form einer Pneumonie. Es

können aber nahezu alle anderen Organe von dem Virus befallen werden [1].

Während die meisten Patientinnen und Patienten nur leichte oder sogar gar keine Symptome entwickeln, weisen andere einen schweren Verlauf auf, der mit einer hohen Letalität einhergeht. Von den anfänglich mittelschweren bis schweren Fällen erholen sich einige vollständig, während sich andere verschlechtern, sodass sie auf eine invasive Beatmung oder sogar auf eine extrakorporale Membranoxygenierung angewiesen sind [2, 3]. Die langfristigen Auswirkungen auf die Lunge vor allem bei schweren Fällen werden derzeit erforscht. Erste Publikationen deuten darauf hin, dass sich eine Lungenfibrose entwickeln könnte [4].

In welchem Masse die Prognose bei COVID-19 mit radiologisch visualisierbaren Befunden wie Art und Ausmass des Lungenbefalls oder dem Vorliegen einer Lungenarterienembolie korreliert, wird derzeit intensiv untersucht [5, 6].

Letztlich scheinen eine Vielzahl anderer zugrunde liegender Faktoren, angefangen von der initial aufgenommenen Viruslast über den Immunstatus bis hin zu genetischen Faktoren (z.B. Blutgruppe) und dem Vorliegen von Stoffwechselerkrankungen, eine entscheidende Rolle zu spielen [7].

Die radiologischen Befunde bei COVID-19 sind insbesondere für die Computertomographie oft typisch (vor allem im frühen Stadium), aber letztlich nicht spezifisch und überschneiden sich mit denen anderer Infektionen, vor allem anderer viraler Pneumonien wie zum Beispiel der Influenza [8]. Auch diffuse interstielle Lungenerkrankungen wie die organisierende Pneumonie zählen zu den wichtigen Differentialdia-



Alexander Pöllinger

gnosen. Die Rolle der Bildgebung war zu Beginn der Pandemie ausgiebigen und kontroversen Diskussionen unterworfen [9–12]. Wir werden im Folgenden versuchen, anhand der Empfehlungen der Weltgesundheitsorganisation (WHO) die Rolle der radiologischen Bildgebung bei COVID-19 darzulegen.

Es sei darauf hingewiesen, dass die folgenden Ausführungen auf dem derzeitigen wissenschaftlichen, technischen und medizinischen Stand (Stand Mitte März 2021) für die Schweiz basieren. Das heisst, anders als zu Beginn der Pandemie setzen wir die ausreichende Verfügbarkeit von Reverse-Transkriptase-Polymerase-Kettenreaktion-(RT-PCR)-Tests und das ausreichende Vorhandensein persönlicher Schutzausrüstung für das medizinische Personal als gegeben voraus.

Wir betrachten hier nur das konventionelle Röntgen des Thorax und die Computertomographie (CT) des Thorax. Der Ultraschall als eine weitere mögliche Bildgebung, die als Diagnoseinstrument für COVID-19 angesichts der Prädisposition der Krankheit für die subpleuralen Regionen vorgeschlagen wurde, wird aufgrund der derzeit noch limitierten Erfahrung für diese Bildgebung nicht diskutiert.

### Warum überhaupt Bildgebung bei COVID-19?

Jede radiologische Untersuchung beginnt mit dem Überprüfen der Fragestellung und der rechtfertigenden Indikation. Für eine radiologische Bildgebung bei COVID-19 können grundsätzlich folgende klinische Fragestellungen in Betracht gezogen werden:

#### Diagnose einer COVID-19-Infektion

Der Goldstandard der Diagnostik einer akuten COVID-19-Infektion ist die RT-PCR. Während die Spezifität dieser Untersuchung in der Regel sehr hoch ist, können mehrere Faktoren zu einem falsch negativen Ergebnis führen. So wurden für die RT-PCR Sensitivitäten von 37–98% beschrieben [9–13]. Das Testergebnis hängt oft vom Zeitpunkt und der technischen Durchführung des Nasen-Rachen-Abstrichs ab. So sinkt schon ein paar Tage nach Beginn der Infektion die Viruslast im Nasen-Rachen-Raum deutlich ab [14]. In der ersten Welle wurde die CT als mögliche Alternative zur RT-PCR diskutiert. Aktuell dient die CT eher weniger zur Diagnosesicherung einer möglichen COVID-19-Pneumonie als vielmehr zum Ausschluss von Komplikationen und zur Triage bei unklaren Fällen [15, 16]. Hierzu wurde ein kategoriales Klassifikationssystem vorgeschlagen und «COVID-19 Reporting and Data System» (CO-RADS) genannt (<https://radiologyassistant.nl/chest/covid-19/corads-classification>) [17].

#### Einschätzung des Schweregrads der Erkrankung zu Beginn / Triagierung

Ist der RT-PCR-Test bei einer Patientin oder einem Patienten positiv ausgefallen, stellt sich weiter die Frage, wie der Schweregrad der Erkrankung beurteilt werden kann. So gibt es Berichte von Patientinnen und Patienten, die trotz Sauerstoffsättigung von nur 80% keine grösseren körperlichen Beschwerden hatten, aber eine ausgedehnte Pneumonie aufwiesen [18]. Diese sogenannte «stille Hypoxie» ist ein typisches klinisches Zeichen der COVID-19-Pneumonie [19, 20]. Die radiologische Diagnostik (vorrangig mittels CT) wäre somit in der Lage, einen Beitrag bei der Triagierung zu leisten, indem zum Beispiel Pneumonien in mild, mässig und schwer gradiert werden [21].

#### Schweregradbeurteilung während der Hospitalisation / Follow-up

Manche hospitalisierten Patientinnen und Patienten verschlechtern sich aus noch weitgehend unbekanntem Gründen, während andere einen eher moderaten Verlauf zeigen. So erfahren manche Erkrankte zirka 7–8 Tage nach Symptombeginn eine starke Entzündungsreaktion (anfangs oft als «Zytokin-Sturm» beschrieben) [22]. Ein weiteres Zeichen eines eher schweren Verlaufs ist das Auftreten eines Lungenödems oder eines akuten Atemnotsyndroms («acute respiratory distress syndrome» [ARDS]). Auch hier spielt die Wertung durch die CT eine wichtige Rolle [23]. Seit den Berichten über die relativ hohe Inzidenz von Lungenarterienembolien nimmt auch die CT-Angiographie einen entscheidenden diagnostischen Stellenwert ein [24, 25].

#### Beurteilung der Chronizität

Bei einigen schweren Verläufen einer COVID-19-Erkrankung scheint sich eine Lungenfibrose als Langzeitfolge entwickeln zu können [4, 26]. Andere Patientinnen und Patienten können ein Muster aufweisen, das einer Fibrose ähnlich ist («fibrosis-like pattern»), wobei sich allerdings im längeren Verlauf ein reversibles Bild zeigt und es nicht zur Ausbildung einer manifesten Lungenfibrose kommt [27]. Auch hier trägt die Bildgebung («high-resolution»-[HR]-JCT) massgebend zur Diagnostik bei und dient als Ausgangslage und Monitoring für eine mögliche Therapie.

Der potentielle Nutzen der Bildgebung muss den Risiken und Kosten gegenübergestellt werden, die diese Verfahren mit sich bringen. Neben der Strahlenexposition der Patientinnen und Patienten sollte auch die Möglichkeit einer Virusübertragung auf das medizinische Personal während der Untersuchung bedacht werden.

## Welche Patientinnen/Patienten sollten wann eine Bildgebung erhalten?

Die bildgebenden Befunde einer COVID-19-Pneumonie sind im Thorax-CT oft charakteristisch, im konventionellen Thoraxröntgen während der Pandemie bei hoher Prävalenz suggestiv, aber letztlich nicht spezifisch und können auch bei anderen viralen Pneumonien auftreten. Für eine akkurate oder gar zur RT-PCR alternative Diagnostik erscheint die Bildgebung also nicht geeignet. Es gibt jedoch Szenarien, in denen eine Bildgebung auch im diagnostischen Setting sinnvoll sein kann:

In ihren Guidelines zur Bildgebung bei COVID-19 gibt die WHO mit Stand 11. Juni 2020 folgende drei Empfehlungen zur *Diagnostik* [28] (siehe auch Tab. 1):

- Bei asymptomatischen Kontaktpersonen empfiehlt die WHO, *keine* Bildgebung durchzuführen. Die Diagnose einer COVID-19-Erkrankung sollte auf einer RT-PCR basieren.
- Bei symptomatischen Patienten mit Verdacht auf COVID-19 spricht sich die WHO dafür aus, für die diagnostische Abklärung *keine* Thoraxbildgebung zu machen, wenn RT-PCR-Tests mit zeitnahen Ergebnissen zur Verfügung stehen.
- Bei symptomatischen Patienten mit Verdacht auf COVID-19 schlägt die WHO vor, für die diagnostische Abklärung von COVID-19 eine Thoraxbildgebung zu erstellen, wenn:
  - RT-PCR-Tests nicht verfügbar sind;
  - RT-PCR-Tests verfügbar, aber die Ergebnisse verzögert sind;
  - der anfängliche RT-PCR-Test negativ ist, aber ein hoher klinischer Verdacht auf COVID-19 besteht. Gerade dieser Fall dürfte in der Schweiz relativ

häufig sein. Als Bildgebung ist dann eine CT der konventionellen Röntgendiagnostik vorzuziehen.

Die Bildgebung kann nicht nur für die Diagnostik, sondern auch für das weitere Management einer Erkrankung hilfreich sein. Eine fundierte Datenlage gibt es hierzu in Bezug auf COVID-19 jedoch noch nicht. So besteht nicht genug Evidenz, um basierend auf einer Bildgebung zu entscheiden, ob eine Patientin / ein Patient mit vermuteter oder bestätigter COVID-19-Erkrankung hospitalisiert werden sollte [8]. Ebenso wenig gibt es ausreichende Evidenz, um eine Entscheidung bezüglich Normal- versus Intensivstation auf Bildgebung zu basieren. Für die Prognoseabschätzung fanden sich zum Zeitpunkt dieses Artikels bereits mehrere Studien, die bei COVID-19-Patientinnen und -Patienten mit mässigen oder schweren Symptomen Mortalität oder Einweisung auf die Intensivstation untersuchten und einen Zusammenhang zwischen Lungenbefall und Prognose beschrieben [29–31]. Insgesamt gibt es auch hierfür wenig Evidenz. So wissen wir noch nicht sicher, was die Langzeitfolgen von COVID-19 in der Lunge und im Herz-Kreislauf-System sind. Ebenso wissen wir nicht, ob Klassifikationssysteme basierend auf CT- oder Thoraxaufnahmen die Prognose ausreichend vorhersagen können und ob die Bildgebung letztlich genutzt werden kann, um Spitaleinweisungen zu reduzieren [8].

Zum weiteren *Patientenmanagement* gibt die WHO vier Empfehlungen (siehe auch Tab. 1):

- Bei Patienten mit vermuteter oder bestätigter COVID-19, die derzeit noch nicht im Spital behandelt werden und leichte Symptome aufweisen, schlägt die WHO vor, zusätzlich zur klinischen und labor-technischen Beurteilung eine Thoraxaufnahme durchzuführen, um über eine Aufnahme auf Nor-

**Tabelle 1:** Empfehlungen der Weltgesundheitsorganisation (WHO) zur Bildgebung bei COVID-19 [28].

WHO-Empfehlungen zur Diagnostik					
Empfehlung	COVID-19-Diagnose unsicher	Patient hospitalisiert	Symptome	Bildgebung	Kommentar
R1	Kontaktperson	–	Asymptomatisch	–	Diagnose basiert auf RT-PCR
R2.1	Verdacht	–	Symptomatisch	–	RT-PCR zur Diagnose empfohlen
R2.2	Verdacht	–	Symptomatisch	+	Falls RT-PCR nicht verfügbar Falls RT-PCR verzögert Falls RT-PCR negativ, aber hoher klinischer Verdacht für COVID-19
WHO-Empfehlungen zum weiteren Patientenmanagement vor fraglicher Aufnahme ins Spital oder bei bereits hospitalisierten Patienten					
R3	Vermutet oder positiv	–	Leicht	+	
R4	Vermutet oder positiv	–	Mässig bis schwer	+	
R5	Vermutet oder positiv	+	Mässig bis schwer	+	
R6	Positiv	+	Abgeklungen	–	

RT-PCR: Reverse-Transkriptase-Polymerase-Kettenreaktion

malstation versus eine Aufnahme auf Intensivstation zu entscheiden. Gerade der häufig fulminante Verlauf der stillen Hypoxien rechtfertigt aus unserer Sicht dieses Vorgehen. Diese Empfehlung gilt darüber hinaus insbesondere auch für Patientinnen und Patienten mit Komorbiditäten wie Diabetes, Hypertension und Herzerkrankungen.

- Bei Patientinnen und Patienten mit vermuteter oder bestätigter COVID-19, die derzeit nicht im Spital behandelt werden und mässige bis schwere Symptome aufweisen, schlägt die WHO vor, zusätzlich zur klinischen und labortechnischen Beurteilung eine Thoraxaufnahme durchzuführen, um über eine reguläre stationäre Aufnahme gegenüber einer Aufnahme auf der Intensivstation zu entscheiden.
- Bei Patientinnen und Patienten mit vermuteter oder bestätigter COVID-19, die derzeit stationär behandelt werden und mässige bis schwere Symptome aufweisen, empfiehlt die WHO, zusätzlich zur klinischen und labortechnischen Beurteilung eine Thoraxaufnahme durchzuführen, um das therapeutische Vorgehen abzustimmen, was nach unserer Erfahrung insbesondere dann hilfreich ist, wenn eine immunmodulierende Therapie zum Einsatz kommt.
- Bei hospitalisierten Patienten mit COVID-19, deren Symptome abgeklungen sind, empfiehlt die WHO, zusätzlich zur klinischen und/oder Laboruntersuchung keine Thoraxaufnahme durchzuführen, um über eine Entlassung zu entscheiden.

Die Rolle der Thorax-CT in der Diagnose einer COVID-19-Pneumonie spiegelt sich auch in den Anfang April 2020 veröffentlichten und seither immer wieder aktualisierten Kriterien des Bundesamts für Gesundheit (BAG) zur Meldepflicht von COVID-19-Verdachtsfällen wider: Darin hält das BAG fest, dass hospitalisierte Personen mit «erfüllten klinischen Kriterien und CT-Scan vereinbar mit COVID-19 auch mit *negativer* molekularbiologischer Analyse (z.B. PCR) [...]» [32] gemeldet werden müssen.

### Wie untersuchen? Konventionelles Thoraxröntgen versus Thorax-CT

Die WHO-Guideline gibt an, dass in den meisten Fällen ein konventionelles Thoraxröntgen die benötigten Informationen liefern kann [28]. Jedoch ist ein konventionelles Thoraxröntgen bei milden oder frühen COVID-19-Infektionen nicht indiziert, da es eine geringe Sensitivität bezüglich der Detektion von Milchglasinfiltraten aufweist [33]. Unter einer Milchglastrübung versteht man eine Dichteanhebung des Lungenparenchyms geringer Dichte (unterhalb der Weichteildichte),

wobei Gefässe und Bronchialwände innerhalb der Verdichtung sichtbar sind [34]. Bei schwereren (zu hospitalisierenden) Fällen lässt das konventionelle Thoraxröntgen aber eine Aussage über die ungefähre Ausdehnung des Lungenbefunds zu [35]. Zudem kann ein Pleuraerguss diagnostiziert werden, der als Hinweis auf einen fortgeschrittenen Verlauf dient [36, 37].

Im Vergleich zur CT des Thorax hat das konventionelle Thoraxröntgen eine geringere Sensitivität bei gleichzeitig höherer Spezifität. So betragen die mediane Sensitivität und Spezifität des konventionellen Thoraxröntgens 0,64 und 0,82 [28]. Ein konventionelles Thoraxröntgen ist weniger ressourcenintensiv, geht mit geringeren Strahlendosen einher, lässt sich zur Überwachung des Krankheitsverlaufs leichter sequentiell wiederholen und kann mit portablen Geräten auch auf Station durchgeführt werden (wodurch das Risiko einer Infektion im Zusammenhang mit dem Patiententransport für Spitalpersonal und andere Patientinnen und Patienten minimiert wird).

### Wann ist ein konventionelles Thoraxröntgen indiziert?

Patientinnen und Patienten, die positiv auf COVID-19 getestet wurden und respiratorische Beschwerden aufweisen, erhalten bei uns (d.h. am Inselspital Bern und am Universitätsspital Zürich) ein konventionelles Thoraxröntgen. Ist dieses negativ für eine Pneumonie, begeben sich die Patientinnen und Patienten in Heimquarantäne. Diese Entscheidung erfolgt auch im Wissen darum, dass Milchglasinfiltrate in dieser Bildgebung nicht hinreichend detektiert werden können. Sollte das konventionelle Thoraxröntgen positiv ausfallen, wird über eine stationäre Aufnahme entschieden.

Bei hospitalisierten Patientinnen und Patienten auf der Normal- und Intensivstation dient das konventionelle Thoraxröntgen der Einschätzung des Schweregrades und Verlaufsbeurteilung. Auch können alternative Diagnosen wie Lobärpneumonien oder Komplikationen wie Superinfektionen vermutet oder aber zum Teil ausgeschlossen werden. Allerdings sollte man bedenken, dass bei COVID-19 im späteren Stadium auch Konsolidationen auftreten können, die im konventionellen Bild eine Abgrenzung zu anderen Pneumonien schwierig machen.

### Wann ist eine Thorax-CT indiziert? Wann als CT-Angiographie?

Die Thorax-CT besitzt im Vergleich zum konventionellen Thoraxröntgen eine deutlich höhere Sensitivität, jedoch bei relativ geringerer Spezifität [28]. Die mediane Sensitivität und Spezifität für eine Thorax-CT liegen bei 0,92 und 0,56. Die native CT kann das Ausmass des Lungenbefalls, auch initial, deutlich bes-



ser quantifizieren als ein konventionelles Thoraxröntgen. Es kann Hinweise auf das Vorliegen eines diffusen Alveolarschadens (DAD) beziehungsweise eines ARDS liefern [38]. Zu Beginn der COVID-19-Pandemie ging man primär von einer Affektion des Lungenparenchyms durch SARS-CoV-2 aus. Über die Zeit wurde auch eine kardiovaskuläre Beteiligung beschrieben. Thrombembolische Veränderungen wie eine Lungenembolie (oder direkte Thrombenbildung in den Lungenarterien) können mittels CT-Angiographie (CTA) mit Kontrastmittel nachgewiesen werden [39]. Es wurden sogar Fälle berichtet, bei denen ein moderater Lungenparenchymsbefall bei gleichzeitig ausgeprägten Lungenembolien vorlag [40, 41]. Eine Empfehlung der «European Society of Radiology» (ESR) und der «European Society of Thoracic Imaging» (ESTI) rät daher, dass bei einer Diskrepanz zwischen Lungenaffektion und klinischem Befund sowie bei erheblichen Differenzen zwischen inspiratorischem und arteriellem Sauerstoffpartialdruck oder völlig fehlender Sauerstoffreagibilität der Hypoxie eine CTA zum Einsatz kommen sollte [33].

Die WHO wie auch diverse radiologische Fachgesellschaften (z.B. die Fleischner Gesellschaft) äussern sich oft nicht direkt, ob bei einer empfohlenen Bildgebung ein Thoraxröntgen oder eine Thorax-CT durchgeführt werden soll [42]. Aus den Empfehlungen der WHO, der Fleischner Gesellschaft sowie der ESR/ESTI kann zusammengefasst werden [28, 38, 42, 43]:

- Bei klinischem Verdacht auf eine COVID-19-Infektion und negativer PCR kann eine CT-Untersuchung durchgeführt werden. Jedoch muss durch wiederholte PCR oder einen Antikörpertest die Diagnose letztlich bestätigt werden.

- Bei Patientinnen und Patienten mit Verdacht auf oder mit bestätigter COVID-19-Erkrankung und Komorbiditäten wie bereits vorbestehenden chronischen Lungenkrankheiten, Diabetes oder Adipositas empfiehlt die WHO eine Lungenbildgebung, wobei sie die Art der Bildgebung nicht spezifiziert. Die Thorax-CT kann bei vorbestehenden Lungenerkrankungen nützlich sein.
- Bei Verdacht auf eine Lungenarterienembolie sollte die Indikation zu einer CTA gestellt werden. Es ist zu beachten, dass positive D-Dimere allein keinen Verdacht begründen, weil auch COVID-19 selbst von positiven D-Dimeren begleitet ist.
- Bei zufälliger Detektion von COVID-19-typischen Lungenveränderungen in einer CT, die aus anderen Gründen indiziert war, sollten die zuweisenden Kolleginnen und Kollegen sofort informiert werden und ein PCR-Test zur weiteren Abklärung sollte erfolgen [42].
- Potentiell prognostischer Wert einer CT-Untersuchung: in einer Studie an 572 Patientinnen und Patienten in Strassbourg zeigte sich, dass Studienteilnehmende mit einer grösseren Lungenbeteiligung im CT (>50%) einen schwereren Krankheitsverlauf entwickelten [44].
- Eine CT kann als Follow-up-Untersuchung zur Einschätzung einer fibrosierenden Lungenerkrankung hilfreich sein [38].

## Wie sollten die bildgebenden Befunde bei COVID-19 kommuniziert werden?

Die Manifestationen von COVID-19-Pneumonien wurden seit Beginn der Pandemie ausführlich beschrieben

**Tabelle 2:** «COVID-19 Reporting and Data System» (CO-RADS) zur strukturierten computertomographischen Befunderstellung bei COVID-19 [17].

CO-RADS	Wahrscheinlichkeit für pulmonale Beteiligung	Beschreibung
CO-RADS 0	Keine Befundung möglich	Scan-Technik ungenügend für Score-Vergabe
CO-RADS 1	Sehr niedrig	Normal oder für eine Infektion untypische Veränderungen
CO-RADS 2	Niedrig	Typisch für andere Infektionen, aber nicht COVID-19-Pneumonie
CO-RADS 3	Nicht eindeutig	Nicht eindeutige Zeichen einer pulmonalen Beteiligung: <ul style="list-style-type: none"> <li>• andere viral bedingte Pneumonie oder nicht infektiöse Ätiologie</li> <li>• perihiläre Milchglasinfiltrate</li> <li>• kleine, nicht zentrilobuläre Milchglasinfiltrate ohne Nähe zur viszeralen Pleura</li> </ul>
CO-RADS 4	Hoch	Verdacht auf COVID-19-Pneumonie (ähnlich wie CO-RADS 5 aber: <ul style="list-style-type: none"> <li>• Lokalisation ohne Kontakt mit viszeraler Pleura</li> <li>• unilaterale und überwiegend peribronchovaskuläre Verteilung</li> <li>• aufgesetzt auf schwere, diffuse, präexistierende pulmonale Anomalien)</li> </ul>
CO-RADS 5	Sehr hoch	COVID-19-typische Veränderungen
CO-RADS 6	Nachweis	Ausschliesslich über positive Real-Time-PCR für SARS-CoV-2

und es liegen mittlerweile unzählige Veröffentlichungen dazu vor. Für die Kommunikation mit den klinischen Kolleginnen und Kollegen scheint eine klare Befunderstellung hilfreich. Nahezu jede Fachgesellschaft hat mittlerweile strukturierte Befundvorschläge veröffentlicht, die zum Teil – angelehnt an das «Breast Imaging Reporting and Data System»-(BI-RADS-)System in der Brustbildgebung – eine fünfstufige Einteilung (CO-RADS) vorschlagen [17, 45] (Tab. 2).

In unserer klinischen Praxis verwenden wir neben der CO-RADS-Einteilung auch ein dreistufiges Befundsystem:

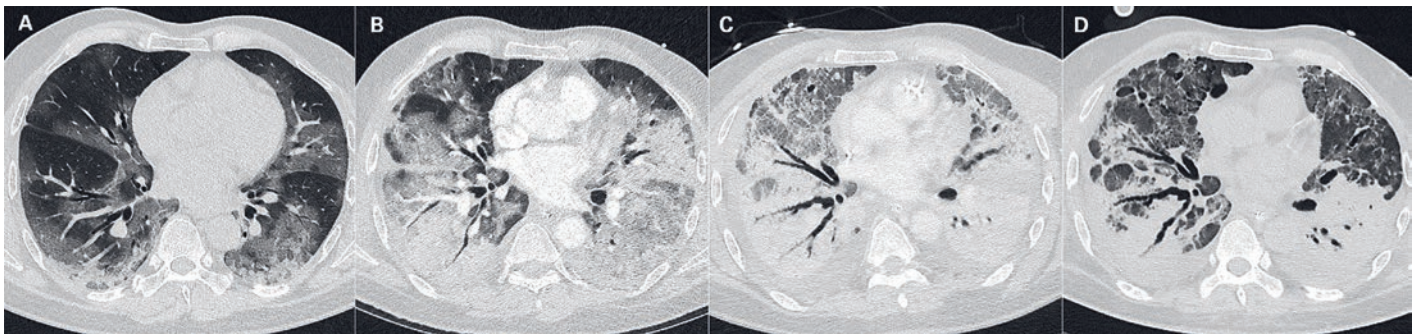
- *Beurteilung 1:* Der CT-Befund ist nicht charakteristisch für eine COVID-19-Pneumonie.
- *Beurteilung 2:* Der Befund ist nicht eindeutig. Es besteht ein Mischbild aus Befunden, die bei einer COVID-19-Pneumonie auftreten können, und Befunden, die nicht charakteristisch sind für eine COVID-19-Pneumonie. Die Differentialdiagnosen beinhalten ... (fallabhängige Differentialdiagnosen angeben).

- *Beurteilung 3:* Der Befund ist – aufgrund der charakteristischen Lungenveränderungen, der klinischen Information und der aktuellen Pandemie – vereinbar mit einer COVID-19-Pneumonie.

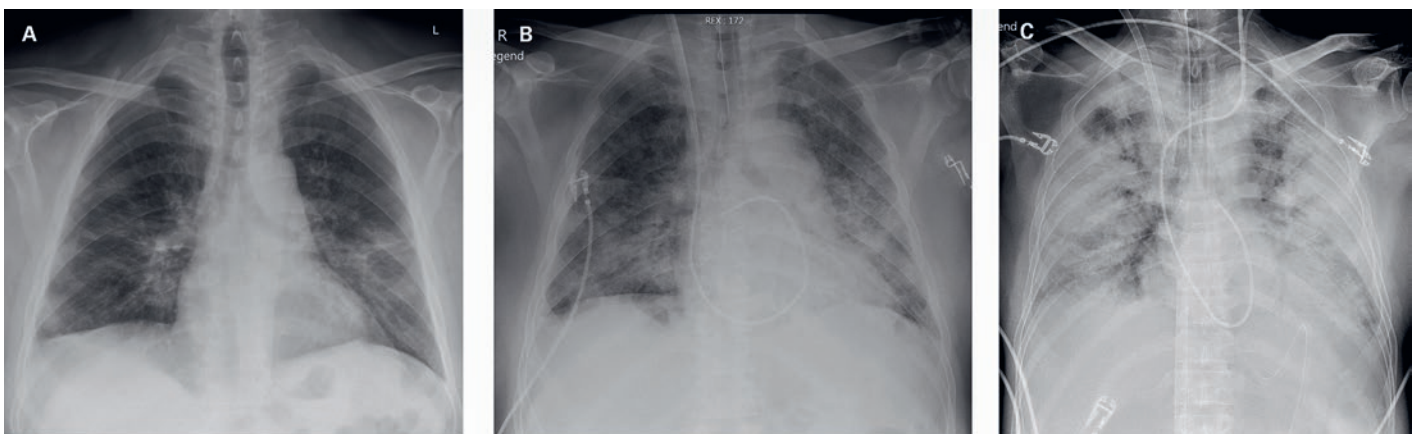
Nach unserem Dafürhalten ermöglicht dieses dreistufige Befundsystem eine einfache und klare Befundung, ist wenig abhängig von der Erfahrung der Radiologinnen und Radiologen und bietet eine gute Grundlage für das weitere Management der Patientinnen und Patienten.

Zum anderen berücksichtigt diese Einteilung die vom BAG veröffentlichten Meldekriterien, wonach hospitalisierte Personen mit «erfüllten klinischen Kriterien und CT-Scan vereinbar mit COVID-19 auch mit negativer molekularbiologischer Analyse (z.B. PCR) [...]» meldepflichtig sind [32].

Bildgebende Beispiele finden sich in den Abbildungen 1 und 2.



**Abbildung 1:** Thorax-Computertomogramm (Axialschnitte): Typische Befunde bei COVID-19-Pneumonie im zeitlichen Verlauf über 20 Tage (zeitliche Abstände Bild A–B: 7 Tage, B–C: 7 Tage, C–D: 6 Tage). Von links nach rechts: Initiale Veränderungen mit Milchglasstrübungen, zunehmende Konsolidierungen, Ausbildung von Traktionsbronchiektasen, regrediente Konsolidationen mit Ausbildung von Retikulationen mit dem Verdacht auf einen fibrotischen Lungengerüstumbau.



**Abbildung 2:** Konventionelles Thoraxröntgen bei unterschiedlichen Schweregraden einer COVID-19-Pneumonie bei drei verschiedenen Patienten: **A)** mässiggradige Infiltrate, peripher und basal betont; **B)** diffuse fleckförmige Infiltrate, Patient intubationspflichtig; **C)** intubierter Patient mit ARDS («acute respiratory distress syndrome»).

Korrespondenz:  
Prof. Dr. med.  
Alexander Pöllinger  
Universitätsinstitut für  
Diagnostische, Interventionelle und Pädiatrische  
Radiologie  
Freiburgstrasse  
CH-3010 Bern  
Alexander.Poellinger[at]  
insel.ch

## Ausblick

Zusammenfassend kann gesagt werden, dass die Bildgebung bei COVID-19 ein unverzichtbares Mittel für Diagnostik und klinisches Management darstellt. So kann die bildgebende Untersuchung nicht nur bei Früherkennung und Diagnose hilfreich sein, sondern auch bei der Bewertung der Krankheitsschwere und der Überwachung des klinischen Verlaufs. So klar die

Rolle der Bildgebung in der akuten Phase einer COVID-19-Erkrankung mittlerweile erscheint, so unklar ist aktuell (März 2021) noch, welche Bedeutung die Radiologie für Abschätzung und Beurteilung von Langzeitfolgen einer COVID-19-Pneumonie spielt. Sowohl die Prognoseeinschätzung des Verlaufs als auch die langfristigen Folgen der COVID-19 sind Gegenstand der aktuellen Forschung. In einem multidisziplinären und internationalen Forschungsprojekt mit Förderung durch den Schweizer Nationalfonds versucht ein Team des Inselpitals derzeit, Ansätze der Künstlichen Intelligenz zu nutzen, um den Schweregrad und Verlauf einer COVID-19-Pneumonie vorherzusagen.

## Das Wichtigste für die Praxis

- Die radiologische Bildgebung kann wertvolle Informationen für die Behandlung und möglicherweise Prognoseeinschätzung von COVID-19-Patientinnen und -Patienten liefern.
- Radiologische Bildgebung sollte nicht zum Screening von COVID-19 eingesetzt werden.
- Ein dreistufiges Befundsystem bei Frage nach COVID-19-Manifestationen erscheint für die Kommunikation mit Kolleginnen und Kollegen aus der Klinik unserer Erfahrung nach gut geeignet. Auch andere standardisierte Befundsysteme wie das «COVID-19 Reporting and Data System» (CO-RADS) haben sich bewährt.

### Disclosure statement

Die Autoren haben deklariert, keine finanziellen oder persönlichen Verbindungen im Zusammenhang mit diesem Beitrag zu haben.

### Literatur

Die vollständige Literaturliste finden Sie in der Online-Version des Artikels unter <https://doi.org/10.4414/smfm.2021.08812>.