

Tratamento Cirúrgico de Deformidade Dento-Alveolar

Gilson Beltrão*

Manoel Sant'Ana Filho*

INTRODUÇÃO

Não raramente o Dentista encontra dificuldades para realização de seu trabalho clínico em função das diferentes formas de desarmonia Oclusal, sendo as de maior expressão a mordida aberta e a protrusão, principalmente no adulto, quando as soluções protéticas e ortodônticas são bastante dificultadas.

Face a isto a Cirurgia Buco-Maxilo-Facial vem há muito tempo estudando e apresentando soluções, até certo ponto simples e rápidas, através da movimentação de um ou vários dentes em conjunto com o processo alveolar.

Neste trabalho procuramos demonstrar a viabilidade do tratamento cirúrgico, permitindo a correção dos desarranjos dentários e articulares em um curto espaço de tempo, sem trazer prejuízos à estrutura dentária em si e permitindo uma grande melhora na função e estética.

REVISÃO DA LITERATURA

As osteotomias alveolares sempre sofreram uma certa resistência por acreditar-se que a injúria junto ao feixe vâsculo-nervoso era prejudicial ao dente provocando a necrose de sua polpa. A partir dos estudos de Bell (1), em macacos rhesus, sp. pode-se comprovar que os segmentos, através de anastomoses e circulação colateral, eram mantidos com irrigação suficiente, impedindo a necrose da polpa e tecido ósseo.

A indicação destas osteotomias está, segundo Cross e Achard (5) na movimentação de fragmentos ósseos para correção de defeitos na articulação, oclusão e estética, con-

trariando a idéia de Hinds e Kent (8), quando indicam exodontias e alveolotomias, na solução destes problemas. Torricelli e Richi (12) salientam que este tipo de intervenção permite a realização de qualquer tipo de movimento determinando ótimos resultados e Bell (2) ressalta, ainda, a rapidez com que isto pode ser feito.

Daniel et alli (6) e Sourys et alli (11) chamam a atenção, entretanto, da necessidade de um estudo apurado no pré-operatório através de modelos de estudo, avaliação cefalométrica, exame clínico, o que permitirá um diagnóstico correto e um plano de tratamento adequado a cada caso. Sourys et alli (11) sugerem a cirurgia nos modelos em articulador, analisando as perspectivas de movimentação dos fragmentos e seus resultados.

APRESENTAÇÃO DO CASO

Paciente do sexo masculino, cor branca, 23 anos, mostrando do ponto de vista clínico mordida aberta anterior de canino a canino, com mordida cruzada posterior, com perda tecidual nos incisivos centrais superiores por processo de cárie e cuja queixa principal era a dificuldade mastigatória, principalmente para cortar alimentos e dor na articulação têmporo-mandibular (fig. 1). Na busca de solução através da prótese e/ou ortodontia, não obteve receptividade. Foram realizadas impressões superior e inferior para análise em articulador e solicitadas incidências radiográficas (teleperfil com cefalostato e panorâmico dos maxilares) visando um diagnóstico correto e planejamento pré-operatório, através da análise cefalométrica e

cirurgia nos modelos (fig. 2). Os resultados obtidos nestas análises indicou um tratamento cirúrgico através de fraturas alveolares, e após os exames complementares de rotina para avaliação do estado geral do paciente. O ato operatório consistiu de uma incisão ampla no fundo de sulco vestibular, de pré-molar D até a região correspondente do lado oposto, divulsão e rebatimento do retalho muco-periosteal, expondo o osso maxilar. Com o uso de instrumento rotatório (broca esférica) para demarcar o traço de fratura desejado, e a complementação desta com instrumentos manuais (cinzeis e martelo), realizamos a osteotomia horizontal da maxila acima dos ápices dentários, previamente marcados e inferior ao assoalho da fossa nasal, mantendo ilesas as mucosas nasal e palatina. Fizemos, então as osteotomias verticais; uma na face distal do canino esquerdo e outra na distal do pré-molar direito, obtendo a mobilidade dos fragmentos, o que nos permitiu o reposicionamento planejado e a sua contenção com bloqueio maxilo-mandibular, interposto de uma placa guia obtida quando da cirurgia simulada nos modelos. Complementamos a contenção com osteossínteses a fio metálico e após, sutura da mucosa com pontos separados mononylon 3.0 (fig. 3). Mantivemos o paciente em hospitalização durante 48 horas, para controle imediato, e o retorno após uma semana, para novo controle e remoção da sutura, quando foi solicitado exames radiográficos de controle (fig. 4). Depois de 30 dias foi aberta a boca do paciente, para avaliação e haven-

*Professores e Mestres em Cirurgia Buco-Maxilo-Facial.

Faculdade Federal do Rio Grande do Sul

FACULDADE DE ODONTOLOGIA

PORTO ALEGRE

BIBLIOTECA

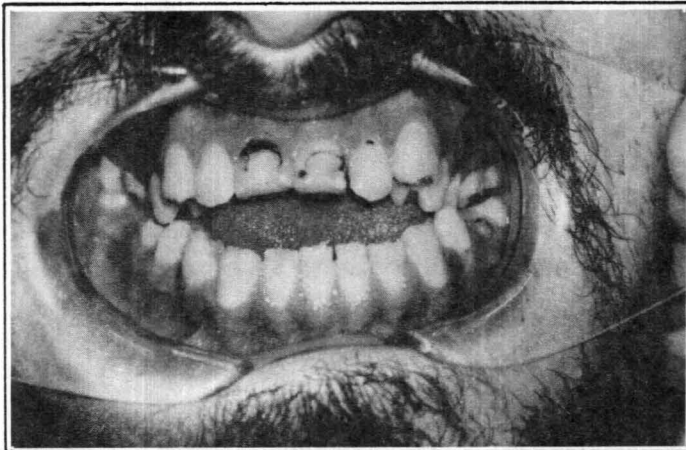


FIGURA 1 — Aspecto clínico pré-operatório.

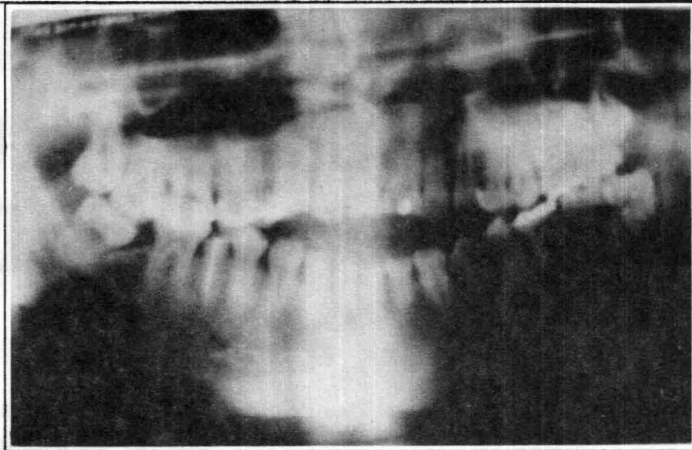


FIGURA 2 — Radiografia Panorâmica mostrando aspecto pré-operatório.

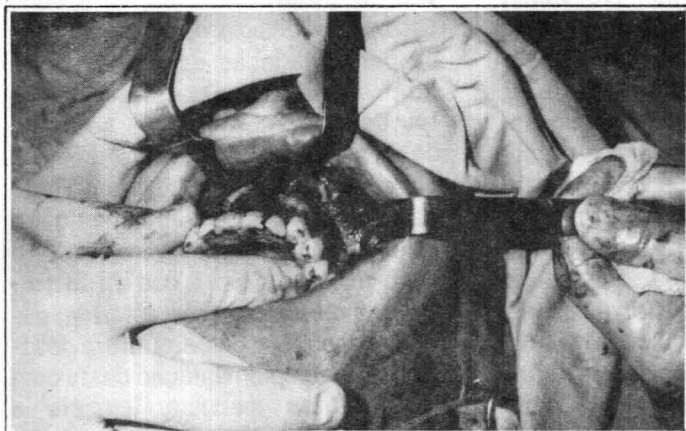

FIGURA 3 — Aspecto trans-operatório, mostrando as osteotomias do lado esquerdo, e o reposicionamento dos fragmentos.

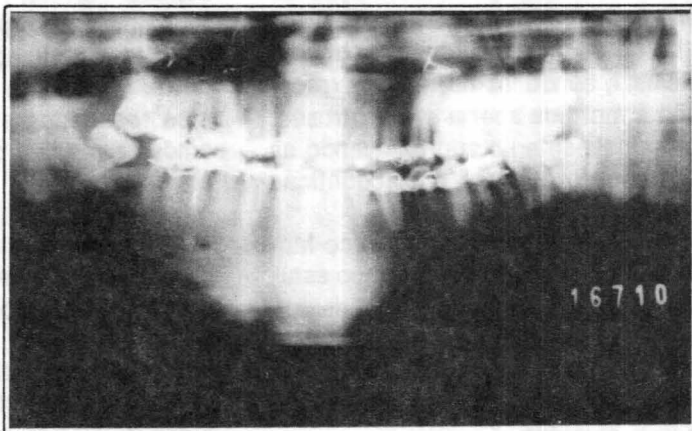


FIGURA 4 — Radiografia panorâmica, do pós-operatório imediato.

do uma boa fixação dos fragmentos, mantivemos apenas a contenção horizontal, recomendando uma dieta ainda branda. Passados quinze dias o aspecto clínico era bom, com oclusão estável, quando foram removidos os arcos vestibulares tipo Erich (fig. 5).

DISCUSSÃO

Concordamos com Bell (1) quando se refere a preservação do feixe vâsculo nervoso através da circulação colateral, tendo sido observado, no caso relatado, a perfeita integração do processo alvéolo-dente fraturado ao seu novo sítio, mesmo com o envolvimento de 12 dentes.

A possibilidade de movimentação e reposicionamento dos fragmentos vem de encontro a opinião de Torricelli-Richi (12) e Cross e Achard (5) quanto aos resultados estéticos e funcionais e com Bell (2) quanto a rapidez dos resultados e a capacidade de movimentação, in-

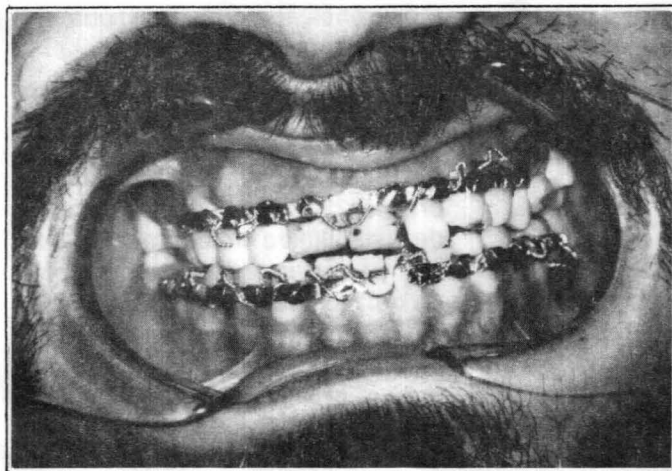


FIGURA 5 — Aspecto clínico pós-operatório de 45 dias.

dependendo do número de dentes envolvidos.

As idéias de Cross e Achard (5) quando se refere a este tipo de tratamento em detrimento de exodontias, alveolotomias e reconstituição protética, nos parecem muito corretas em função da destruição e perda de estruturas que provoca.

CONCLUSÃO

1. É fundamental para o êxito do tratamento o perfeito diagnóstico e planejamento, através do exame radiográfico e dos modelos, além da realização da cirurgia nestes, permitindo uma visão prévia dos resultados possíveis.

2. A vantagem importante deste tratamento de deformidade está na rapidez com que a correção é obtida, tanto funcional quanto estético, havendo pouca possibilidade de insucesso, quando bem indicado.

SUMÁRIO

Os autores apresentam um caso de deformidade dento alveolar tratado cirurgicamente, analisando as vantagens e indicações deste tipo de tratamento.

SUMMARY

The authors show a case of dentoalveolar deformity that was treated surgically. They also analysed the advantages and indications of this kind of treatment.

REFERÊNCIAS BIBLIOGRÁFICAS

1. BELL, WILLIAM, H. et ali — Revascularization and bone aling after anterior maxillary osteotomy: A study using adult rhesus monkeys. *Journal of Oral Surgery*, Chicago, 27:249-255, apr., 1969.
2. BELL, WILLIAM, H. — Immediate Surgical repositioning of one and two tooth dentosseous segments. *International Journal of Oral Surgery*, Copenhagen, 2(6):265-272, 1973.
3. CLARK, da COSTA — Immediate closure of Labial diastema by frenectomy and maxillary ostectomy. *Journal of Oral Surgery*, Chicago, 26:273-276, 1968.
4. COLE, JAMES R.; STAPLES, ALBERT F. — Correction of diastemas by anterior osteotomy and midline ostectomy. *Journal of Oral Surgery*, Chicago, 31:308-313, apr., 1973.
5. CROSS, P. e ACHARD, R. — Discusion des indications des ostéotomies segmentaires alveolaires des maxillaires. *Revue Stomatologie et Chirurgie Maxillofaciale*, Paris, 75:107-110, jan-feb. 1974.
6. DANIEL, HAROLD D.T. et ali — Maxillary osteotomy — Surgical ostodonties. *J. of*

the Kentucky Dental Association, Kentucky, 24:13-17, 1972.

7. DEWELL, B.F. — The labial frenum, Midline diastema, and palatine papilla: A Clinical analysis. *The dental clinics of North America*, 175-184, mar., 1966.
8. KENT, JOHN.; REID, RAYMOND, HINDS, EDWARD C. — Use of acrylic splint without intermaxillary fixation for anterior alveolar osteotomy. *Journal of Oral Surgery*, Chicago, 27:11-11, jan., 1969.
9. KÖLE, HEINRICH — Surgical operations on the alveolar ridge to correct occlusal abnormalities. *Oral Surgery, Oral Medicine and Oral Pathology*, Saint Louis, 12(5):277-288, mar., 1959.
10. SHER, MARTIN R. — The single tooth subapical osteotomy, *New York State Dental Journal*, New York, 46(10):648-649, dec., 1980.
11. SOUYRIS, F. RICARD et ali — Les Osteotomies Segmentaires du maxillaire supérieur. *R.S. etch Maxillofaciale*, Paris, 73:43-48, jan-fev. 1972.
12. TORRIELLI, F. RIGHI, E. — Expériences et résultats dans le traitement des malformations des maxillaires par les ostéotomies segmentaires. *Reune de Stomatologie et chirurgie Maxillofaciale*, Paris, 75(1):125-127, jan-feb., 1974.