

Timpanismo em bovinos, secundário à obstrução esofágica por *Citrus limon* (limão siciliano)¹

Welden Panziera², Guilherme Konrad², Daniele M. Bassuino², Maiara A. Gonçalves² e David Driemeier^{2*}

ABSTRACT- Panziera W., Konrad G., Bassuino D.M., Gonçalves M.A. & Driemeier D. 2016. [Bloat in cattle secondary to esophageal obstruction by *Citrus limon* (sicilian lemon).] Timpanismo em bovinos, secundário à obstrução esofágica por *Citrus limon* (limão siciliano). *Pesquisa Veterinária Brasileira* 36(5):397-400. Setor de Patologia Veterinária, Departamento de Patologia Clínica Veterinária, Faculdade de Veterinária, Universidade Federal do Rio Grande do Sul, Av. Bento Gonçalves 9090, Porto Alegre, RS 91540-000, Brazil. E-mail: davetpat@ufrgs.br

Ruminal bloat (acute timpany) in ruminants is a marked rumen-reticular distension which results from more gas being produced during the physiologic process of fermentation than is eliminated by eructation. This condition may present itself as either primary timpany due to the formation of stable foam or secondary timpany resulting from functional and/or physical disturbances compromising eructation. This paper describes the epidemiological, clinical, and anatomopathological aspects of acute timpany in cattle secondary to esophageal obstruction by sicilian lemons. Five out of a herd of 210 cattle were affected. Cattle were supplemented with tangerine (*Citrus reticulata*) residues in a trough. In the last batch of this feed there were whole sicilian lemons mixed with the tangerine residue. The five affected cattle were 12-24 month-old Aberdeen-Angus. All of the five presented clinical signs characterized mainly by cyanotic mucous membranes, severe timpany, abdominal discomfort, marked dyspnea and tachycardia, ruminal atony, dehydration, recumbence and death. Clinical course lasted from 24 to 48 hours. Necropsy findings in the five affected cattle were similar and included complete esophageal obstruction by lemons in the cranial esophagus (immediately cranial to the larynx [1/5]) medial esophagus (at the thoracic inlet [1/5]) and caudal esophagus (close to the cardia [3/5]). At the occluded sites the esophageal mucosa was necrotic and ulcerated. Ruminal content was dried and admixed with whole lemons. In the esophagus of two affected bovine a bloat line was observed. Histological lesions were observed mainly in the esophagus at the sites of obstruction and consisted of marked degenerative, necrotic and ulcerative changes in the esophageal mucosal epithelium.

INDEX TERMS: Diseases of cattle, secondary ruminal timpany, esophageal obstruction, pathology, digestive disturbances.

RESUMO.- Timpanismo ruminal consiste na distensão acentuada do rúmen e retículo, devido a incapacidade do animal em expulsar gases produzidos durante o processo fisiológico da fermentação. O timpanismo pode ser ocasionado de forma primária, por formação de espuma estável, ou

secundária, devido a anormalidades funcionais e/ou físicas que interferem na eructação. Nesse trabalho, são descritos os aspectos epidemiológicos, clínicos e anatomopatológicos da ocorrência de timpanismo secundário em bovinos, decorrente da obstrução esofágica aguda por limões sicilianos. Cinco bovinos, de um lote de 210, foram afetados. Os bovinos eram suplementados com resíduo de tangerina (*Citrus reticulata*) no cocho e na última carga desse subproduto, havia limões sicilianos inteiros misturados ao resíduo. Os cinco animais afetados eram da raça Aberdeen Angus e tinham entre 12-24 meses de idade. Todos apresentaram

¹ Recebido em 25 de junho de 2015.

Aceito para publicação em 15 de março de 2016.

² Setor de Patologia Veterinária, Departamento de Patologia Clínica Veterinária, Faculdade de Veterinária, Universidade Federal do Rio Grande do Sul (UFRGS), Av. Bento Gonçalves 9090, Porto Alegre, RS 91540-000, Brazil. *Autor para correspondência: davetpat@ufrgs.br

sinais clínicos caracterizados principalmente por mucosas cianóticas, grave timpanismo, desconforto abdominal, acentuada dispneia e taquicardia, atonia ruminal, desidratação, decúbito e morte. O curso clínico variou entre 24 a 48 horas. Na necropsia, os cinco bovinos apresentavam grave obstrução esofágica por limões nas porções: cranial (logo após a laringe [1/5]), porção medial (entrada do tórax [1/5]) e final (próximo ao cárdia [3/5]). Nas áreas de oclusão, observou-se extensa necrose e ulceração da mucosa esofágica. O conteúdo ruminal dos bovinos estava seco e misturado com limões inteiros. No esôfago de dois animais havia linha de timpanismo. As lesões histológicas eram visualizadas principalmente no esôfago, na região da obstrução, onde se evidenciaram alterações degenerativas, necróticas e ulcerativas acentuadas no revestimento epitelial.

TERMOS DE INDEXAÇÃO: Doenças de bovinos, timpanismo ruminal secundário, obstrução esofágica, patologia, distúrbio digestivo.

INTRODUÇÃO

Timpanismo ruminal consiste na distensão acentuada do rúmen e retículo, devido a incapacidade do animal em expulsar gases produzidos durante o processo fisiológico da fermentação (Guard 2002, Radostits et al. 2007). Essa condição está associada a perdas econômicas significativas, pois se relaciona com queda na produtividade e elevada mortalidade de animais gravemente afetados (Pagani 2008). O timpanismo pode ser ocasionado de forma primária ou secundária. O timpanismo primário, também chamado timpanismo espumoso, é decorrente do aumento na tensão superficial do líquido ruminal ou de sua viscosidade e da estabilidade de bolhas gasosas, que não se coalescem e ficam presas à ingesta na forma de espuma. As bolhas persistem por longos períodos dispersos na ingesta e apesar dos movimentos contínuos do conteúdo ruminal, estas não se desfazem, impossibilitando sua eliminação (Radostits et al. 2007, Riet-Correa 2007, Fubini & Divers 2008, Guedes et al. 2010). Essa forma de timpanismo é essencialmente nutricional e está associada a ingestão de algumas leguminosas ou dietas com excesso de concentrado. Dentre as leguminosas, destacam-se a alfafa e espécies do gênero *Trifolium* (Radostits et al. 2007, Riet-Correa 2007, Tokarnia et al. 2012).

Diferentemente do primário, a forma secundária de timpanismo ocorre quando há dificuldade física e/ou funcional que interfere na eructação. Essa forma também é denominada de timpanismo gasoso e pode ser ocasionada por obstrução esofágica aguda por corpos estranhos e estenose física ou funcional do esôfago (Guard 2002, Borges & Moscardini 2007, Gelberg 2013). Independente do tipo de timpanismo, os animais acometidos apresentam acentuado aumento na pressão intra-abdominal e conseqüentemente desenvolvem aumento de volume do flanco, dispneia, taquicardia e alterações nos movimentos ruminais (Guard 2002, Radostits et al. 2007). Se não houver intervenção, a morte ocorre por anóxia (Guedes et al. 2010).

O objetivo deste trabalho é relatar a ocorrência de timpanismo ruminal secundário em bovinos de corte, decorrente da obstrução esofágica por *Citrus limon* (limão siciliano) no Rio Grande do Sul e abordar os aspectos epidemiológicos, clínicos e anatomopatológicos dessa condição.

MATERIAL E MÉTODOS

Os dados epidemiológicos e clínicos foram obtidos durante uma visita à propriedade onde os casos ocorreram. Cinco bovinos foram necropsiados nessa oportunidade e fragmentos de órgãos foram colhidos à necropsia, fixados em formol a 10%, processados rotineiramente para histologia e corados pela hematoxilina e eosina (HE).

RESULTADOS

Cinco bovinos jovens, de um lote de 210, foram afetados por uma doença aguda fatal. Os casos ocorreram no mês de maio de 2015, em uma propriedade rural no município de Triunfo, Rio Grande do Sul, Brasil. Os bovinos desse lote estavam em campo nativo com boa oferta de gramíneas e há algum tempo eram suplementados com grande quantidade de resíduo de tangerina (*Citrus reticulata*) no cocho (Fig.1). Na última carga desse subproduto remetida para a propriedade, havia um grande número de limões sicilianos inteiros misturados acidentalmente ao resíduo. Os cinco



Fig.1. Bovinos alimentados com grande quantidade de resíduo de tangerina no cocho.

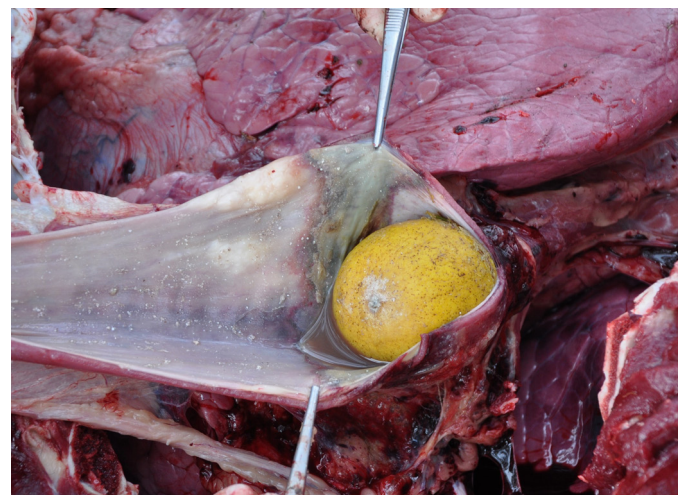

Fig.2. Bovino com timpanismo ruminal secundário. Obstrução total por limão siciliano na porção final do lúmen esofágico. Note também a área extensa de necrose na mucosa do esôfago no local da oclusão.



Fig.3. Bovino com timpanismo ruminal secundário. Conteúdo do rúmen com numerosos limões inteiros.

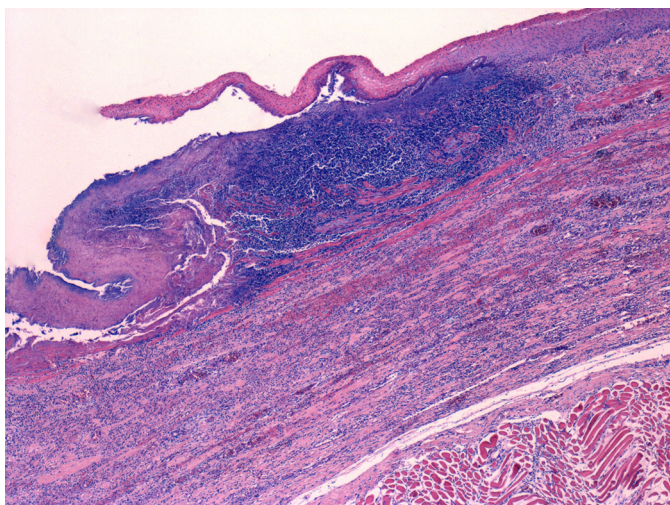


Fig.4. Bovino com timpanismo ruminal secundário. Acentuada ulceração do epitélio de revestimento da mucosa do esôfago associada a grande quantidade de debris celulares, infiltrado inflamatório predominantemente neutrofílico e deposição de fibrina. Note também ocasionais agregados bacterianos basofílicos. HE, obj.4x.

bovinos afetados eram da raça Aberdeen Angus e tinham entre 12-24 meses de idade. Todos os animais apresentaram sinais clínicos caracterizados por apatia, anorexia, mucosas cianóticas, sialorreia, grave aumento de volume do flanco esquerdo, desconforto abdominal, acentuada dispnéia e taquicardia, atonia ruminal, desidratação, decúbito e morte. O curso clínico variou entre 24 a 48 horas.

Na necropsia, os cinco bovinos estavam acentuadamente desidratados, com a mucosa oral cianótica e o sangue escuro. Observou-se grave obstrução esofágica por limões nas porções: cranial (logo após a laringe [1/5]), porção medial (entrada do tórax [1/5]) e final (próximo ao cárdia [3/5]) (Fig.2). Nas áreas de oclusão, havia uma espessa linha de necrose e ulceração da mucosa esofágica. No tecido subcutâneo dessas regiões observaram-se áreas multifocais de hemorragia. O conteúdo ruminal dos bovinos estava seco e misturado com numerosos limões (Fig.3). No esôfago de

dois animais foi possível visualizar intensa congestão da mucosa da porção cranial e média e palidez na porção caudal (linha de timpanismo).

As lesões histológicas foram observadas principalmente no esôfago na região obstruída. Nas diferentes seções analisadas evidenciaram-se alterações degenerativas, necróticas e ulcerativas acentuadas no revestimento epitelial (Fig.4). Nessas áreas havia marcado infiltrado inflamatório predominantemente neutrofílico, grande quantidade de debris celulares, deposição de material eosinofílico fibrilar (fibrina) e presença de numerosos agregados bacterianos cocoides basofílicos. Observou-se ainda degeneração, necrose e mineralização de fibras da camada muscular esofágica. Nos demais órgãos não foram observados alterações significativas.

DISCUSSÃO

O diagnóstico de timpanismo secundário a obstrução esofágica aguda por limões nos bovinos desse trabalho foi baseado nos achados epidemiológicos, clínicos e anatomopatológicos. Em relação aos achados epidemiológicos, destaca-se a presença de grande quantidade de limões misturados acidentalmente ao resíduo de tangerina fornecido para os bovinos.

Uma das principais causas de timpanismo ruminal secundário inclui a obstrução esofágica por alteração intraluminal, que constitui a oclusão aguda do esôfago normal por corpos estranhos (Borges & Moscardini 2007). Dentre as causas de obstrução, ressalta-se a ingestão de diversos alimentos como maçãs, laranjas, mangas, batatas, mandiocas, sabugos de milho e restos de hortifrutigranjeiros (Borges & Moscardini 2007, Radostits et al. 2007, Pagani 2008). Em alguns países dependendo da estação do ano a obstrução é mais comum com certos alimentos. Na Europa, por exemplo, no outono há maior incidência com beterraba e maçã (Rosenberger 1978). Semelhantemente ao descrito, os bovinos desse trabalho apresentaram oclusão esofágica aguda por limões e assim como os demais corpos estranhos, impediram a eructação física, mecanismo o qual é responsável pelo timpanismo secundário (Radostits et al. 2007). Os bovinos constituem a espécie mais suscetível ao desenvolvimento de obstrução esofágica por alimentos devido aos hábitos alimentares. Entre eles destacam-se a ingestão rápida de alimentos inteiros ou de pedaços grandes e o consumo máximo possível em um espaço curto de tempo (Rosenberger 1978, Guard 2002, Borges & Moscardini 2007, Radostits et al. 2007). Esses constituem aspectos epidemiológicos importantes que podem ter contribuído para o desenvolvimento da oclusão esofágica nos bovinos do presente trabalho, já que os animais eram suplementados com grandes quantidades de alimento misturado com limões à vontade no cocho. Ocasionalmente pode haver casos de obstrução devido a ingestão de frutas a partir de árvores frutíferas, onde os bovinos não mastigam o alimento suficientemente antes de deglutir (Rosenberger 1978).

Clinicamente os bovinos deste trabalho apresentaram manifestações típicas de timpanismo ruminal secundário, semelhantes as relatadas na literatura (Rosenberger 1978, Guard 2002, Borges & Moscardini 2007, Radostits et

al. 2007, Fubini & Divers 2008, Blowey & Weaver 2011). Esses sinais incluíam principalmente aumento de volume do flanco esquerdo, dispneia, taquicardia e alterações nos movimentos ruminais. É importante ressaltar que quando trata-se de um corpo estranho grande, arredondado e com a superfície lisa, como os limões desse caso, a oclusão é completa e o timpanismo instala-se rapidamente. Já nos casos de oclusão parcial o timpanismo é menos grave ou pode estar ausente (Borges & Moscardini 2007). A morte dos animais, quando ocorre é por anóxia, se não houver intervenção clínica. Com a dilatação dos pré-estômagos, há acentuado aumento da pressão intra-abdominal, compressão sobre o diafragma e inibição dos movimentos respiratórios (Borges & Moscardini 2007, Radostits et al. 2007, Guedes et al. 2010). Esse mecanismo, juntamente com a marcada desidratação, pode ser proposto para explicar a morte dos bovinos desse caso. O quadro pode ser agravado por acentuado comprometimento da hemodinâmica das vísceras abdominais e compressão da veia cava posterior, prejudicando o retorno venoso para o coração (Guedes et al. 2010).

Na necropsia, os locais de obstruções geralmente ocorrem na região cervical, após a laringe, na entrada do tórax, na base do coração e na região próximo ao cárdia (Rosenberger 1978, Guard 2002, Borges & Moscardini 2007, Radostits et al. 2007). Nos bovinos deste caso, as oclusões foram equivalentes às descritas, sendo a região do cárdia a mais envolvida. Nas áreas onde se aloja o corpo estranho, geralmente observa-se lesões na mucosa esofágica, que ocorrem secundariamente a compressão (Guedes et al. 2010, Gelberg 2013) e dependendo da gravidade da lesão pode haver ruptura durante a intervenção com a passagem da sonda esofágica (Guard 2002, Radostits et al. 2007). No presente trabalho, os bovinos apresentaram lesões esofágicas nas regiões de oclusão, caracterizadas por extensas áreas de necrose e ulceração na mucosa. Outras alterações macroscópicas importantes observadas nos bovinos foram a presença da linha de timpanismo, cianose da mucosa oral e sangue com o aspecto escuro. A linha de timpanismo representa um indicador confiável de que o animal desenvolveu timpanismo antes da morte, enquanto que as outras duas alterações constituem evidências que o animal desenvolveu um quadro grave de anóxia (Guedes et al. 2010).

Deve-se incluir no diagnóstico diferencial de timpanismo secundário por obstrução esofágica intraluminal, condições que provoquem alterações esofágicas intramurais, compressão extramural do esôfago e disfunção da motilidade retículo-ruminal (Borges & Moscardini 2007). Uma causa importante de alteração intramural inclui o desenvolvimento de carcinoma de células escamosas secundário a ingestão crônica e contínua de *Pteridium aquilinum* (samambaia). Entretanto, esses tumores são mais frequentes no cárdia e cursam com timpanismo crônico (Souto et al. 2006, Tokarnia et al. 2012). Dentre as condições que podem causar compressão extramural esofágica desataca-se

o aumento de volume de linfonodos regionais, geralmente acometidos por tumores, como linfoma, ou doenças que causam linfadenomegalia, que incluem comumente tuberculose e infecção por bactérias piogênicas. Menos frequentemente, causas congênitas, actinomicose, actinobacilose e carcinoma de tireoide também podem cursar com compressão extramural (Guard 2002, Borges & Moscardini 2007, Radostits et al. 2007, Blowey & Weaver 2011, Gelberg 2013). Em relação a disfunção retículo-ruminal deve-se considerar principalmente reticulopericardite traumática, hipocalcemia e alterações funcionais, como indigestão vagal ou outras disfunções de inervações (Borges & Moscardini 2007, Radostits et al. 2007). Todos esses diagnósticos diferenciais foram descartados por não haver evidências epidemiológicas, clínicas e anatomopatológicas. A associação dos dados epidemiológicos e clínicos permite um excelente diagnóstico presuntivo de obstrução esofágica intraluminal, que é confirmado através dos achados de necropsia com a presença do corpo estranho.

REFERÊNCIAS

- Blowey R.W. & Weaver A.D. 2011. Alimentary disorders. In: Ibid. (Eds), Diseases and Disorders of Cattle. 3rd ed. Elsevier, Philadelphia. 267p.
- Borges J.R.J. & Moscardini A.R.C. 2007. Timpanismo gasoso, p.336-343. In: Riet-Correa F., Schild A.L., Lemos R.A.A. & Borges J.R. (Eds), Doenças de Ruminantes e Equídeos. Vol.2. 3ª ed. Pallotti, Santa Maria. 694p.
- Fubini S. & Divers T.J. 2008. Noninfectious diseases of the gastrointestinal tract, p.130-199. In: Divers T.J. & Peek S.F. (Eds), Diseases of Dairy Cattle. 2nd ed. Saunders Elsevier, Philadelphia. 686p.
- Gelberg H.B. 2013. Sistema alimentar, peritônio, omento, mesentério e cavidade peritonial, p.324-460. In: Zachary J.F. & McGavin M.D. (Eds), Bases da Patologia em Veterinária. 5ª ed. Elsevier, Rio de Janeiro. 1324p.
- Guard C. 2002. Bloat (ruminal tympany), p.754-756. In: Smith B.P. (Ed.), Large Animal Internal Medicine. 3rd ed. Mosby, St Louis. 1735p.
- Guedes R.M.C., Brown C.C. & Sequeira J.L. 2010. Sistema digestório, p.89-182. In: Santos R.L. & Alessi A.C. (Eds), Patologia Veterinária. Roca, São Paulo. 892p.
- Pagani J.A.B. 2008. Timpanismo em ruminantes. Revta Cient. Eletr. Med. Vet. 10:1-6.
- Radostits O.M., Gay C.C., Hinchcliff K.W. & Constable P.D. 2007. Diseases of the alimentary tract, p.393-375. In: Ibid. (Eds), Veterinary Medicine: a textbook of the diseases of cattle, horses, sheep, pigs and goats. 10th ed. Saunders Elsevier, Philadelphia. 2156p.
- Riet-Correa F. 2007. Timpanismo espumoso em pastagens de leguminosas, p.326-332. In: Riet-Correa F., Schild A.L., Lemos R.A.A. & Borges J.R. (Eds), Doenças de Ruminantes e Equídeos. Vol.2, 3ª ed. Pallotti, Santa Maria. 694p.
- Rosenberger G. 1978. Schlundverstopfung (*Obstructio oesophagi*), p.202-211. In: Ibid. (Ed.), Krankheiten des Rindes. 2nd ed. Paul Parey, Hannover. 1403p.
- Souto M.A., Kommers G.D., Barros C.S.L., Piazer J.V.M., Rech R.R., Riet-Correa F. & Schild A.L. 2006. Neoplasias do trato alimentar superior de bovinos associadas ao consumo espontâneo de samambaia (*Pteridium aquilinum*). Pesq. Vet. Bras. 26(2):112-122.
- Tokarnia C.H., Brito M.F., Barbosa J.D., Peixoto P.V. & Döbereiner J. 2012. Plantas que causam timpanismo agudo, p.145-146. In: Ibid. (Eds), Plantas tóxicas do Brasil para animais de produção. 2ª ed. Helianthus, Rio de Janeiro. 586p.