

<https://doi.org/10.25207/1608-6228-2021-28-3-112-129>

© Коллектив авторов, 2021

ЭХОГИСТЕРОСАЛЬПИНГОГРАФИЯ: ЗА И ПРОТИВ. СИСТЕМАТИЧЕСКИЙ ОБЗОР

А. В. Поморцев^{1,3}, А. Н. Сенча², О. В. Астафьева¹, Ю. Ю. Дьяченко¹, М. А. Матосян^{1,*}

¹ Федеральное государственное бюджетное образовательное учреждение высшего образования «Кубанский государственный медицинский университет» Министерства здравоохранения Российской Федерации
ул. им. Митрофана Седина, д. 4, Краснодар, 350063, Россия

² Федеральное государственное бюджетное учреждение «Национальный медицинский исследовательский центр акушерства, гинекологии и перинатологии имени академика В.И. Кулакова» Министерства здравоохранения Российской Федерации
ул. Академика Опарина, д. 4, г. Москва, 117997, Россия

³ Государственное бюджетное учреждение здравоохранения «Краевая клиническая больница № 2» Министерства здравоохранения Краснодарского края
ул. Красных партизан, д. 6/2, г. Краснодар, 350059, Россия

АННОТАЦИЯ

Введение. Проблема бесплодия с каждым годом становится все более актуальной не только в России, но и за рубежом. Наиболее часто встречается трубно-перитонеальное бесплодие: его частота колеблется, по разным данным, от 42,5 до 80,5%. Сегодня «золотым стандартом» в диагностике трубно-перитонеального бесплодия у женщин считается эхогистеросальпингография. Известно, что эхогистеросальпингография имеет ряд ограничений и нежелательных последствий, обусловленных болезненностью ощущений во время и после проведения исследования и, как следствие, психологическим дискомфортом для женщины.

Цель обзора — предоставить информацию о современных методах диагностики маточных труб у пациенток с репродуктивными проблемами для определения перспективных направлений дальнейшего диагностического поиска.

Методы. Поиск публикаций и анализ информации, опубликованной в электронных библиографических базах данных, осуществлялся по базам PubMed, eLibrary, Web of science, Cochrane Library, Cyberleninca. В качестве поисковых фраз были использованы: «эхогистеросальпингография», «эхогистерография», «бесплодие», «планирование беременности», «проходимость маточных труб», «ультразвуковая диагностика», «субмукозный миоматозный узел», «несостоятельный рубец на матке», «ниша». Отбирались статьи, затрагивающие тему женского бесплодия и, в частности, использование эхогистеросальпингографии при диагностике маточных труб у пациенток с репродуктивными проблемами.

Результаты. Проанализировано 118 источников литературы, из них в обзор вошло 52. Данные, приведенные в литературных источниках, и обзор проведенных в настоящее время исследований показали существенную эффективность применения визуализирующих методов исследования при диагностике маточных труб у пациенток с репродуктивными проблемами. С учетом продолжающегося развития метода эхогистеросальпингография представляется более перспективной для рутинного использования. Ценность методик возрастает при анализе причин имплантационных неудач. Основные проблемы современной лучевой диагностики и мониторинга при поражении маточных труб на фоне лечения можно определить как проблемы

стандартизации исследований, классификации заболевания, оценки диагностической точности и прогностической ценности методов визуализации у пациенток с репродуктивными потерями и бесплодием.

Заключение. Перспективными направлениями научного поиска являются уточнение оптимальных сроков выполнения исследования, информативности диагностических критериев для эхогистерографии и эхогистеросальпингографии, разработка методов прогноза для вынашивания беременности и мониторинга эффективности лечения. Своевременная и качественная диагностика состояния матки, маточных труб является важнейшей задачей для определения репродуктивного здоровья женщин.

Ключевые слова: эхогистеросальпингография, эхогистерография, бесплодие, планирование беременности, проходимость маточных труб, ультразвуковая диагностика, субмукозный миоматозный узел, несостоятельный рубец на матке, ниша

Конфликт интересов: авторы заявляют об отсутствии конфликта интересов.

Для цитирования: Поморцев А.В., Сенча А.Н., Астафьева О.В., Дьяченко Ю.Ю., Матосян М.А. Эхогистеросальпингография: за и против. Систематический обзор. *Кубанский научный медицинский вестник*. 2021; 28(3): 112–129. <https://doi.org/10.25207/1608-6228-2021-28-3-112-129>

Поступила 22.02.2021

Принята после доработки 29.04.2021

Опубликована 27.06.2021

ECHOHYSTEROSALPINGOGRAPHY: PROS AND CONS. A SYSTEMATIC REVIEW

Alexey V. Pomortsev^{1,3}, Aleksandr N. Sencha², Olga V. Astafyeva¹,
Yulya Yu. Dyachenko¹, Mariam A. Matosyan^{1,*}

¹ *Kuban State Medical University
Mitrofana Sedina str., 4, Krasnodar, 350063, Russia*

² *National Medical Research Center for Obstetrics, Gynecology
and Perinatology named after Acad. V.I. Kulakov
Akademika Oparina str., 4, Moscow, 117997, Russia*

³ *Territorial Clinical Hospital No. 2
Krasnykh Partizan str., 6/2, Krasnodar, 350059, Russia*

ABSTRACT

Background. Infertility is becoming ever more pressing a problem by year in Russia and worldwide. Tubal-peritoneal infertility is most frequent, with the prevalence of 42.5–80.5% in various estimates. Echohysterosalpingography is considered the today's "gold standard" in tubal-peritoneal infertility diagnosis in women. This method is known to possess a series of limitations and adverse consequences due to painful sensations during and after check-ups that psychologically afflict women.

Objectives. An overview of current methods for inspecting fallopian tubes in reproductively impaired patients to inform promising diagnostic research.

Methods. Publications were mined and analysed in the PubMed, eLibrary, Web of Science, Cochrane Library and Cyberleninka electronic databases. The query terms were: echohysterosalpingography [эхогистеросальпингография], echohysterography [эхогистерография], infertility [бесплодие], pregnancy planning [планирование беременности], fallopian patency [проходимость маточных труб], ultrasonic diagnosis [ультразвуковая диагностика],

submucous myomatous node [субмукозный миоматозный узел], incompetent uterine scar [несостоятельный рубец на матке], niche [ниша]. The topic selected was female infertility, particularly, the use of echohysterosalpingography in fallopian diagnosis in reproductively impaired women.

Results. The review covers 52 sources of the total 118 analysed. Current published evidence and its review identify a notable success of imaging techniques in the fallopian tube diagnosis in women with reproductive problems. The continually developing echohysterosalpingography technique is considered more promising for routine use. Techniques gain more value in analyses of implantation failures. The main challenges in current radiodiagnosis and monitoring of fallopian lesions at a background therapy are the inspection standardisation, disease classification, imaging diagnostic accuracy and prognostic value evaluation in patients with reproductive loss and infertility.

Conclusion. The prospective routes of research comprise the definition of optimal check-up terms, echohysterosalpingography and echohysterosalpingography diagnostic criteria descriptiveness, improving prognosis in the carrying of pregnancy and treatment efficacy control. A timely and accurate diagnosis of uterus and fallopian tubes is of paramount importance to sustain the women's reproductive health.

Keywords: echohysterosalpingography, echohysterosalpingography, infertility, pregnancy planning, fallopian patency, ultrasonic diagnosis, submucous myomatous node, incompetent uterine scar, niche

Conflict of interest: the authors declare no conflict of interest.

For citation: Pomortsev A.V., Sencha A.N., Astafyeva O.V., Dyachenko Yu.Yu., Matosyan M.A. Echohysterosalpingography: pros and cons. A systematic review. *Kubanskij nauchnyj medicinskij vestnik*. 2021; 28(3): 112–129. <https://doi.org/10.25207/1608-6228-2021-28-3-112-129>

Submitted 22.02.2021

Revised 29.04.2021

Published 27.06.2021

ВВЕДЕНИЕ

В последние десятилетия одной из наиболее актуальных задач в гинекологии является решение проблемы репродукции человека [1, 2]. Нарушение репродуктивной функции (бесплодие) отрицательно влияет на многие социальные и производственные факторы, нарушает взаимоотношения в семье, способствует увеличению числа разводов [3, 4].

Выделяя причины женского бесплодия, многие исследователи указывают, что значительный удельный вес принадлежит трубному бесплодию. По мнению различных авторов, частота данной патологии составляет от 40 до 60% и в последние годы имеет тенденцию к увеличению [2, 5].

Ранняя половая активность, различные инфекции, аборт, осложненный послеродовой период способствуют попаданию инфекционных агентов в различные отделы маточных труб и, как следствие, приводят к развитию сальпингита и спаечного процесса в малом тазу [6]. При поражении маточных труб зачастую возникает окклюзия ампулярной части, что служит защитной реакцией, препятствующей дальнейшему распространению инфекции в полость малого таза и разви-

тию перитонита. Выраженный воспалительный процесс с последующим слипанием фимбрий проводит к атрофии реснитчатого эпителия, увеличению количества секреторных клеток и, как следствие, нарушению моторики маточной трубы [7, 8]. Сочетание двух патологических факторов: накопление жидкости в замкнутом пространстве и усиление активности секреторных клеток — приводит к прогрессированию воспалительного процесса с формированием сактосальпинкса [9].

Диагностика состояния маточных труб является непростой задачей. По данным различных исследователей, полная окклюзия маточных труб наиболее часто определяется у 14% пациенток, страдающих бесплодием, и у 9% пациенток диагностируется частичная непроходимость маточных труб [10]. Такие гинекологические заболевания, как эндометриоз, различные оперативные вмешательства, миома матки больших размеров, приводящие к развитию спаечного процесса, нарушают топографическое соотношение между трубой, яичником и маткой и способствуют развитию внематочной беременности различной локализации [11]. Формирование соединительнотканых сращений между висце-

ральной и париетальной брюшиной малого таза приводит к изменению анатомического и функционального состояния внутренних половых органов, что, в свою очередь, сопровождается хроническим болевым синдромом, диспареунией, дисменореей, нарушением функции соседних органов [12–14].

Современные технологии стандартного ультразвукового исследования (УЗИ) не позволяют в полном объеме решить вопрос о морфофункциональном состоянии маточных труб, в связи с чем необходимо использовать различные технологии контрастирования маточных труб и полости матки [15–17].

Трансвагинальная эхография с введением контрастных препаратов подразумевает применение двух диагностических подходов: эхогистерографию и эхогистеросальпингографию. Эхогистерография (ЭХОГГ) — контрастирование полости матки, эхогистеросальпингография (ЭХОГСГ) — контрастирование не только полости матки, но и маточных труб. По информативности данные методы сопоставимы с обычной гистеросальпингографией (ГСГ), при которой йодсодержащее контрастное вещество вводится под рентгенологическим контролем через цервикальный канал [18]. Однако использование эхогистеросальпингографии с применением ультразвуко-

вых контрастных средств имеет ряд преимуществ: отсутствие ионизирующего излучения, что исключает неблагоприятное воздействие на ткань яичников; отсутствие необходимости введения наркоза; отсутствие аллергических реакций; низкая стоимость; высокая информативность [19, 20].

Использование эхогистеросальпингографии включает в себя введение физиологического раствора через цервикальный канал для определения состояния полости матки. В последующем, осуществляя движение по маточным трубам, физиологический раствор изливается в позадима-точное пространство [21]. Контрастный препарат контурирует полость матки, просвет маточной трубы во всех отделах и, изливаясь из ее наружного устья, указывает на локализацию фимбриального отдела и его положение относительно яичника [13, 22–25]. Информация, полученная по скорости движения ультразвукового контраста по маточным трубам, а также время появления контрастирующего вещества в позадима-точном пространстве позволяют судить о моторике маточных труб [26–28]. В анатомически полноценной трубе линейная скорость потока контрастного вещества составляет от 60 до 110 см/сек, в маточных трубах с нарушенной проходимостью не превышает 20 см/сек [17, 28]. При этом полу-

Таблица 1. Типы контрастных препаратов
Table 1. Types of contrast agents

Свойства	Гиперэхогенные контрасты*	Анэхогенные контрасты**
Механизм контрастирующего действия	Способность акустически активных микропузырьков усиливать амплитуду отраженного ультразвукового сигнала	Жидкость с высокой звукопроводимостью
Преимущества	Улучшение изображения при проведении исследования	- Время действия не ограничено, - низкая стоимость; - возможность контрастирования полости матки; - независимость от степени давления на поршень шприца; - отсутствие аллергических реакций
Недостатки	- короткое время действия, не более 7–10 минут; - необходимость разведения перед процедурой; - высокая стоимость (1 ампула от 150 до 200 у. е.); - зависимость от степени давления на поршень шприца, — невозможность оценки состояния полости матки; - невозможность дифференцировки маточной трубы с контрастом при низкой обструкции от петель кишечника; - противопоказаны при галактоземии и сахарном диабете	Невозможность последовательной визуализации всех отделов маточных труб

Примечание: * — Эховист-200, Соновью; ** — физиологический раствор, фурациллин, 0,25% новокаин, дистиллированная вода.

Note: * — Echovist 200, SonoVue; ** — physiological saline, furacilin, 0.25% novocaine, distilled water.

ченная подробная анатомическая информация о состоянии полости матки и маточных труб с оценкой ее моторики имеет важное значение в прогнозировании невынашивания беременности [29–32].

В настоящее время выделяют два основных типа контрастирующего препарата (табл. 1).

Соновью является инертным веществом и не имеет фармакологического действия. Физический эффект состоит во взаимодействии микропузырьков и ультразвуковых волн, что приводит к появлению эхосигнала (контрастное усиление) [19, 20, 22, 33–35]. Чем выше интенсивность сигнала контрастного вещества, тем более качественное изображение получает специалист, проводящий исследование. По имеющимся данным литературы, гиперэхогенные контрастирующие вещества позволяют осуществлять приемлемую по уровню оценку проходимости маточных труб [36–38]. Однако известный гиперэхогенный контрастный препарат (Соновью) в настоящее время не сертифицирован фармакологическим комитетом и не может быть использован на территории Российской Федерации.

Контрастные вещества (анэхогенные жидкости — физиологический раствор) в полном объеме дают информацию о различных гинекологических заболеваниях, локализующихся в полости матки и малого таза [39–41].

В настоящее время показания к проведению эхогистеросальпингографии можно разделить на 2 основные группы:

1) общепринятые (бесплодие различного генеза, реконструктивные операции на маточных трубах);

2) дополнительные (отсутствие наступления беременности более 12 месяцев, оценка возможных аномалий развития матки, М-эхо полости матки более 8 мм в постменопаузальном периоде, внутриматочная патология, определение состоятельности рубца на матке после кесарева сечения) [15, 16, 26, 42].

Цель обзора — предоставить информацию о современных методах диагностики маточных труб у пациенток с репродуктивными проблемами для определения перспективных направлений дальнейшего диагностического поиска.

МЕТОДЫ

В данный обзор включены данные релевантных статей, описывающих методы исследования при диагностике маточных труб у пациенток с репродуктивными проблемами, опубликован-

ных с сентября 2015 по июнь 2020 г. и представленных в следующих электронных базах: PubMed, eLibrary, Web of science, Cochrane Library, Cyberleninca. Поисковые запросы задавались посредством следующих сочетаний слов: для русскоязычных публикаций — эхогистеросальпингография, эхогистерография, бесплодие, планирование беременности, проходимость маточных труб, ультразвуковая диагностика, субмукозный миоматозный узел, несостоятельный рубец на матке, ниша; для англоязычных — echohysterosalpingography, echohysterography, infertility, pregnancy planning, fallopian tube patency, ultrasound diagnostics, submucous myomatous node, incompetent scar on the uterus, niche. Осуществлялся поиск публикаций, не найденных по поисковым запросам, по спискам литературы в релевантных статьях. Проводился поиск полнотекстовых статей на русском и английском языках. Контакт с авторами исследований не осуществлялся. Всего в списке литературы представлено 52 источника. Стратегия поиска литературных источников представлена на рисунке 1.

РЕЗУЛЬТАТЫ

Проанализировано 118 источников литературы, из них в обзор вошло 52. Для качественного анализа было выбрано 50 статей, для количественного — 2 научные публикации, включающие информацию о современных методах диагностики маточных труб у пациенток с репродуктивными проблемами.

ЭхоГСГ — ультразвуковой метод, основанный на введении жидкой контрастной среды в полость матки под контролем трансвагинальной эхографии, позволяющий в режиме реального времени детализировать, диагностировать структурные изменения полости матки, оценивать анатомическое и функциональное состояние маточных труб, параовариального пространства [43–45].

Как и любой метод, имеет ряд противопоказаний для исследования: острые воспалительные генитальные или экстрагенитальные заболевания; миомы матки больших размеров, деформирующие полость матки; объемные образования придатков матки (кисты и опухоли яичников, гидро- и сакто-сальпинксы); маточное кровотечение или кровянистые выделения; III или IV степень чистоты влагалищного мазка; возможная беременность; поздняя секреторная фаза цикла.

Исходя из этого необходимыми условиями для проведения эхогистеросальпингографии является: нормальный урогенитальный мазок; поздняя пролиферативная фаза цикла —

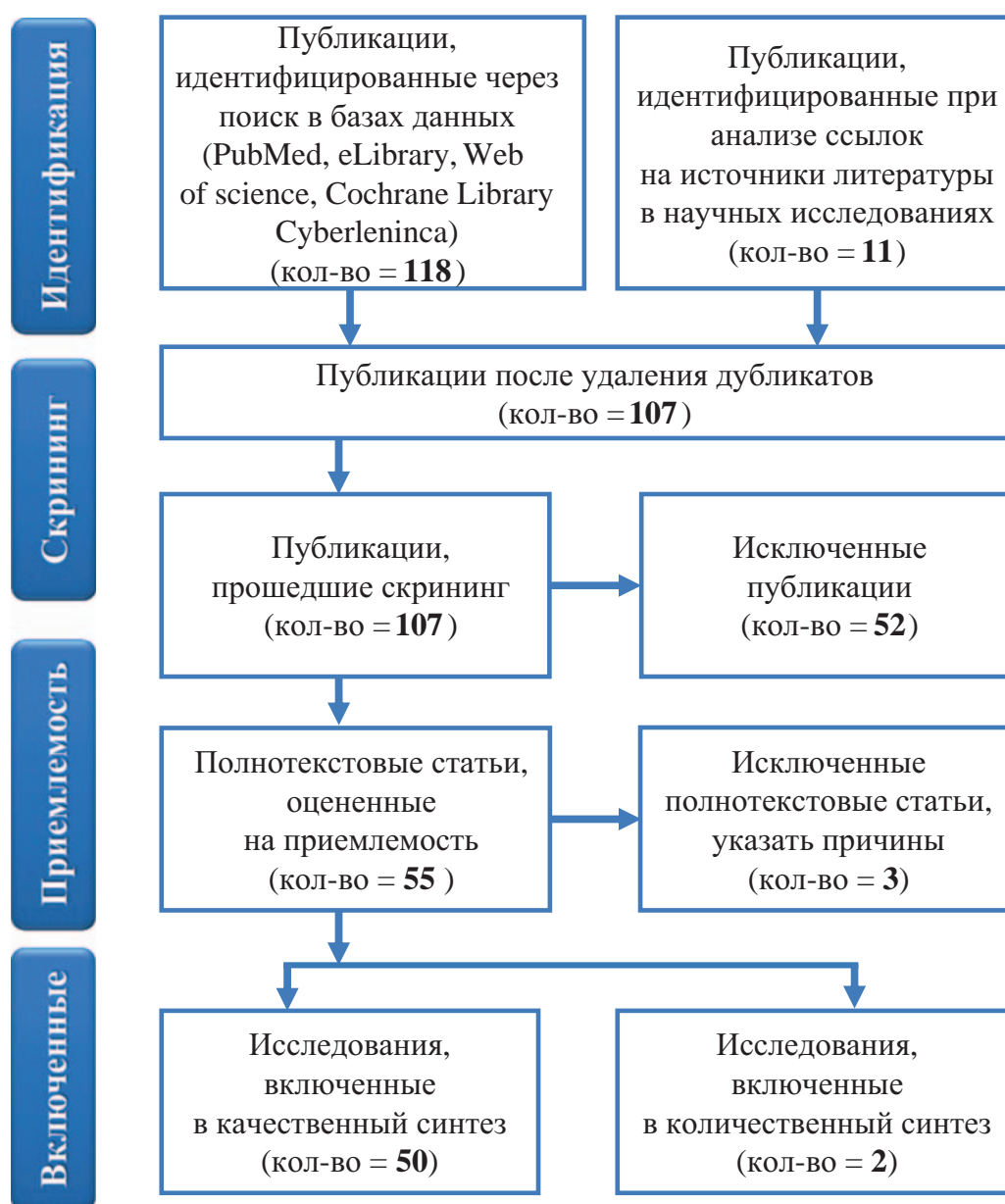


Рис. 1. Стратегия поиска литературных источников.
Fig. 1. Literature analysis workflow.

8–12-й день; нормальное артериальное давление на момент начала процедуры; обязательное УЗ-исследование органов малого таза до начала процедуры; премедикация (кетанов или спазган 1,0 в/м); присутствие медицинской сестры или ассистента; отказ от применения жестких зондов и пулевых щипцов для предотвращения болевого синдрома и спазма устьев маточных труб; строгое документирование всей процедуры с последовательным выполнением эхограмм на всех этапах или с записью на электронный носитель.

При проведении эхогистеросальпингографии необходимо соответствующее материально-

техническое оснащение: УЗ-сканер с конвексным датчиком 3,5–5,0 МГц и внутрисполостным влагалитным датчиком 5,0–8,0 МГц; гинекологическое кресло с регулируемыми подпорками для ног и подголовником; стерильное гинекологическое зеркало, длинный пинцет, маточный зонд, при необходимости пулевые щипцы; антисептик для обработки шейки матки (октенисепт, йодинол); контрастный раствор (физиологический раствор, фурацилин) с температурой 36–37 °С; одноразовые шприцы; баллонный катетер для введения контрастного препарата.

Первоначально для введения жидкости использовались катетеры Фолея диаметром 8G,

в настоящее время существуют определенные требования к катетерам [33, 34, 46, 47].

Параметры используемого катетера: длина катетера не менее 25 см; диаметр не менее 2 мм; две канюли разного цвета (для расширения баллона и для введения контрастной жидкости); наличие металлического проводника, на конце катетера на расстоянии 2–3 см от конца имеется баллон объемом 1,5–3 мл для создания obturation цервикального канала.

Проведение данного исследования состоит из нескольких этапов:

1) фиксация шейки матки зеркалом;

2) обработка шейки матки раствором антисептика;

3) введение баллонного катетера в цервикальный канал;

4) баллон расширяется 1,0–1,5 мл физиологического раствора и фиксируется на различных уровнях;

5) после установки катетера вводится трансвагинальный датчик и начинается процесс инстилляции контрастной жидкости дробно. Первая порция в среднем составляет 3–5 мл, с ее помощью контрастируется полость матки для исключения очаговой патологии эндометрия,

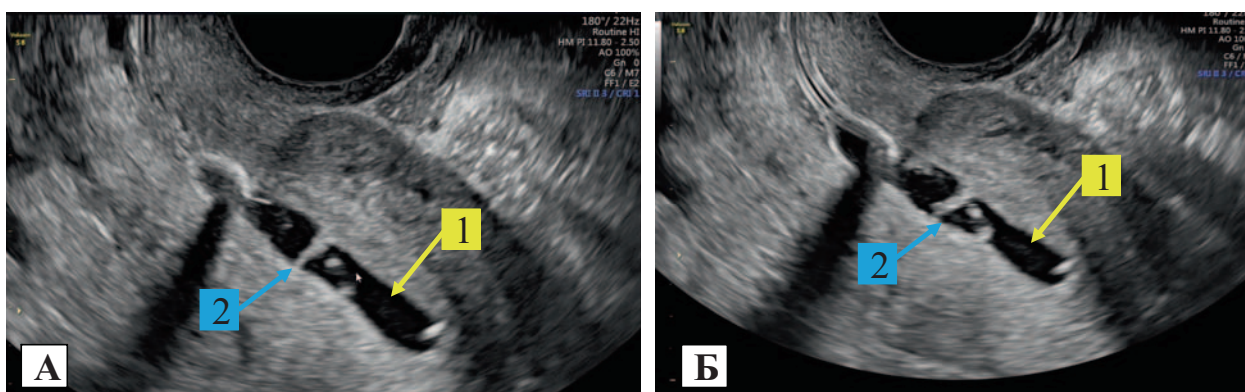


Рис. 2. А — ЭхоГС. Контрастный препарат (физиологический раствор) (1) определяется в полости матки, в полости матки визуализируются множественные линейные гиперэхогенные включения (синехии) (2) — синдром Ашермана; Б — баллонный катетер в области внутреннего зева, контрастный препарат (физиологический раствор) (1) определяется в полости матки, в полости матки визуализируются множественные линейные гиперэхогенные включения (синехии) (2) — синдром Ашермана.

Fig. 2. (A) EHSG. 1 — contrast medium (physiological saline) visualised in uterine cavity, 2 — multiple linear hyperechoic inclusions in cavity, synechiae — Asherman's syndrome; (Б) balloon catheter in internal os, 1 — contrast medium (physiological saline) visualised in uterine cavity, 2 — multiple linear hyperechoic inclusions in cavity, synechiae — Asherman's syndrome.

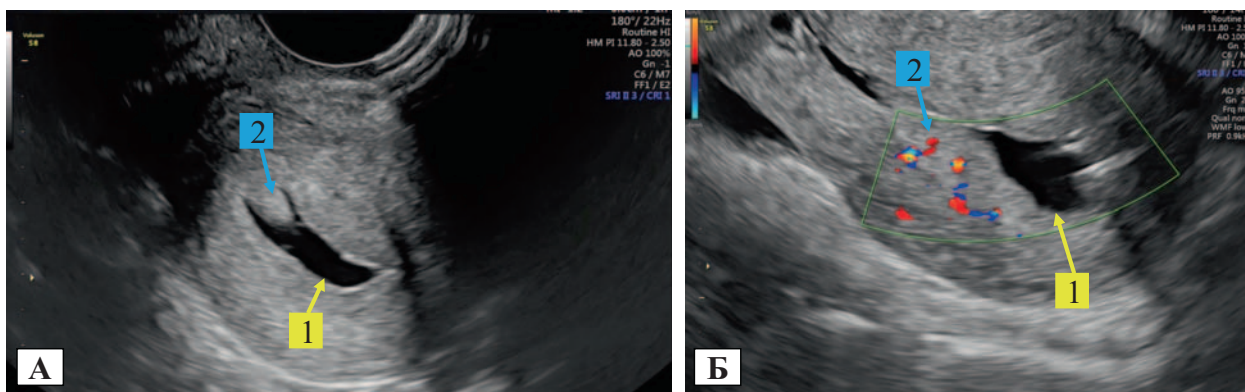


Рис. 3. А — ЭхоГС. Контрастный препарат (физиологический раствор) (1) определяется в полости матки, в полости матки визуализируется очаговое образование на «ножке» (полип эндометрия) (2); Б — ЭхоГС. Контрастный препарат (физиологический раствор) (1) определяется в полости матки, в полости матки визуализируется очаговое образование (полип эндометрия) (2) с визуализацией «сосудистой ножки».

Fig. 3. (A) EHSG. 1 — contrast medium (physiological saline) visualised in uterine cavity, 2 — focal pedicled mass in uterine cavity, endometrial polyp; (Б) EHSG. 1 — contrast medium (physiological saline) visualised in uterine cavity, 2 — focal mass, endometrial polyp, visualised with pedicle in uterine cavity.

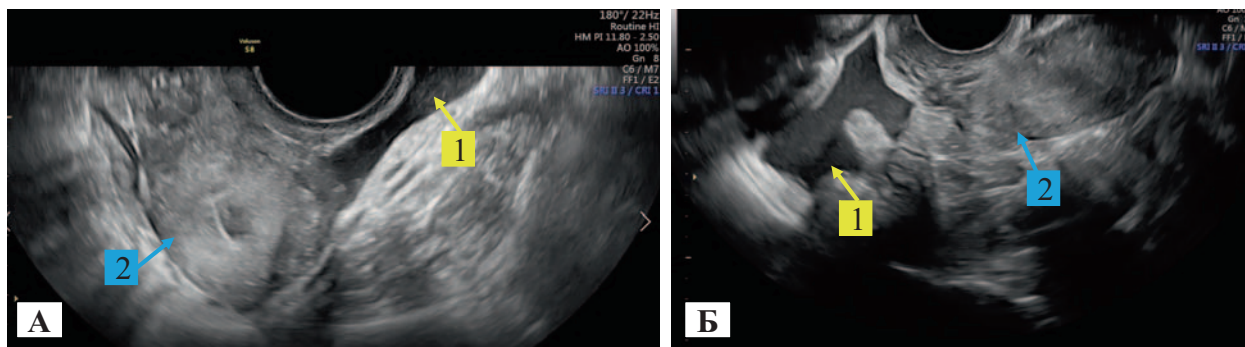


Рис. 4. А — ЭхоГС. Контрастный препарат (физиологический раствор) определяется в позадимадном пространстве (1), полость матки не контурирована (вариант нормы) (2); Б — ЭхоГС. Контрастный препарат (физиологический раствор) определяется параовариально (1), полость матки не контурирована (вариант нормы) (2).

Fig. 4. (A) EHSg. 1 — contrast medium (physiological saline) visualised in vesicouterine excavation, 2 — uterine cavity not contoured (norm type); (B) EHSg. 1 — contrast medium (physiological saline) visualised in paraovarian space, 2 — uterine cavity not contoured (norm type).

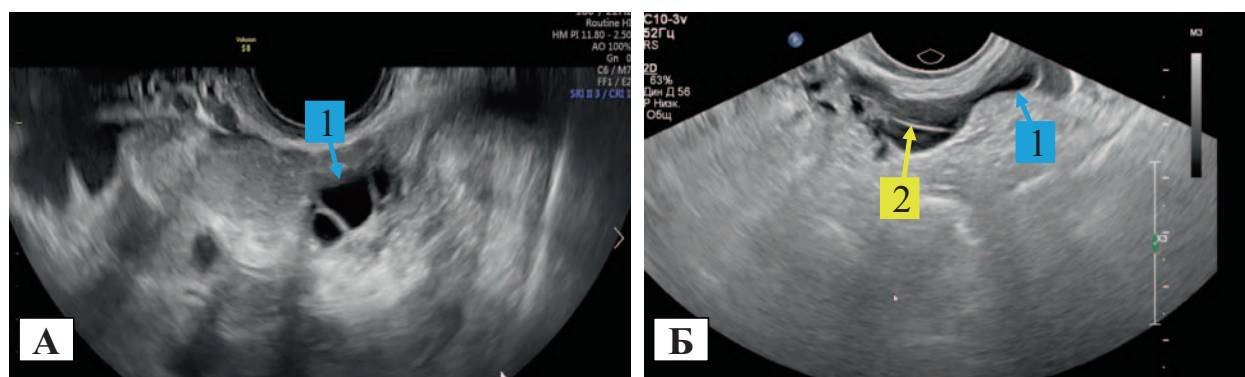


Рис. 5. А — ЭхоГС. Контрастный препарат (физиологический раствор, незначительное количество) определяется в левой маточной трубе (левосторонний гидросальпинкс) (1), полость матки не контурирована; Б — ЭхоГС. Контрастный препарат (физиологический раствор, значительное количество) определяется в левой маточной трубе (правосторонний гидросальпинкс) (1), там же определяются линейные гиперэхогенные включения (перитубарные спайки) (2).

Fig. 5. (A) EHSg. 1 — contrast medium (physiological saline, minor volume) visualised in left fallopian tube (left-sided hydrosalpinx), uterine cavity not contoured; (B) EHSg. 1 — contrast medium (physiological saline, large volume) visualised in left fallopian tube (right-sided hydrosalpinx), 2 — linear hyperechoic inclusions in tube, peritubal adhesions.

такой как полипы, синехии, субмукозные миоматозные узлы (рис. 2 А, Б, 3 А, Б). Вторая порция в среднем составляет 10–20 мл. Через 2–10 минут с момента начала инстиляции отмечается появление свободной жидкости в параметральных и параовариальных пространствах и между петлями кишечника (рис. 4 А, Б);

1) процедура заканчивается получением серии последовательных снимков или записью на электронный носитель для документирования проведенной методики;

2) оформляется протокол исследования.

Уровень постановки катетера выбирается в зависимости от диаметра цервикального канала и диагностической задачи. У рожавших и забеременевших женщин — высокий (в верхней

трети цервикального канала) с целью точного выполнения запирающей функции. У женщин с отсутствием беременностей в анамнезе выбирается низкий уровень постановки катетера для уменьшения травматизации цервикального канала. Для оценки состоятельности рубца на матке — в районе предполагаемой послеоперационной «ниши».

ОБСУЖДЕНИЕ

При проведении эхогистеросальпингографии возможна диагностика следующих вариантов гинекологических заболеваний: внутриматочная патология, острые и хронические воспалительные процессы [31, 48].

Внутриматочная патология — это комплекс различных гинекологических заболеваний, при-

водящих к деформации полости матки и нередко предшествующих раку эндометрия [32, 49]. Длительно протекающие воспалительные процессы приводят к образованию синехий в полости (рис. 2 А, Б), которые, в свою очередь, препятствуют полноценной овуляции плодного яйца и являются одним из основных факторов развития первичного или вторичного бесплодия [50, 51]. Наиболее часто встречаемой патологией полости матки являются синехии (рис. 2 А, Б) и полипы эндометрия (рис. 3 А, Б).

Высокая информативность эхогистеросальпингографии отмечена при выявлении перитонеальных спаек и гидросальпинксов (рис. 5 А, Б). На фоне анэхогенного контраста, появляющегося в малом тазу при проведении эхогистеросальпингографии, перитонеальные спайки визуализируются как линейные гиперэхогенные структуры, соединяющие матку, яичники, маточные трубы и петли кишечника в различных сочетаниях. В некоторых случаях спайки совершают плавные движения, особенно при тракционных движениях датчиком.

При отсутствии истечения жидкости из полости матки, нарастании болевого синдрома у пациентки и обратном токе жидкости из цервикального канала при извлечении катетера предполагается высокий интерстициальный уровень обструкции труб. При образовании гидросальпинксов предполагается низкий уровень обструкции, обычно ампулярной части маточной трубы с соответствующей стороны, при получении двусторонних гидросальпинксов предполагается двусторонняя обструкция маточных труб на ампулярном уровне.

В зависимости от времени появления и четкой визуализации свободной жидкости в полости малого таза при отсутствии обструкции маточных труб оценивается их функциональная активность по времени поступления контрастного вещества в позадматочное пространство.

При истечении контраста в брюшную полость при эхогистеросальпингографии выделяют три варианта сократительной активности маточных труб (табл. 2).

При гипокинетическом варианте сократительной активности маточных труб получены между увеличением частоты встречаемости внематочной беременности и частотой угрожающего самопроизвольного выкидыша [28].

Другой не менее важной проблемой является оценка состояния полости матки, нижнего маточного сегмента у пациенток с рубцом на матке, планирующих последующую беременность [35, 52].

Существуют различные диагностические методы для оценки состоятельности рубца на матке: стандартное ультразвуковое исследование, магнитно-резонансная томография (МРТ), гистероскопия. Однако каждый из обозначенных методов имеет различную диагностическую значимость и инвазивность. Стандартный протокол УЗИ, как МРТ, формирует группу риска пациентки по «несостоятельности рубца», при этом не всегда позволяет оценить эластичность миометрия в зоне «ниши», что является принципиальным фактором для решения вопроса о возможности реализации репродуктивной функции без проведения метропластики нижнего маточного сегмента. Гистероскопия — метод, позволяющий определить и оценить «ниши» без оценки толщины миометрия в области рубца на матке. При проведении эхогистеросальпингографии существует возможность подведения катетера в область «ниши» и путем дробного введения анэхогенных или гиперэхогенных контрастов определить эластичность миометрия в данной области (рис. 6 А). Значительное увеличение объема «ниши» при дробном введении более 3 мл рассматривается как критерий снижения эластичности ткани миометрия и является маркером несостоятельности рубца на матке (рис. 6 Б).

ЗАКЛЮЧЕНИЕ

Вопросы диагностики трубно-перитонеальных факторов бесплодия являются одними из важнейших среди проблем репродукции. Крайне значимая роль в определении состояния полости матки, детализации проходимости маточных труб отводится методам лучевой, прежде всего

Таблица 2. Варианты сократительной активности маточных труб
Table 2. Types of fallopian contractility.

Гиперкинетический тип (быстрый ток)	Нормокинетический тип (средний ток)	Гипокинетический тип (медленный ток)
Свободная жидкость в малом тазу появляется через 1–3 минуты с момента начала инстилляций	Свободная жидкость появляется в малом тазу через 3–5 минут с момента начала инстилляций	Свободная жидкость появляется в малом тазу через 5–7 и более минут
Наиболее часто происходили самопроизвольные выкидыши, достоверно чаще беременность протекала с угрозой прерывания	Чаще всего беременность протекает без осложнений	Чаще возникает внематочная беременность по сравнению с нормальным течением беременности

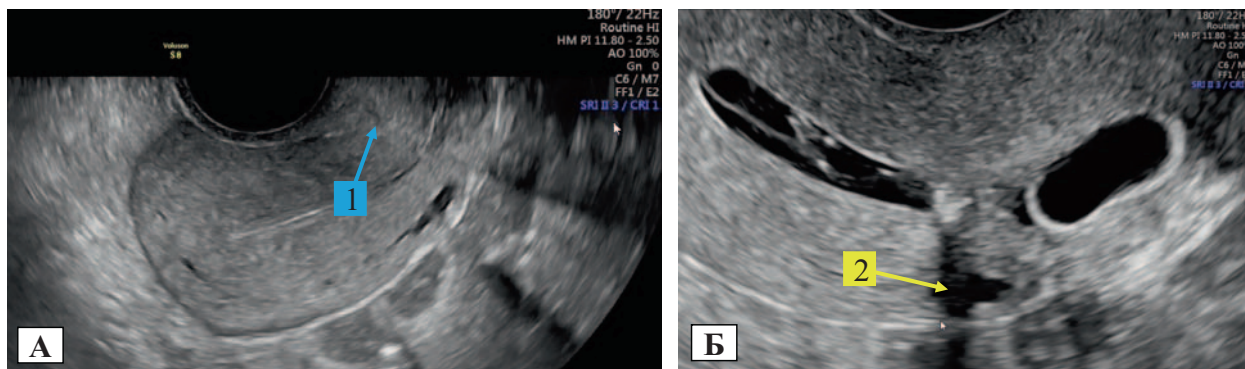


Рис. 6. А — «Нормальная» эхографическая картина рубца на матке (трансвагинальная эхография без контрастного усиления) у пациентки через 15 месяцев после оперативного родоразрешения; Б — у той же пациентки определяется «ниша» с участком истонченного миометрия при струйном введении 5 мл гипоэхогенного контраста (физиологический раствор) (1).

Fig. 6. (A) Normal uterine scar echography (non-contrast-enhanced transvaginal echography) past 15 months after surgical delivery; (B) — niche of local thinned myometrium visualised with 5 ml hypoechogenic contrast (physiological saline) jet injection in same patient (1).

ультразвуковой диагностики (эхогистеросальпингография).

Анализ литературных данных позволил нам выделить основные ультразвуковые критерии бесплодия при непроходимости маточных труб.

Эхографическая характеристика состояния полости матки, маточных труб и их моторика являются индикатором для будущих беременностей.

Методика ЭхоГС может использоваться не только для оценки состояния полости матки и анатомической проходимости маточных труб, но и с целью определения их функциональной активности.

Данная методика при наличии рубца на матке после оперативного вмешательства позволяет оценить морфофункциональную целостность

миометрия, размер «ниши», сформировать группу риска пациенток «по несостоятельности рубца» и дать прогноз о возможности реализации репродуктивной функции.

Таким образом, эхогистеросальпингография является высокоинформативным методом и должна являться стартовой методикой у пациенток, планирующих беременность.

ИСТОЧНИК ФИНАНСИРОВАНИЯ

Авторы заявляют об отсутствии спонсорской поддержки при проведении исследования.

FINANCING SOURCE

The authors received no financial support for the research.

СПИСОК ЛИТЕРАТУРЫ

1. Wang W., Zhou Q., Gong Y., Li Y., Huang Y., Chen Z. Assessment of Fallopian Tube Fimbria Patency With 4-Dimensional Hysterosalpingo-Contrast Sonography in Infertile Women. *J. Ultrasound. Med.* 2017; 36(10): 2061–2069. DOI: 10.1002/jum.14244
2. Hegazy A.A. Hysterosalpingography might disturb the functional anatomy of Fallopian tube. *Academia Anatomica International.* 2018; 4(1): 1–3. DOI: 10.21276/aanat.2018.4.1.1
3. Богданова Н.О., Калугина А.С., Беженарь В.Ф. Возможности контрастной ультразвуковой гистеросальпингоскопии в оценке состояния маточных труб и полости матки при бесплодии. *Проблемы репродукции.* 2017; 23(5): 48–53. DOI: 10.17116/repro201723548-53
4. Shwayder J.M. Normal Pelvic Anatomy. *Obstet. Gynecol. Clin. North. Am.* 2019; 46(4): 563–580. DOI: 10.1016/j.ogc.2019.06.001
5. Lee F.K., Lee W.L., Wang P.H. Is hysterosalpingography a good tool to confirm the patency of tubes? *J. Chin. Med. Assoc.* 2017; 80(5): 275–276. DOI: 10.1016/j.jcma.2016.10.006
6. Aziz M.U., Anwar S., Mahmood S. Hysterosalpingographic evaluation of primary and secondary infertility. *Pak. J. Med. Sci.* 2015; 31(5): 1188–1191. DOI: 10.12669/pjms.315.7545
7. Сенча А.Н., Быченко В.Г., Федоткина Е.П., Олейник В.И., Сыркашев Е.М. Эхогистеросальпингография с применением контрастного препарата «Соновью» — эффективная технология оценки проходимости маточных труб. *Акушерство и гинекология.* 2018; 6: 63–69. DOI: 10.18565/aig.2018.6.63-69
8. Qu E., Zhang X. EP35.02: SonoVue® in hysterosalpingo-contrast-sonography (HyCoSy) for fallopian tubal patency assessment: a systematic review with me-

- ta-analysis. *Ultrasound in Obstetrics & Gynecology*. 2019; 54(S1): 452–452. DOI: 10.1002/uog.21830
9. Поморцев А.В., Худорожкова Е.Д., Матосян М.А., Макухина В.В., Носуля И.Г. Лучевая диагностика вставания плаценты у беременных с рубцом на матке после кесарева сечения. *Кубанский научный медицинский вестник*. 2018; 25(3): 97–106. DOI: 10.25207/1608-6228-2018-25-3-97-106
 10. Dreyer K., van Rijswijk J., Mijatovic V., Goddijn M., Verhoeve H.R., van Rooij I.A.J., Hoek A., Bourdrez P., Nap A.W., Rijnsaardt-Lukassen H.G.M., Timmerman C.C.M., Kaplan M., Hooker A.B., Gijsen A.P., van Golde R., van Heteren C.F., Sluijmer A.V., de Bruin J.P., Smeenk J.M.J., de Boer J.A.M., Scheenjes E., Duijn A.E.J., Mozes A., Pelinck M.J., Traas M.A.F., van Hooff M.H.A., van Unnik G.A., de Koning C.H., van Geloven N., Twisk J.W.R., Hompes P.G.A., Mol B.W.J. Oil-Based or Water-Based Contrast for Hysterosalpingography in Infertile Women. *N. Engl. J. Med.* 2017; 376(21): 2043–2052. DOI: 10.1056/NEJMoa1612337
 11. Calles-Sastre L., Engels-Calvo V., Ríos-Vallejo M., Serrano-González L., García-Espantaleón M., Royuela A., De la Cuesta R., Pérez-Medina T. Prospective Study of Concordance Between Hysterosalpingo-Contrast Sonography and Hysteroscopy for Evaluation of the Uterine Cavity in Patients Undergoing Infertility Studies. *J. Ultrasound Med.* 2018; 37(6): 1431–1437. DOI: 10.1002/jum.14483
 12. Volondat M., Fontas E., Delotte J., Fatfouta I., Chevallier P., Chassang M. Magnetic resonance hysterosalpingography in diagnostic work-up of female infertility — comparison with conventional hysterosalpingography: a randomised study. *Eur. Radiol.* 2019; 29(2): 501–508. DOI: 10.1007/s00330-018-5572-2
 13. Panchal, S., Nagori, C. *Sonographic Assessment of Fallopian Tubes and Tubal Pathologies*. In Jayaprakasan K., Polanski L., Ojha K., editors. *Gynaecological Ultrasound Scanning: Tips and Tricks*. Cambridge: Cambridge University Press. 2020. P. 127–144. DOI:10.1017/9781108149877.010
 14. Wadhwa L., Rani P., Bhatia P. Comparative Prospective Study of Hysterosalpingography and Hysteroscopy in Infertile Women. *J. Hum. Reprod Sci.* 2017;10(2): 73–78. DOI: 10.4103/jhrs.JHRS_123_16
 15. Domali E., Stavrou S., Kyriakopoulos K., Mesogitis S., Loutradis D., Drakakis Ultrasonographical investigation of infertile women enhanced by contrast media is equally effective to hysterosalpingography (HSG) but less painful. *Ultrasound in Obstetrics & Gynecology*. Wiley; 2014; 44(S1): 357–357. DOI: 10.1002/uog.14572
 16. Буянова С.Н., Щукина Н.А., Логутова Л.С., Пучкова Н.В., Чечнева М.А., Барто Р.А., Благина Е.И. Диагностика и тактика ведения пациенток с несостоятельным рубцом на матке после кесарева сечения на этапе планирования беременности. *Российский вестник акушера-гинеколога*. 2015; 15(5): 82–88. DOI: 10.17116/rosakush201515482-88
 17. Chalumuri T., Chalumuri D., Trinadh Y. Comparison of sonohysterosalpingography using agitated saline and hysterosalpingography to evaluate yubal patency in infertile women. *Journal of Medical Science And clinical Research*. 2019; 7(11): 386–392. DOI: 10.18535/jmscr/v7i11.66
 18. Nnah E.W., Oriji V.K., Agi C.E. Comparative Analysis of Saline Sonohysterosalpingography to Hysterosalpingography in the Diagnosis of Utero-Tubal Pathology amongst Infertile Women at the University of Port Harcourt Teaching Hospital. *Open Journal of Medical Imaging*. 2019; 09(04): 58–68. DOI: 10.4236/ojmi.2019.94006
 19. Зузиева Х.Б., Митина Л.А., Востров А.Н., Степанов С.О., Мухтарулина С.В., Скрепцова Н.С. Применение соногистеросальпингографии в диагностике патологии эндометрия. *Онкология. Журнал им. П.А. Герцена*. 2020; 9(6): 34–38. DOI: 10.17116/onkolog2020906134
 20. Almashed A., Farag M., Morad A., Elkalaf O. Sonohysterography versus laparoscopic chromopertubation for the assessment of tubal patency in infertile women. *International Journal of Advanced Research*. 2016; 4(5): 1158–1162. DOI: 10.21474/ijar01/370
 21. Piccioni M.G., Riganelli L., Filippi V., Fuggetta E., Colagiovanni V., Imperiale L., Caccetta J., Panici P.B., Porpora M.G. Sonohysterosalpingography: Comparison of foam and saline solution. *J. Clin. Ultrasound*. 2017; 45(2): 67–71. DOI: 10.1002/jcu.22412
 22. Kumari R., Sahay P.B. Comparative study of sonohysterosalpingography with hysterosalpingography for determination of tubal patency in infertile women. *International Journal of Reproduction, Contraception, Obstetrics and Gynecology*. 2018; 7(8): 3117. DOI: 10.18203/2320-1770.ijrcog20183301
 23. Rezk M., Shawky M. The safety and acceptability of saline infusion sonography versus hysterosalpingography for evaluation of tubal patency in infertile women. *Middle East Fertility Society Journal*. 2015; 20(2): 108–113. DOI: 10.1016/j.mefs.2014.06.003
 24. Mardanian F., Rouholamin S., Nazemi M. Evaluation of Efficacy of Transvaginal Sonography with Hysteroscopy for Assessment of Tubal Patency in Infertile Women Regarding Diagnostic Laparoscopy. *Adv. Biomed. Res.* 2018; 7: 101. DOI: 10.4103/abr.abr_71_17
 25. Singh D.A. Comparison of Transvaginal Sonography and Hysteroscopy in diagnosis of intrauterine pathologies in infertile women. *Journal of Medical Science And clinical Research*. 2018; 6(6). DOI: 10.18535/jmscr/v6i6.114
 26. Корабельникова И.А., Гайдуков С.Н., Керималы кызы М., Жукембаева А.М. Патогенетические особенности развития рефлкторного трубного бесплодия. *Вестник Новгородского государственного университета*. 2020; 1(117): 50–52. DOI: 10.34680/2076-8052.2020
 27. Салехов С.А., Нурмухамбетова Б.Р., Коновалова М.В., Прохорович Т.И., Гайдуков С.Н. Патогене-

- нетическое обоснование исследования функционального нарушения проходимости маточных труб при определении показаний к оперативному лечению трубно-перитонеального бесплодия. *Theoretical & Applied Science*. 2016; 12(44): 29–33. DOI: 10.15863/TAS.2016.12.44.6
28. Амерханова Х.С., Цаллагова Л.В., Кабулова И.В. Результаты специальных методов обследования пациенток с трубно-перитонеальной формой бесплодия. *Проблемы репродукции*. 2019; 25(1): 26–30. DOI: 10.17116/repro20192501126
29. Борцвадзе Ш.Н., Свидинская Е.А., Джигладзе Т.А., Зуев В.М., Хохлова И.Д. Ультразвуковой мониторинг гистероскопической лазерной деструкции внутриматочных синехий. *Российский вестник акушера-гинеколога*. 2021; 21(1): 69–73. DOI: 10.17116/rosakush20212101169
30. Давыдов А.И., Кузьмина Т.Е. Контрастно-усиленные ультразвуковые исследования в гинекологии. *Вопросы гинекологии, акушерства и перинатологии*. 2017; 16(6): 50–58. DOI: 10.20953/1726-1678-2017-6-50-58
31. Иванова Л.А. Методика ультразвуковой оценки придатков матки. *Лучевая диагностика и терапия*. 2017; 3: 42–47. DOI: 10.22328/2079-5343-2017-3-42-47
32. Vroom A.J., Timmermans A., Bongers M.Y., van den Heuvel E.R., Geomini P.M.A.J., van Hanegem N. Diagnostic accuracy of saline contrast sonohysterography in detecting endometrial polyps in women with postmenopausal bleeding: systematic review and meta-analysis. *Ultrasound Obstet. Gynecol.* 2019; 54(1): 28–34. DOI: 10.1002/uog.20229
33. Bittencourt C.A., Dos Santos Simões R., Bernardo W.M., Fuchs L.F.P., Soares Júnior J.M., Pastore A.R., Baracat E.C. Accuracy of saline contrast sonohysterography in detection of endometrial polyps and submucosal leiomyomas in women of reproductive age with abnormal uterine bleeding: systematic review and meta-analysis. *Ultrasound Obstet. Gynecol.* 2017; 50(1): 32–39. DOI: 10.1002/uog.17352
34. Seshadri S., El-Toukhy T., Douiri A., Jayaprakasan K., Khalaf Y. Diagnostic accuracy of saline infusion sonography in the evaluation of uterine cavity abnormalities prior to assisted reproductive techniques: a systematic review and meta-analysis. *Hum. Reprod. Update*. 2015; 21(2): 262–274. DOI: 10.1093/humupd/dmu057
35. Фетищева Л.Е., Новикова О.Н. Способ восстановления проходимости маточной трубы при трубной беременности в ампулярном отделе. *Российский вестник акушера-гинеколога*. 2018; 18(1): 59–64. DOI: 10.17116/rosakush201818159-64
36. Сергиеня О.В., Богатырева Е.В., Горелова И.В., Гренкова Ю.М., Фокин В.А., Труфанов Г.Е. Магнитно-резонансная гистеросальпингография: методика исследования, клиническое применение. *Российский электронный журнал лучевой диагностики*. 2018; 8(4): 165–171. DOI: 10.21569/2222-7415-2018-8-4-165-171
37. Щербакова Л.Н., Бугеренко К.А., Бугеренко А.Е., Иванова Н.В., Фотина Е.В., Новицкая Н.А., Панина О.Б. Трубно-перитонеальное бесплодие: возможности восстановления репродуктивной функции. *Хирургическая практика*. 2020; 2: 56–62. DOI: 10.38181/2223-2427-2020-2-56-62
38. Куприенко И.П., Маслова Ю.В., Ли А.Ф., Гребеняк О.А., Сластенова Е.Ю. Гистеросальпингография с применением раствора перекиси водорода в диагностике трубного, яичникового и маточного факторов женского бесплодия. *Здравоохранение Дальнего Востока*. 2020; 1(83): 34–38. DOI: 10.33454/1728-1261
39. Воробцова И.Н., Коновалова М.В., Васильев В.В., Курдынко Л.В., Багирова С.Э. Роль хронического воспаления придатков матки в развитии репродуктивных нарушений. *Вестник Новгородского государственного университета*. 2020; 4(120): 26–29. DOI: 10.34680/2076-8052.2020.4(120).26-29
40. Дикке Г.Б., Василенко Г.И. Трубно-перитонеальное бесплодие у женщин, возможности повышения эффективности лечения. *Акушерство и гинекология*. 2016; 9: 119–125. DOI: 10.18565/aig.2016.9.119-25
41. Лисицына О.И., Шмаков Р.Г. «Ниши» рубца на матке после кесарева сечения: диагностика, лечение и исходы. *Акушерство и гинекология*. 2019; 9: 24–30. DOI: 10.18565/aig.2019.9.24-31
42. Ножничева О.Н., Семенов И.А., Беженарь В.Ф. Рубец на матке после операции кесарева сечения и оптимальный алгоритм диагностики его состояния. *Лучевая диагностика и терапия*. 2019; 2: 85–90. DOI: 10.22328/2079-5343-2019-10-2-85-90
43. Щукина Н.А., Буянова С.Н., Чечнева М.А., Земскова Н.Ю., Баринаева И.В., Пучкова Н.В., Благина Е.И. Основные причины формирования несостоятельного рубца на матке после кесарева сечения. *Российский вестник акушера-гинеколога*. 2018; 18(4): 57–61. DOI: 10.17116/rosakush201818457
44. Цхай В.Б., Григорян Э.С., Костарева О.В., Бадмаева С.Ж. Миома матки и бесплодие: этиология, патогенез, современные принципы лечения (обзор литературы). *Сибирское медицинское обозрение*. 2019; 4: 25–33. DOI: 10.20333/2500136-2019-4-25-33
45. Буянова С.Н., Щукина Н.А., Чечнева М.А., Бабунашвили Е.Л. Ультразвуковая диагностика при планировании органосберегающих операций по поводу миомы матки. *Российский вестник акушера-гинеколога*. 2018; 18(6): 83–87. DOI: 10.17116/rosakush20181806183
46. Коновалова М.В., Корабельникова И.А., Воробцова И.Н., Шовина Д.Э., Швындина А.А., Соколова М.Е., Коновалов Л.В. Особенности изменения морфологической структуры маточных труб на фоне хронического воспаления. *Вестник Новгородского государственного университета*. 2019; 1(113): 44–46. DOI: 10.34680/2076-8052.2019.1(113).44-46
47. Бродский Г.В., Адамян Л.В., Сухих Г.Т. Маточная труба при генитальной патологии и интраутеро-

ральная терапия женского бесплодия. *Акушерство и гинекология*. 2018; 9: 74–78. DOI: 10.18565/aig.2018.9.74-78

48. Аравина О.Р. Роль гистеросальпингографии в выявлении эндометриоза маточных труб. *Глобальные проблемы современности*. 2021; 2(1): 65–67. DOI: 10.26787/nydha-2713-2048-2021-2-1-65-67
49. Javadi S., Ganeshan D.M., Qayyum A., Iyer R.B., Bhosale P. Ovarian Cancer, the Revised FIGO Staging System, and the Role of Imaging. *AJR Am. J. Roentgenol.* 2016; 206(6): 1351–1360. DOI: 10.2214/AJR.15.15199
50. Дмитриев А.А., Богданова Е.О., Карпенко А.К., Карпеев С.А. Роль виртуальной гистеросальпин-

гографии в диагностике причин бесплодия. *Лучевая диагностика и терапия*. 2018; 2: 46–53. DOI: 10.22328/2079-5343-2018-9-2-46-53

51. Есипова И.А., Каппушева Л.М., Бреусенко В.Г., Ляфишева Д.М., Овчинникова А.В., Демидов А.В. Ультразвуковая оценка состояния стенки матки после гистерорезектоскопии подслизистых мио-матозных узлов. *Вопросы гинекологии, акушерства и перинатологии*. 2020; 19(4): 5–21. DOI: 10.20953/1726-1678-2020-4-5-21
52. Doroshenko-Kravchuk M.V. Newest approaches to the diagnosis of hyperplastic processes in gynecology. *Світ медицини та біології*. 2020; 16(2(72)): 2(72): 48–52. DOI: 10.26724/2079-8334-2020-2-72-48-52

REFERENCES

1. Wang W., Zhou Q., Gong Y., Li Y., Huang Y., Chen Z. Assessment of Fallopian Tube Fimbria Patency With 4-Dimensional Hysterosalpingo-Contrast Sonography in Infertile Women. *J. Ultrasound. Med.* 2017; 36(10): 2061–2069. DOI: 10.1002/jum.14244
2. Hegazy A.A. Hysterosalpingography might disturb the functional anatomy of Fallopian tube. *Academia Anatomica International*. 2018; 4(1): 1–3. DOI: 10.21276/aaanat.2018.4.1.1
3. Bogdanova N.O., Kalugina A.S., Bezhenar V.F. The role of Hysterosalpingo-contrast sonography in the evaluation of tubal patency and uterine cavity pathology in infertile women. *Problemy reproduktsii*. 2017; 23(5): 48–53 (In Russ., English abstract). DOI: 10.17116/repro201723548-53
4. Shwayder J.M. Normal Pelvic Anatomy. *Obstet. Gynecol. Clin. North. Am.* 2019; 46(4): 563–580. DOI: 10.1016/j.ogc.2019.06.001
5. Lee F.K., Lee W.L., Wang P.H. Is hysterosalpingography a good tool to confirm the patency of tubes? *J. Chin. Med. Assoc.* 2017; 80(5): 275–276. DOI: 10.1016/j.jcma.2016.10.006
6. Aziz M.U., Anwar S., Mahmood S. Hysterosalpingographic evaluation of primary and secondary infertility. *Pak. J. Med. Sci.* 2015; 31(5): 1188–1191. DOI: 10.12669/pjms.315.7545
7. Sencha A.N., Bychenko V.G., Fedotkina E.P., Oleinik V.I., Syrkashev E.M. Echohysterosalpingography using the contrast agent SonoVue is an effective technology for evaluation of fallopian tube patency. *Akusherstvo i ginekologiya*. 2018; 6: 63–69 (In Russ., English abstract). DOI: 10.18565/aig.2018.6.63-69
8. Qu E., Zhang X. EP35.02: SonoVue® in hysterosalpingo-contrast-sonography (HyCoSy) for fallopian tubal patency assessment: a systematic review with meta-analysis. *Ultrasound in Obstetrics & Gynecology*. 2019; 54(S1): 452–452. DOI: 10.1002/uog.21830
9. Pomortsev A.V., Khudorozhkova E.D., Matosyan M.A., Makukhina V.V., Nosulya I.G. Radiological diagnostic of placenta accrete in pregnant women with cesarean scar. *Kuban Scientific Medical Bulletin*. 2018; 25(3): 97–106 (In Russ., English abstract). DOI: 10.25207/1608-6228-2018-25-3-97-106
10. Dreyer K., van Rijswijk J., Mijatovic V., Goddijn M., Verhoeve H.R., van Rooij I.A.J., Hoek A., Bourdrez P., Nap A.W., Rijnsaardt-Lukassen H.G.M., Timmerman C.C.M., Kaplan M., Hooker A.B., Gijsen A.P., van Golde R., van Heteren C.F., Sluijmer A.V., de Bruin J.P., Smeenk J.M.J., de Boer J.A.M., Scheenjes E., Duijn A.E.J., Mozes A., Pelinck M.J., Traas M.A.F., van Hooff M.H.A., van Unnik G.A., de Koning C.H., van Geloven N., Twisk J.W.R., Hompes P.G.A., Mol B.W.J. Oil-Based or Water-Based Contrast for Hysterosalpingography in Infertile Women. *N. Engl. J. Med.* 2017; 376(21): 2043–2052. DOI: 10.1056/NEJMoa1612337
11. Calles-Sastre L., Engels-Calvo V., Ríos-Vallejo M., Serrano-González L., García-Espantaleón M., Royuela A., De la Cuesta R., Pérez-Medina T. Prospective Study of Concordance Between Hysterosalpingo-Contrast Sonography and Hysteroscopy for Evaluation of the Uterine Cavity in Patients Undergoing Infertility Studies. *J. Ultrasound Med.* 2018; 37(6): 1431–1437. DOI: 10.1002/jum.14483
12. Volondat M., Fontas E., Delotte J., Fatfouta I., Chevallier P., Chassang M. Magnetic resonance hysterosalpingography in diagnostic work-up of female infertility — comparison with conventional hysterosalpingography: a randomised study. *Eur. Radiol.* 2019; 29(2): 501–508. DOI: 10.1007/s00330-018-5572-2
13. Panchal, S., Nagori, C. *Sonographic Assessment of Fallopian Tubes and Tubal Pathologies*. In Jayaprakasan K., Polanski L., Ojha K., editors. *Gynaecological Ultrasound Scanning: Tips and Tricks*. Cambridge: Cambridge University Press. 2020. P. 127–144. DOI: 10.1017/9781108149877.010
14. Wadhwa L., Rani P., Bhatia P. Comparative Prospective Study of Hysterosalpingography and Hysteroscopy in Infertile Women. *J. Hum. Reprod Sci.* 2017; 10(2): 73–78. DOI: 10.4103/jhrs.JHRS_123_16
15. Domali E., Stavrou S., Kyriakopoulos K., Mesogitis S., Loutradis D., Drakakis Ultrasonographical investigation of infertile women enhanced by contrast media is equally effective to hysterosalpingography (HSG)

- but less painful. *Ultrasound in Obstetrics & Gynecology*. Wiley; 2014; 44(S1): 357–357. DOI: 10.1002/uog.14572
16. Buianova S.N., Shchukina N.A., Logutova L.S., Puchkova N.V., Chechneva M.A., Barto R.A., Blagina E.I. Diagnosis and management tactics in patients with an incompetent uterine scar after cesarean section at the stage of pregnancy planning. *Russian Bulletin of Obstetrician-Gynecologist*. 2015; 15(5): 82–88 (In Russ., English abstract). DOI: 10.17116/rosakush201515482-88
17. Chalumuri T., Chalumuri D., Trinadh Y. Comparison of sonohysterosalpingography using agitated saline and hysterosalpingography to evaluate yupal patency in infertile women. *Journal of Medical Science And clinical Research*. 2019; 7(11): 386–392. DOI: 10.18535/jmscr/v7i11.66
18. Nnah E.W., Orijji V.K., Agi C.E. Comparative Analysis of Saline Sonohysterosalpingography to Hysterosalpingography in the Diagnosis of Utero-Tubal Pathology amongst Infertile Women at the University of Port Harcourt Teaching Hospital. *Open Journal of Medical Imaging*. 2019; 09(04): 58–68. DOI: 10.4236/ojmi.2019.94006
19. Zuzieva Kh.B., Mitina L.A., Vostrov A.N., Stepanov S.O., Mukhtarulina S.V., Skreptsova N.S. The use of sonohysterosalpingography in the diagnosis of endometrial pathology. *P.A. Herzen Journal of Oncology*. 2020; 9(6): 34–38 (In Russ., English abstract). DOI: 10.17116/onkolog2020906134
20. Almashed A., Farag M., Morad A., Elkalaf O. Sonohysterosalpingography versus laparoscopic chromopertubation for the assessment of tubal patency in infertile women. *International Journal of Advanced Research*. 2016; 4(5): 1158–1162. DOI: 10.21474/ijar01/370
21. Piccioni M.G., Riganelli L., Filippi V., Fuggetta E., Colagiovanni V., Imperiale L., Caccetta J., Panici P.B., Porpora M.G. Sonohysterosalpingography: Comparison of foam and saline solution. *J. Clin. Ultrasound*. 2017; 45(2): 67–71. DOI: 10.1002/jcu.22412
22. Kumari R., Sahay P.B. Comparative study of sonohysterosalpingography with hysterosalpingography for determination of tubal patency in infertile women. *International Journal of Reproduction, Contraception, Obstetrics and Gynecology*. 2018; 7(8): 3117. DOI: 10.18203/2320-1770.ijrcog20183301
23. Rezk M., Shawky M. The safety and acceptability of saline infusion sonography versus hysterosalpingography for evaluation of tubal patency in infertile women. *Middle East Fertility Society Journal*. 2015; 20(2): 108–113. DOI: 10.1016/j.mefs.2014.06.003
24. Mardanian F., Rouholamin S., Nazemi M. Evaluation of Efficacy of Transvaginal Sonography with Hysteroscopy for Assessment of Tubal Patency in Infertile Women Regarding Diagnostic Laparoscopy. *Adv. Biomed. Res.* 2018; 7: 101. DOI: 10.4103/abr.abr_71_17
25. Singh D.A. Comparison of Transvaginal Sonography and Hysteroscopy in diagnosis of intrauterine pathologies in infertile women. *Journal of Medical Science And clinical Research*. 2018; 6(6). DOI: 10.18535/jmscr/v6i6.114
26. Korabelnikova I.A., Gaidukov S.N., Karimaly kyzy M., Zhukembaeva A.M. Pathogenetic features of reflector tube infertility development. *Vestnik Novgorodskogo Gosudarstvennogo Universiteta*. 2020; 1(117): 50–52 (In Russ., English abstract). DOI: 10.34680/2076-8052.2020
27. Salekhov S.A., Nurmukhambetova B.R., Konovalova M.V., Prohorovich T.I., Gaidukov S.N. Pathogenetic substantiation tests for impairment of tubal patency for determining the indications for operative treatment tuboperitoneal infertility. *Theoretical & Applied Science*. 2016; 12(44): 29–33 (In Russ., English abstract). DOI: 10.15863/TAS.2016.12.44.6
28. Amerkhanova Kh.S., Tsallagova L.V., Kabulova I.V. The results of special methods of examination of patients with tubal-peritoneal form of infertility. *Russian Journal of Human Reproduction*. 2019; 25(1): 26–30 (In Russ., English abstract). DOI: 10.17116/repro20192501126
29. Bortsvadze Sh.N., Svidinskaya E.A., Dzhibladze T.A., Zuev V.M., Khokhlova I.D. Ultrasound monitoring of hysteroscopic laser ablation in case of intrauterine adhesions. *Russian Bulletin of Obstetrician-Gynecologist*. 2021; 21(1): 69–73 (In Russ., English abstract). DOI: 10.17116/rosakush20212101169
30. Davydov A.I., Kuzmina T.E. Contrast-enhanced ultrasound examinations in gynaecology. *Voprosy Ginekologii, Akušerstva i Perinatologii*. 2017; 16(6): 50–58 (In Russ., English abstract). DOI: 10.20953/1726-1678-2017-6-50-58
31. Ivanova L.A. The method of ultrasonic evaluation of the uterus. *Diagnostic Radiology and Radiotherapy*. 2017; 3: 42–47 (In Russ., English abstract). DOI: 10.22328/2079-5343-2017-3-42-47
32. Vroom A.J., Timmermans A., Bongers M.Y., van den Heuvel E.R., Geomini P.M.A.J., van Hanegem N. Diagnostic accuracy of saline contrast sonohysterosalpingography in detecting endometrial polyps in women with postmenopausal bleeding: systematic review and meta-analysis. *Ultrasound Obstet. Gynecol.* 2019; 54(1): 28–34. DOI: 10.1002/uog.20229
33. Bittencourt C.A., Dos Santos Simões R., Bernardo W.M., Fuchs L.F.P., Soares Júnior J.M., Pastore A.R., Baracat E.C. Accuracy of saline contrast sonohysterosalpingography in detection of endometrial polyps and submucosal leiomyomas in women of reproductive age with abnormal uterine bleeding: systematic review and meta-analysis. *Ultrasound Obstet. Gynecol.* 2017; 50(1): 32–39. DOI: 10.1002/uog.17352
34. Seshadri S., El-Toukhy T., Douiri A., Jayaprakasan K., Khalaf Y. Diagnostic accuracy of saline infusion sonography in the evaluation of uterine cavity abnormalities prior to assisted reproductive techniques: a systematic review and meta-analyses. *Hum. Reprod. Update*. 2015; 21(2): 262–274. DOI: 10.1093/humupd/dmu057

35. Fetishcheva L.E., Novikova O.N. A procedure for restoration of fallopian tube patency in tubal pregnancy in the ampullary portion. *Russian Bulletin of Obstetrician-Gynecologist*. 2018; 18(1): 59–64 (In Russ., English abstract). DOI: 10.17116/rosakush201818159-64
36. Sergienya O.V., Bogatyreva E.V., Gorelova I.V., Grenkova Yu.M., Fokin V.A., Trufanov G.E. MR-hysterosalpingography: technique and clinical application. *Russian Electronic Journal of Radiology*. 2018; 8(4): 165–171 (In Russ., English abstract). DOI: 10.21569/2222-7415-2018-8-4-165-171
37. Shcherbakova L.N., Bugerenko K.B., Bugerenko A.E., Ivanova N.V., Fotina E.V., Novitskaya N.A., Panina O.B. Tubal factor infertility: possible options of reproductive function restoration. *Surgical practice*. 2020; 2: 56–62 (In Russ., English abstract). DOI: 10.38181/2223-2427-2020-2-56-62
38. Kupriyenko I.P., Maslova Yu.V., Li A.F., Grebenyak O.A., Slastenova E.Yu. Hysterosalpingosonography using a solution of hydrogen peroxide in the diagnosis of tubal, ovarian and uterine factors of female infertility. *Public Health of the Far East Peer-Reviewed Scientific and Practical Journal*. 2020; 1(83): 34–38 (In Russ., English abstract). DOI: 10.33454/1728-1261
39. Vorobtsova I.N., Konovalova M.V., Vasiliev V.V., Kurdynko L.V., Bagirova S.E. Chronic inflammation of uterine appendages in development of reproductive disorders. *Vestnik Novgorodskogo Gosudarstvennogo Universiteta*. 2020; 4(120): 26–29 (In Russ., English abstract). DOI: 10.34680/2076-8052.2020.4(120).26-29
40. Dikke G.B., Vasilenko G.I. Tuboperitoneal infertility in women: Opportunities to enhance the efficiency of treatment. *Akusherstvo i Ginekologiya*. 2016; 9: 119–125 (In Russ., English abstract). DOI: 10.18565/aig.2016.9.119-25
41. Lisitsyna O.I., Shmakov R.G. Iches of the uterine scar after cesarean section: diagnosis, treatment, and outcomes. *Akusherstvo i Ginekologiya*. 2019; 9: 24–30 (In Russ., English abstract). DOI: 10.18565/aig.2019.9.24-31
42. Nozhnitsseva O.N., Semenov I.A., Bezhenar V.F. The scar on the uterus after cesarean section and the optimal algorithm for diagnostics. *Diagnostic Radiology and Radiotherapy*. 2019; 2: 85–90 (In Russ., English abstract). DOI: 10.22328/2079-5343-2019-10-2-85-90
43. Shchukina N.A., Buyanova S.N., Chechneva M.A., Zemskova N.Yu., Barinova I.V., Puchkova N.V., Blagina E.I. Main reasons for the formation of an incompetent uterine scar after cesarean section. *Rossiiskii Vestnik Akushera-Ginekologa*. 2018; 18(4): 57–61 (In Russ., English abstract). DOI: 10.17116/rosakush201818457
44. Tskhay V.B., Grigoryan E.S., Kostareva O.V., Badmaeva S.Z. Uterine fibroids and infertility: etiology, pathogenesis and modern treatment principles (literature review). *Siberian Medical Review*. 2019; 4: 25–33 (In Russ., English abstract). DOI: 10.20333/2500136-2019-4-25-33
45. Buianova S.N., Shchukina N.A., Chechneva M.A., Babunashvili E.L. Ultrasound diagnosis in the planning of organ-sparing surgery for uterine myoma. *Russian Bulletin of Obstetrician-Gynecologist*. 2018; 18(6): 83–87 (In Russ., English abstract). DOI: 10.17116/rosakush20181806183
46. Konovalova M.V., Korabel'nikova I.A., Vorobtsova I.N., Shovina D.A., Shvindina A.A., Sokolova M.E., Konovalov L.V. Peculiarities of changes of the morphological structure of the fallopian tubes against the background of chronic inflammation. *Vestnik Novgorodskogo Gosudarstvennogo Universiteta*. 2019; 1(113): 44–46 (In Russ., English abstract). DOI: 10.34680/2076-8052.2019.1(113).44-46
47. Brodsky G.V., Adamyan L.V., Sukhikh G.T. The fallopian tubes in genital pathology and intratubal therapy for female infertility. *Akusherstvo i Ginekologiya*. 2018; 9: 74–78 (In Russ., English abstract). DOI: 10.18565/aig.2018.9.74-78
48. Aravina O.R. The role of hysterosalpingography in detecting endometriosis of the fallopian tubes. *Global Problems of Modernity*. 2021; 2(1): 65–67 (In Russ., English abstract). DOI: 10.26787/nydha-2713-2048-2021-2-1-65-67
49. Javadi S., Ganeshan D.M., Qayyum A., Iyer R.B., Bhosale P. Ovarian Cancer, the Revised FIGO Staging System, and the Role of Imaging. *AJR Am. J. Roentgenol*. 2016; 206(6): 1351–1360. DOI: 10.2214/AJR.15.15199
50. Dmitriev A.A., Bogdanova E.O., Karpenko A.K., Karpeev S.A. Role of virtual hysterosalpingography in the diagnosis the causes of infertility. *Diagnostic Radiology and Radiotherapy*. 2018; 2: 46–53 (In Russ., English abstract). DOI: 10.22328/2079-5343-2018-9-2-46-53
51. Esipova I.A., Kappusheva L.M., Breusenko V.G., Lyafisheva D.M., Ovchinnikova A.V., Demidov A.V. Ultrasound assessment of the uterine wall after hysteroscopic myomectomy of submucous uterine fibroids. *Voprosy Ginekologii, Akušerstva i Perinatologii*. 2020; 19(4): 5–21 (In Russ., English abstract). DOI: 10.20953/1726-1678-2020-4-5-21
52. Doroshenko-Kravchuk M.V. Newest approaches to the diagnosis of hyperplastic processes in gynecology. *Світ медицини та біології*. 2020; 16(2(72)):48–52. DOI: 10.26724/2079-8334-2020-2-72-48-52

ВКЛАД АВТОРОВ

Поморцев А.В.

Разработка концепции — развитие ключевых целей и задач.

Проведение исследования — сбор и анализ полученных данных.

Подготовка и редактирование текста — критический пересмотр черновика рукописи с внесением ценного замечания интеллектуального содержания. Утверждение окончательного варианта статьи — принятие ответственности за все аспекты работы, целостность всех частей статьи и ее окончательный вариант.

Сенча А.Н.

Разработка концепции — формирование идеи; развитие ключевых целей и задач.

Разработка методологии — разработка и дизайн методологии.

Проведение исследования — анализ и интерпретация полученных данных.

Подготовка и редактирование текста — составление черновика рукописи, его критический пересмотр с внесением ценного замечания интеллектуального содержания; участие в научном дизайне.

Утверждение окончательного варианта статьи — принятие ответственности за все аспекты работы и ее окончательный вариант.

Астафьева О.В.

Разработка концепции — формирование идеи; развитие ключевых целей и задач.

Разработка методологии — разработка и дизайн методологии.

Проведение исследования — анализ и интерпретация полученных данных.

Подготовка и редактирование текста — составление черновика рукописи, его критический пересмотр с внесением ценного замечания интеллектуального содержания; участие в научном дизайне.

Утверждение окончательного варианта статьи — принятие ответственности за все аспекты работы и ее окончательный вариант.

Дьяченко Ю.Ю.

Разработка концепции — формулировка основных целей и задач.

Проведение исследования — сбор данных, интерпретация полученных результатов.

Разработка методологии — создание дизайна исследования.

Подготовка и редактирование текста — создание черновика статьи.

Утверждение окончательного варианта — принятие ответственности за все аспекты работы и ее окончательный вариант.

Матосян М.А.

Разработка концепции — развитие ключевых целей и задач.

Проведение исследования — сбор данных, интерпретация полученных результатов, поиск литературных источников, анализ данных.

Подготовка и редактирование текста — корректура содержимого, подготовка статьи в печать.

Утверждение окончательного варианта — принятие ответственности за все аспекты работы и ее окончательный вариант.

AUTHOR CONTRIBUTIONS

Pomortsev A.V.

Conceptualisation — development of key goals and objectives.

Conducting research — data collection and analysis.

Text preparation and editing — critical revision of the manuscript draft with a valuable intellectual investment. Approval of the final manuscript — acceptance of responsibility for all aspects of the work, integrity of all parts of the article and its final version.

Sencha A.N.

Conceptualisation — concept statement, development of key goals and objectives.

Methodology development — methodology development and design.

Conducting research — data analysis and interpretation.

Text preparation and editing — drafting of the manuscript, its critical revision with a valuable intellectual investment; contribution to the scientific layout.

Approval of the final manuscript — acceptance of responsibility for all aspects of the work and its final version.

Astafyeva O.V.

Conceptualisation — concept statement, development of key goals and objectives.

Methodology development — methodology development and design.

Conducting research — data analysis and interpretation.

Text preparation and editing — drafting of the manuscript, its critical revision with a valuable intellectual investment; contribution to the scientific layout.

Approval of the final manuscript — acceptance of responsibility for all aspects of the work and its final version.

Dyachenko Yu.Yu.

Conceptualisation — statement of key goals and objectives.

Conducting research — data collection, interpretation of results.

Methodology development — design of research.

Text preparation and editing — drafting of the manuscript.

Approval of the final manuscript — acceptance of responsibility for all aspects of the work and its final version.

Matosyan M.A.

Conceptualisation — development of key goals and objectives.

Conducting research — data collection, interpretation of results, literature mining, data analysis.

Text preparation and editing — manuscript correction, pre-publication processing.

Approval of the final manuscript — acceptance of responsibility for all aspects of the work and its final version.

СВЕДЕНИЯ ОБ АВТОРАХ / INFORMATION ABOUT THE AUTHORS

Поморцев Алексей Викторович — доктор медицинских наук, профессор, заведующий кафедрой лучевой диагностики федерального государственного бюджетного образовательного учреждения высшего образования «Кубанский государственный медицинский университет» Министерства здравоохранения Российской Федерации; главный внештатный специалист по ультразвуковой диагностике Министерства здравоохранения Краснодарского края; заведующий отделением ультразвуковой диагностики государственного бюджетного учреждения здравоохранения «Краевая клиническая больница № 2» Министерства здравоохранения Краснодарского края.

<https://orcid.org/0000-0003-4129-3930>

Сенча Александр Николаевич — доктор медицинских наук, профессор, заведующий отделом визуальной диагностики федерального государственного бюджетного учреждения «Национальный медицинский исследовательский центр акушерства, гинекологии и перинатологии имени академика В.И. Кулакова» Министерства здравоохранения Российской Федерации.

<https://orcid.org/0000-0002-1188-8872>

Астафьева Ольга Викторовна — доктор медицинских наук, профессор кафедры лучевой диагностики федерального государственного бюджетного образовательного учреждения высшего образования «Кубанский государственный медицинский университет» Министерства здравоохранения Российской Федерации.

<https://orcid.org/0000-0001-8195-5930>

Дьяченко Юлия Юрьевна — кандидат медицинских наук, ассистент кафедры лучевой диагностики федерального государственного бюджетного образовательного учреждения высшего образования «Кубанский государственный медицинский университет» Министерства здравоохранения Российской Федерации.

<https://orcid.org/0000-0003-2957-9100>

Alexey V. Pomortsev — Dr. Sci. (Med.), Prof., Head of the Chair of Radiation Diagnostics, Kuban State Medical University; Chief External Expert (ultrasonic diagnostics), Ministry of Health of Krasnodar Krai; Head of the Ultrasonic Diagnostics Unit, Territorial Clinical Hospital No. 2.

<https://orcid.org/0000-0003-4129-3930>

Aleksandr N. Sencha — Dr. Sci. (Med.), Prof., Head of the Department of Diagnostic Imaging, National Medical Research Center for Obstetrics, Gynecology and Perinatology named after Acad. V.I. Kulakov.

<https://orcid.org/0000-0002-1188-8872>

Olga V. Astafyeva — Dr. Sci. (Med.), Prof., Chair of Radiation Diagnostics, Kuban State Medical University.

<https://orcid.org/0000-0001-8195-5930>

Yulya Yu. Dyachenko — Cand. Sci. (Med.), Research Assistant, Chair of Radiation Diagnostics, Kuban State Medical University.

<https://orcid.org/0000-0003-2957-9100>

Матосян Мариам Альбертовна* — ассистент кафедры лучевой диагностики федерального государственного бюджетного образовательного учреждения высшего образования «Кубанский государственный медицинский университет» Министерства здравоохранения Российской Федерации.

<https://orcid.org/0000-0002-9576-67246>

Контактная информация: e-mail: mariam_lev.90@mail.ru; тел.: +7 (918) 919-19-85;

ул. им. Митрофана Седина, д. 4, г. Краснодар, 350063, Россия.

Mariam A. Matosyan* — Research Assistant, Chair of Radiation Diagnostics, Kuban State Medical University.

Contact information: e-mail: mariam_lev.90@mail.ru; tel.: +7 (918) 919-19-85;

Mitrofana Sedina str., 4, Krasnodar, 350063, Russia.

* Автор, ответственный за переписку / Corresponding author