

DOI: <https://doi.org/10.25276/0235-4160-2021-2-26-31>  
УДК 617.713-089

## Методика акселерированного кросслинкинга с использованием защитного донорского лоскута роговицы в лечении прогрессирующего кератоконуса на «тонких» роговицах

А.В. Терещенко, И.Г. Трифаненкова, С.К. Демьянченко, Ю.Ю. Голубева, Е.Н. Вишнякова, Н.А. Кондратьева

ФГАУ «НМИЦ «МНТК «Микрохирургия глаза» им. акад. С.Н. Федорова» Минздрава России, Калужский филиал

### РЕФЕРАТ

**Цель.** Разработка метода акселерированного ультрафиолетового кросслинкинга при исходной толщине роговицы равной или менее 400 мкм с использованием защитного донорского лоскута роговицы, определение его безопасности и эффективности при лечении прогрессирующего кератоконуса.

**Материал и методы.** В исследование вошли 20 пациентов (20 глаз) с диагнозом прогрессирующий кератоконус 2–3 стадии. Процедура акселерированного кросслинкинга проводилась на приборе IROC-VX-2000 (Швейцария). Защитный донорский лоскут роговицы выкраивали при помощи фемтосекундного лазера Femto LDV Z8 («Ziemer», Швейцария). Толщина защитного лоскута донорской роговицы определялась как разница между 450 мкм и полученным значением пахиметрии пациента через 30 мин насыщения Декстралинком (в мкм).

**Результаты.** К 6 мес. показатели некорригированной и корригированной остроты зрения возвращались на уровень предоперацион-

ных значений и не имели тенденции к снижению до конца периода наблюдения. Показатели средней кератометрии постепенно уменьшались: через 3 мес. –  $50,3 \pm 1,5$  мкм, через 6 мес. –  $48,9 \pm 1,8$  мкм, к 12 мес. –  $46,7 \pm 2,1$  мкм. На элевационных картах отмечалось уменьшение показателей элевации передней и задней поверхности на всем протяжении периода наблюдения.

**Заключение.** Предложенная методика УФ-кросслинкинга с использованием защитного донорского лоскута роговицы у пациентов с толщиной роговицы 400 мкм и менее является воспроизводимой, доказывает свою эффективность и безопасность и позволяет стабилизировать состояние у пациентов с прогрессирующим кератоконусом, имеющих адекватные зрительные функции, что делает данную методику востребованной, учитывая отсутствие адекватной технологии кросслинкинга при тонкой роговице.

**Ключевые слова:** прогрессирующий кератоконус, тонкая роговица, ультрафиолетовый кросслинлинг, защитный донорский лоскут роговицы ■

### ABSTRACT

## Accelerated cross-linking technique using a protective corneal donor flap in the treatment of progressive keratoconus on «thin» corneas

A.V. Tereshchenko, I.G. Trifanenkova, S.K. Demyanchenko, Yu.Yu. Golubeva, E.N. Vishnyakova, N.A. Kondrateva  
Fedorov Eye Microsurgery Federal State Institution, Kaluga Branch

**Purpose.** To develop a method of accelerated ultraviolet crosslinking with an initial corneal thickness equal to or less than 400 microns using a protective donor corneal flap. Definition of safety and effectiveness of this method in the treatment of progressive keratoconus.

**Material and methods.** 20 patients (20 eyes) with a diagnosis of progressive keratoconus 2–3 stages were included in the study. The accelerated crosslinking was carried out with an IROC-VX-2000 device (Switzerland). A protective donor corneal flap was cut out by using a

Femto LDV Z8 femtosecond laser («Ziemer», Switzerland). The thickness of the protective flap of the donor cornea was determined as the difference between  $450 \mu\text{m}$  and the obtained value of the patient's pachymetry in 30 minutes of saturation with Dextralink in  $\mu\text{m}$ .

**Results.** Indicators of uncorrected visual acuity and corrected visual acuity returned to the level of preoperative values and did not tend to decrease until the end of the observation period for 6 months. The average keratometry indices gradually decreased: after 3 months –  $50.3 \pm 1.5 \mu\text{m}$ ,



after 6 months –  $48.9 \pm 1.8 \mu\text{m}$ , by 12 months –  $46.7 \pm 2.1 \mu\text{m}$ . A decrease in elevation indicators of the anterior and posterior surfaces was marked on elevation maps throughout the observation period.

**Conclusion.** The proposed ultraviolet crosslinking technique using a protective donor corneal flap in patients with corneal thickness  $400 \mu\text{m}$  or less is reproducible. This technique proves its effectiveness and safety and

allows to stabilize the condition in patients with progressive keratoconus with adequate visual function. This makes this technique necessary, taking into account the lack of adequate cross-linking technology with a thin cornea.

**Key words:** *progressive keratoconus, thin cornea, ultraviolet crosslinking, protective donor corneal flap* ■

## АКТУАЛЬНОСТЬ

На сегодняшний день кератоконус занимает лидирующее место среди первичных кератэктазий [1–3]. Заболевание характеризуется поражением лиц молодого, трудоспособного возраста, прогрессирующим течением, приводящим к грубым нарушениям зрительных функций [1–5].

Основными методами лечения кератоконуса являются ультрафиолетовый (УФ) кросслинkinг, имплантация интрастромальных роговичных сегментов, колец MyoRing, передняя послойная кератопластика, сквозная кератопластика [6–8].

Доказано, что УФ-кросслинkinг эффективен в стабилизации прогрессирования кератоконуса на ранних стадиях [1–3, 7], о чем свидетельствует наличие демаркационной линии на оптической когерентной томографии (ОКТ) переднего отрезка, выявляемая на сроке от 1 до 6 мес. и залегающая на 2/3 глубины стромы. Как правило, демаркационная линия с течением времени мигрирует к передней поверхности и исчезает к 6 мес. [1–7]. Стандартом выполнения методики является Дрезденский протокол – УФ-облучение в течение 30 мин мощностью излучения 3 мВт/см [1].

Помимо стандартной процедуры кросслинkinга, активно применяется акселерированный кросслинkinг [3, 4, 9–12]. Сравнительные исследования стандартного и акселерированного кросслинkinга показали сопоставимую эффективность и безопасность при увеличе-

нии плотности энергии УФ-излучения до 10 мВт/см<sup>2</sup>.

Существуют факторы, значительно ограничивающие возможность проведения безопасной процедуры кросслинkinга, а именно толщина роговицы пациента, которая должна составлять не менее 400 мкм во избежание негативного воздействия УФ-излучения на эндотелий роговицы [1–3, 10].

Для решения данной проблемы были предложены модификации процедуры кросслинkinга, такие как методика с мягкой контактной линзой без УФ-фильтра [13], кросслинkinг с использованием линтикулы роговицы, получаемой после проведения операции SMILE [14]. Обе методики подразумевают применение дополнительного биологического или полимерного покрытия роговицы пациента для восполнения недостающей толщины собственной роговицы.

Учитывая, что роговичная ткань имеет способность поглощать ультрафиолет, методика кросслинkinга с применением мягкой контактной линзы с УФ-фильтром или без него не способна обеспечить должного уровня проникновения ультрафиолета в строму роговицы пациента. Кроме того, производители не отмечают на упаковке толщину контактной линзы, что, в свою очередь, может негативно сказаться на эндотелии после УФ-облучения.

Методика кросслинkinга с использованием роговичной линтикулы после проведения операции SMILE также не лишена недостатков, поскольку выбор линтикулы нужной толщины в рамках операционного

дня представляется затруднительным. Неравномерная толщина линтикулы в центре и на периферии, ограниченный диаметр также могут сказаться на безопасности процедуры.

Таким образом, предложенные методики не снимают вопросов о безопасности и эффективности кросслинkinга на тонкой роговице, что и определило цель нашего исследования.

## ЦЕЛЬ

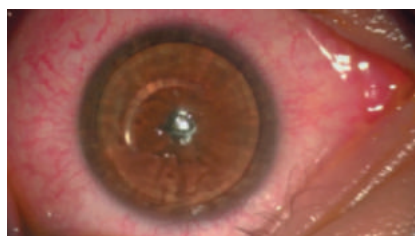Разработка метода акселерированного УФ-кросслинkinга при исходной толщине роговицы равной или менее 400 мкм, с использованием защитного донорского лоскута роговицы, определение его безопасности и эффективности при лечении прогрессирующего кератоконуса.

## МАТЕРИАЛ И МЕТОДЫ

В исследование вошли 20 пациентов (20 глаз) с диагнозом «прогрессирующий кератоконус», из них 13 мужчин и 7 женщин в возрасте от 18 до 35 лет. Со 2-й стадией кератоконуса были 14 пациентов (14 глаз), с 3-й стадией – 6 пациентов (6 глаз). 10 пациентам ранее проводилась имплантация интрастромальных

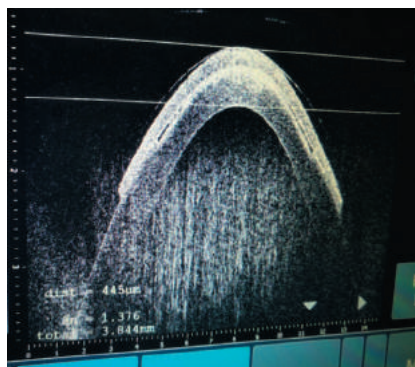
## Для корреспонденции:

Трифаненкова Ирина Георгиевна, к.м.н.,  
заместитель директора по научной работе  
ORCID ID: 0000-0001-9202-5181  
E-mail: nauka@mntk.kaluga.ru



**Рис. 1.** Покрытие собственной роговицы пациента защитным лоскутом донорской роговицы

**Fig. 1.** Covering the patient's own cornea with a protective flap of the donor cornea



**Рис. 2.** Интраоперационная ОКТ комплекса «собственная роговица пациента – защитный лоскут донорской роговицы» (dist=475). Интимное прилегание защитного лоскута к собственной роговице пациента, отсутствие видимого диастаза между ними

**Fig. 2.** Intraoperative OCT of the complex «patient's own cornea – protective flap of the donor cornea» (dist=475). Intimate dilution of the protective flap to the patient's own cornea, lack of visible diastasis between them

роговичных сегментов и 3 – аутокератопластика.

Всем пациентам до и через 1, 3, 6 и 12 мес. после операции выполнялись как стандартные диагностические обследования (визометрия, авторефрактометрия, биометрия, тонометрия), так и специфические: кератотопография, кератопахиметрия на приборе Pentacam HR («Oculus», Германия), подсчет плотности эндотелиальных клеток (ПЭК) на приборе TOMEY SP 3000 (Япония), ОКТ переднего отрезка глаза на приборе RTVue XR Avanti («Optovue», США).

Оценка изменения толщины роговицы пациента и защитного ло-

скута донорской роговицы в ходе проведения процедуры кросслинкинга осуществлялась с использованием операционного микроскопа Hi-R NEO 900A N/R («Naag-Streit Surgical», Германия) с интегрированным оптическим когерентным томографом iOCT 3-го поколения.

Процедура акселерированного кросслинкинга проводилась на приборе IROC-VX-2000 (Швейцария).

Защитный донорский лоскут роговицы выкраивали при помощи фемтосекундного лазера Femto LDV Z8 («Ziemer», Швейцария).

Техника операции. Первым этапом выполнялась дезэпителизация роговицы пациента в 7–8-миллиметровой зоне одноразовым скарификатором, сразу после чего оценивались показатели пахиметрии в тончайшей зоне при помощи интраоперационной ОКТ.

Далее в течение 30 мин с интервалом в 2 мин на поверхность роговицы инстиллировали 0,1% раствор рибофлавина на декстрановой основе (Декстралинк), измерения пахиметрии роговицы проводились через 5, 10, 15 и 30 мин после насыщения раствором Декстралинка.

Значения пахиметрии в тончайшей зоне, полученные после насыщения роговицы пациента Декстралинком, использовались для персонализированного расчета толщины защитного лоскута донорской роговицы. Толщина защитного лоскута донорской роговицы определялась как разница между 450 мкм (толщина стромы роговицы, гарантирующая безопасность проведения процедуры) и полученным значением пахиметрии пациента через 30 мин насыщения Декстралинком в мкм.

Защитный лоскут донорской роговицы диаметром 9,5 мм формировался из неповрежденной передней стромы донорской роговицы, оставшейся после проведения задней послойной кератопластики, при помощи фемтосекундного лазера в программе послойной кератопластики (Lamellar Keratoplasty). Толщина лоскута рассчитывалась индивидуально и варьировала от 150 до 200 мкм.

Для проведения фемтоэтапа использовался тот же пак, что и на заднюю послойную кератопластику, так как в программе фемтолазера Femto LDV Z8 предусмотрено 2 реза на 1 пак.

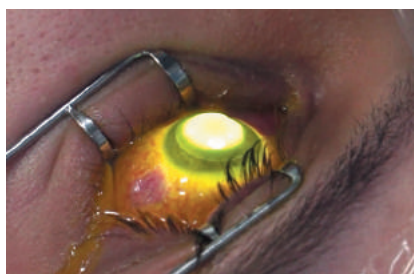Отсепарированный защитный лоскут донорской роговицы укладывался на роговицу пациента (рис. 1) и производился контрольный замер пахиметрии, при этом наблюдалась высокая степень адгезии защитного лоскута к роговице пациента (рис. 2).

Удостоверившись, что пахиметрия комплекса «защитный лоскут донорской роговицы + роговица пациента» имеет толщину более 400 мкм, приступали к проведению УФ-облучения световым пятном 7,0 мм в течение 10 мин, в процессе процедуры на роговицу продолжали устанавливать раствор Декстралинка с интервалом в 2 мин (рис. 3). С целью дополнительного контроля безопасности процедуры после завершения УФ-облучения проводилось повторное измерение пахиметрии комплекса «защитный лоскут донорской роговицы + роговица пациента».

В конце операции защитный лоскут удалялся с поверхности роговицы пациента, закапывались антисептики и надевалась мягкая контактная линза до наступления полной эпителизации.

## РЕЗУЛЬТАТЫ

По результатам предоперационной диагностики некорригированная острота зрения (НКОЗ) составила  $0,25 \pm 0,3$ ; корригированная острота зрения (КОЗ) –  $0,45 \pm 0,10$ ; внутриглазное давление –  $16,5 \pm 3,2$  мм рт.ст.; пахиметрия в центре –  $402 \pm 25$  мкм, в самом тонком месте –  $380 \pm 25$  мкм; ПЭК –  $2446 \pm 125$  кл/мм<sup>2</sup>. На кератотопограммах регистрировались характерные изменения роговицы, соответствующие кератоконусу («капля», «галстук-бабочка») (рис. 4а). Элевация передней поверхности роговицы составляла  $37 \pm 8$  мкм, задней поверхности –  $58 \pm 7$  мкм, средняя кератометрия –  $51 \pm 2,5$  дптр.



**Рис. 3.** УФ-облучение собственной роговицы пациента через защитный лоскут донорской роговицы

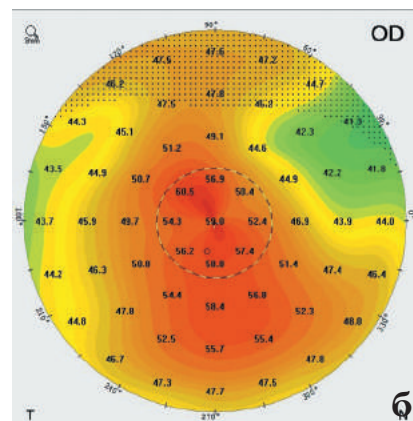
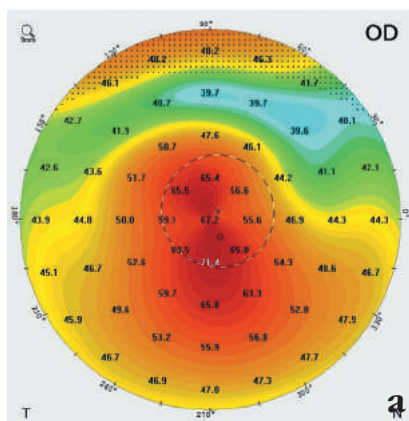
**Fig. 3.** UV-irradiation of the patient's own cornea through a protective flap of the donor cornea

В раннем послеоперационном периоде отмечался умеренный корнеальный синдром, который полностью купировался на 3–4-е сутки после восстановления эпителиального слоя роговицы. Мягкая контактная линза удалялась с поверхности глаза сразу после завершения эпителизации.

В первый месяц после проведения кроссликинга отмечалось снижение НКОЗ и КОЗ:  $0,1 \pm 0,05$  и  $0,15 \pm 0,24$  соответственно. Причиной снижения зрения явилось появление «хейза» в средних и наружных слоях роговицы. К 3 мес. после операции показатели НКОЗ и КОЗ приближались к дооперационным значениям и составляли  $0,23 \pm 0,15$  и  $0,42 \pm 0,15$ , а к 6 мес. уже полностью возвращались на уровень предоперационных значений и не имели тенденции к снижению до конца периода наблюдения.

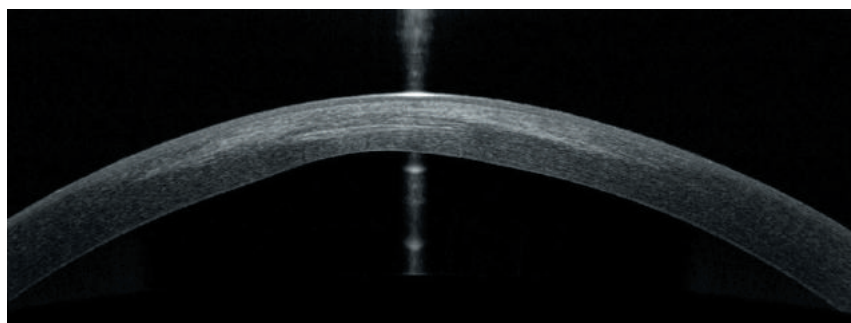
Через 1 мес. было отмечено незначительное уменьшение пахиметрии роговицы в центре –  $391 \pm 21$  мкм и в самом тонком месте  $375 \pm 15$  мкм. К 6 мес. показатели пахиметрии увеличивались и приближались к предоперационным показателям: в центре –  $398 \pm 19$  мкм, на вершине конуса –  $384 \pm 20$  мкм. В течение года значения пахиметрии оставались стабильны: в центре –  $396 \pm 15$  мкм, в самом тонком месте –  $378 \pm 17$  мкм.

Показатели средней кератометрии незначительно увеличивались через 1 мес. после проведения кроссликинга и были равны  $52 \pm 1,8$  мкм,



**Рис. 4.** Кератотопограмма пациента с 3-й стадией кератоконуса: а) до операции: «галстук-бабочка» с выраженной иррегулярностью в нижнем сегменте.  $K_{max}=71,4$ ; б) через 6 мес.: снижение иррегулярности роговицы.  $K_{max}=60,5$

**Fig. 4.** Keratotopogram of a patient with 3rd stage keratoconus: a) before surgery: «bow tie» with pronounced irregularity in the lower segment.  $K_{max}=71.4$ ; б) in 6 months: a decrease in the irregularity of the cornea.  $K_{max}=60.5$



**Рис. 5.** ОКТ роговицы через 1 мес.: демаркационная линия, залегающая на глубине 2/3 толщины роговицы

**Fig. 5.** OCT of the cornea in 1 month: the demarcation line, which lies at a depth of 2/3 of the thickness of the cornea

но в дальнейшем прослеживалось значительное уменьшение показателей: через 3 мес. –  $50,3 \pm 1,5$  мкм, через 6 мес. –  $48,9 \pm 1,8$  мкм, к 12 мес. –  $46,7 \pm 2,1$  мкм (рис. 4 б). На элевационных картах отмечалось уменьшение показателей элевации передней и задней поверхности на всем протяжении периода наблюдения: через 1 мес.: передняя поверхность –  $36 \pm 5$  мкм, задняя поверхность –  $56 \pm 7$  мкм, к 12 мес.: передняя поверхность –  $33 \pm 6$  мкм, задняя поверхность –  $51 \pm 5$  мкм.

По данным эндотелиальной микроскопии значимых различий в по-

казателях ПЭК до операции и в срок 12 мес. после операции выявлено не было – в среднем  $2412 \pm 135$  кл/мм<sup>2</sup>.

На сроках 1, 3 мес. на ОКТ переднего отрезка глаза хорошо визуализировалась демаркационная линия, залегающая примерно на 2/3 толщины роговицы пациента (рис. 5). К 6 мес. демаркационная линия определялась в поверхностных слоях стромы и к концу срока наблюдения не определялась, что полностью соответствовало результатам, получаемым после проведения стандартной процедуры кроссликинга.



## ОБСУЖДЕНИЕ

Проблема безопасности проведения УФ-кросслинкинга у пациентов с кератоконусом и роговицей толщиной менее 400 мкм определила появление в клинической практике ряда модификаций этого метода: с использованием мягкой контактной линзы без УФ-фильтра, с применением лентиклы роговицы после проведения операции SMILE [13, 14]. Названные методики имеют сходную теоретическую концепцию – это использование дополнительных защитных покрытий, что, на наш взгляд, является обоснованным с точки зрения защиты эндотелия роговицы от повреждения УФ-излучением.

Однако применения мягкой контактной линзы без УФ-фильтра вызывает сомнения в ее безопасности, так как отсутствие фильтра позволяет УФ-излучению проходить глубже, чем это необходимо, тем самым повреждая эндотелиальный слой роговицы пациента. Если же воспользоваться мягкой контактной линзой с УФ-фильтром, наоборот, УФ-излучения будет недостаточно для получения эффекта кросслинкинга, так как его большая часть будет поглощаться линзой.

Методика с использованием роговичной лентиклы после проведения операции SMILE, по нашему мнению, также имеет ряд ограничений. Помимо сложности подбора подходящей по толщине и диаметру лентиклы в рамках одного операционного дня следует заметить, что не каждая клиника оснащена приборами для проведения операции SMILE: формирование лентиклы возможно лишь на фемтолазерной установке VisuMax™ («Carl Zeiss Meditec», Германия). А предложенная нами методика выполнима на любой фемтолазерной установке, предназначенной для роговичной хирургии.

Результаты, полученные в ходе исследований, доказывают высо-

кую эффективность и безопасность методики выполнения акселерированного кросслинкинга с использованием защитного лоскута донорской роговицы при исходно «тонких» роговицах. Об этом свидетельствует стабильное количество эндотелиальных клеток на сроке наблюдения до 1 года, снижение показателей кератометрии и элеваций передней и задней поверхности роговицы в течение первых 6 мес., стабильность этих показателей в течение последующего наблюдения. Данные пахиметрии незначительно снижались к 1 мес., а в дальнейшем приближались к предоперационным значениям к 3–6 мес. и оставались стабильными к сроку 12 мес. В раннем послеоперационном периоде отмечалось снижение НКОЗ и КОЗ, которые затем имели тенденцию к восстановлению до уровня предоперационных значений к 3 мес. и далее стабилизировались. Наличие демаркационной линии, залегающей в пределах средних и наружных слоев стромы, доказывало эффективность предложенной нами методики.

Необходимо отметить, что акселерированный кросслиндинг с использованием защитного лоскута донорской роговицы позволяет рационально использовать дефицитный донорский материал, употребляя одну донорскую роговицу для двух пациентов. Кроме того, использование одного фемтопака для двух операций позволяет избежать дополнительных финансовых затрат и не отражается на стоимости операции для пациента.

Помимо этого, в отличие от предлагаемых ранее модификаций кросслинкинга, методика акселерированного кросслинкинга с использованием защитного лоскута донорской роговицы при исходно «тонких» роговицах обеспечивает персонализированный подход путем расчета индивидуальных параметров защитного лоскута в зависимости от полученных в ходе операции показателей пахиметрии каждого конкретного пациента.

Также важным является использование защитного лоскута большого диаметра (9,5 мм), что позволяет полностью перекрыть зону эктазии роговицы, а равномерная толщина защитного лоскута обеспечивает одинаковую глубину проникновения ультрафиолета по всей площади облучения.

## ЗАКЛЮЧЕНИЕ

1. Процедура акселерированного кросслинкинга при прогрессирующем кератоконусе на приборе UV-X 2000 (Швейцария) с интенсивностью 9,0 мВт /см<sup>2</sup> в течение 10 мин с применением защитного донорского лоскута роговицы при толщине роговицы менее 400 мкм демонстрирует схожие с классической процедурой кросслинкинга изменения кератотопографических, кератометрических и морфофункциональных показателей, что доказывает эффективность предложенной методики.

2. Использование стромального слоя донорской роговицы, остающегося после проведения задней послойной кератопластики для формирования защитного лоскута роговицы с применением фемтосекундного лазера, обеспечивает возможность персонализированного подхода к проведению методики УФ-кросслинкинга при «тонкой» роговице с учетом индивидуальных значений пахиметрии роговицы пациента.

3. Предложенная методика УФ-кросслинкинга с использованием защитного донорского лоскута роговицы у пациентов с толщиной роговицы 400 мкм и менее является воспроизводимой, доказывает свою эффективность и безопасность и позволяет стабилизировать состояние у пациентов с прогрессирующим кератоконусом, имеющих адекватные зрительные функции, что делает данную методику востребованной, учитывая отсутствие адекватной технологии кросслинкинга при тонкой роговице.

**Вклад авторов в работу:**

**А.В. Терещенко:** существенный вклад в концепцию и дизайн работы, редактирование, окончательное утверждение версии, подлежащей публикации.

**И.Г. Трифаненкова:** существенный вклад в концепцию и дизайн работы, редактирование, окончательное утверждение версии, подлежащей публикации.

**С.К. Демьянченко:** существенный вклад в концепцию и дизайн работы, сбор, анализ и обработка материала, редактирование, окончательное утверждение версии, подлежащей публикации.

**Ю.Ю. Голубева:** статистическая обработка данных, написание текста.

**Е.Н. Вишнякова:** сбор, анализ и обработка материала, написание текста.

**Н.А. Кондратьева:** сбор, анализ и обработка материала.

**Author's contribution:**

**A.V. Tereshchenko:** substantial contribution to concept and design of the work, editing, final approval of the version to be published.

**I.G. Trifanenkova:** substantial contribution to concept and design of the work, editing, final approval of the version to be published.

**S.K. Demyanchenko:** substantial contributions to the conception and design of the work, acquisition, analysis and processing of the material, editing, final approval of the version to be published.

**Yu.Yu. Golubev:** statistical data processing, text writing.

**E.N. Vishnyakova:** collection, analysis and processing of material, text writing.

**N.A. Kondratyeva:** collection, analysis and processing of material.

**Финансирование:** Авторы не получили конкретный грант на это исследование от какого-либо финансирующего агентства в государственном, коммерческом и некоммерческом секторах.

**Авторство:** Все авторы подтверждают, что они соответствуют действующим критериям авторства ICMJE. **Согласие пациента на публикацию:** Письменного согласия на публикацию этого материала получено не было. Он не содержит никакой личной идентифицирующей информации.

**Конфликт интересов:** Отсутствует.

**ORCID ID:** Трифаненкова И.Г. 0000-0001-9202-5181

**Funding:** The authors have not declared a specific grant for this research from any funding agency in the public, commercial or not-for-profit sectors.

**Authorship:** All authors confirm that they meet the current ICMJE authorship criteria.

**Patient consent for publication:** No written consent was obtained for the publication of this material. It does not contain any personally identifying information.

**Conflict of interest:** There is no conflict of interest.

**ORCID ID:** Trifanenkova I.G. 0000-0001-9202-5181

**ЛИТЕРАТУРА**

1. Wollensak G, Spoerl E, Seiler T. Riboflavin/ultraviolet-a-induced collagen crosslinking for the

treatment of keratoconus. *Am J Ophthalmol.* 2003;135:620–627. doi: 10.1016/s0002-9394[02]02220-1

2. Alnawaiseh M, Rosentretter A, Bohm M.R, Eveslage M, Eter N, Zuhmagen L. Accelerated [18 mW/cm<sup>2</sup>] corneal collagen cross-linking for progressive keratoconus. *Cornea.* 2015;34(11): 1427–1431.

3. Бикбов М.М., Суркова В.К. Метод перекрестного связывания коллагена роговицы при кератоконусе. Обзор литературы. *Офтальмология.* 2014;11(3): 13–18. [Bikbov MM, Surkova VK. Method for cross-linking collagen of the cornea with keratoconus. Literature review. *Ophthalmology.* 2014;11(3): 13–18. (In Russ.)]

4. Аветисов С.Э. Кератоконус: современные подходы к изучению патогенеза, диагностике, коррекции и лечению. *Вестник офтальмологии.* 2014;130(6): 37–43. [Avetisov SE. Keratoconus: modern approaches to the study of pathogenesis, diagnosis, correction and treatment. *Vestnik oftalmologii.* 2014;130(6): 37–43. (In Russ.)]

5. Бикбов М.М., Бикбова Г.М. Эктазии роговицы [патогенез, патоморфология, клиника, диагностика, лечение] – ГУ «Уфимский научно-исследовательский институт глазных болезней» АН РБ. М.: Издательство «Офтальмология»; 2011. [Bikbov MM, Bikbova GM. Corneal ectasia [pathogenesis, pathomorphology, clinic, diagnosis, treatment] – GU «Ufa Scientific Research Institute of Eye Diseases», Academy of Sciences of the Republic of Bashkiria. M.: Izdatel'stvo «Of'tal'mologiya»; 2011. (In Russ.)]

6. Терещенко Д.В., Трифаненкова И.Г., Демьянченко С.К., Головач Н.А., Вишнякова Е.Н., Ерохина Е.В., Тимофеев М.А. Фемтолазерная рефракционная аутокератопластика «ФРАК» – опыт клинического применения. *Практическая медицина.* 2018; 3. [Tereshchenko DV, Trifanenkova IG, Demyanchenko SK, Golovach NA, Vishnyakova EN, Erokhina EV, Timofeev MA. FRAK femtolasar refractive autokeratoplasty – clinical experience. *Practical medicine.* 2018; 3. (In Russ.)]

7. Измайлова С.Б. Медико-технологическая система хирургического лечения прогрессирующих кератэктазий различного генеза: дис. ... д-ра мед. наук. М.; 2007. [Izmajlova SB. Medical and technological system of the surgical treatment of progressive keratectasias of various origins. [Dissertation]. M.; 2007. (In Russ.)]

8. Малугин Б.Э., Паштаев А.Н., Елаков Ю.Н., Кустова К.И., Айба Э.Э. Глубокая передняя послойная кератопластика с использованием фемтосекундного лазера Intralase 60 kHz: первый опыт. *Практическая медицина.* 2012;4(59). [Malugin BE, Pashtayev AN, Elakov YuN, Kustova KI, Ajba EE. Deep front layer keratoplasty using Intralase 60 kHz femtosecond laser: first experiment. *Practical medicine.* 2012;4(59). (In Russ.)]

9. Razmjoo H, Peyman A, Rahimi A, Modrek H.J. Cornea collagen cross-linking for keratoconus: a comparison between accelerated and conventional methods. *Adv Biomed Res.* 2017;2(22): 6–10. doi: 10.4103/2277-9175.200785

10. Демьянченко С.К., Терещенко А.В., Трифаненкова И.Г., Головач Н.А., Вишнякова Е.Н. Оценка эффективности и безопасности роговичного кросслинkingа при лечении кератоконуса на приборе iroc 2000. *Практическая медицина.* 2016;6: 98. Доступно по: <https://cyberleninka.ru/article/n/otsenka-effektivnosti-i-bezopasnosti-rogovichnogo-krosslinkinga-pri-lechenii-keratokonusa-na-pribore-iroc-2000> [Ссылка активна на 12.03.2020]. [Demyanchenko SK, Tereshchenko AV, Trifanenkova IG, Golovach NA, Vishnyakova EN. Evaluation of the effectiveness and safety of corneal cross-linking in the treatment of keratoconus with the iroc 2000 instrument. *Practical medicine.* 2016;6: 98. Available from: <https://cyberleninka.ru/article/n/otsenka-effektivnosti-i-bezopasnosti-rogovichnogo-krosslinkinga-pri-lechenii-keratokonusa-na-pribore-iroc-2000> [Accessed 12th March 2020] (In Russ.)]

11. Бикбов М.М., Бикбова Г.М., Хабибуллин А.Ф. «Кросслинking» роговичного коллагена в лечении кератоконуса. *Вестник офтальмологии.* 2011;127(5): 21. [Bikbov MM, Bikbova GM, Khabibullin AF. Crosslinking of corneal collagen in the treatment of keratoconus. *The Russian Annals of Ophthalmology* 2011;127(5): 21. (In Russ.)]

12. Макаров Р.А., Мушкова И.А., Стройко М.С., Костенев С.В. Клинический опыт применения акселерированного кросслинkingа у пациентов с кератоконусом. *Практическая медицина.* 2017;102(7): 145. [Makarov RA, Mushkova IA, Strojko MS, Kostenev SV. Clinical experience with accelerated crosslinking in patients with keratoconus. *Practical medicine.* 2017;102(7): 145. (In Russ.)]

13. Исаков И.А., Костенев С.В., Черных В.В. Новый метод выполнения кросслинkingа роговичного коллагена у пациентов с тонкой роговицей. Сборник XIV Научно-практической конференции «Современные технологии катарактальной и рефракционной хирургии». М.; 2013: 228–232. [Isakov IA, Kostenev SV, Chernyh VV. A new method for corneal collagen crosslinking in patients with a thin cornea. Collection XIV Scientific and Practical Conference «Modern technologies of cataract and refractive surgery». M.; 2013: 228–232. (In Russ.)]

14. Васильева И.В., Егоров В.В., Васильев А.В. Анализ эффективности и безопасности кросслинkingа роговичного коллагена у пациентов с толщиной роговицы менее 400 мкм после дэпителизации с применением донорской роговичной линтулы. *Практическая медицина.* 2017;9: 110. [Vasileva IV, Egorov VV, Vasilev AV. Analysis of the effectiveness and safety of corneal collagen crosslinking in patients with corneal thickness less than 400 microns after de-epithelialization using a donor corneal lenticel. *Practical medicine.* 2017;9: 110. (In Russ.)]

Поступила: 07.02.2021

Переработана: 10.04.2021

Принята к печати: 11.05.2021

Originally received: 07.02.2021

Final revision: 10.04.2021

Accepted: 11.05.2021