

Anna-Stina Jääskeläinen, Suvi Larjavaara, Matti Seppälä, Siru Mäkelä ja Anu Anttonen

## Aivoetäpesäkkeiden hoito

Aivoetäpesäkkeiden ilmaantuvuus on lisääntynyt, kun syöpätautien systeemihoidot ovat kehittyneet ja potilaiden elinajan odote pidentynyt. Etäpesäkkeet liittyvät yleensä pitkälle edenneeseen tautiin. Jos potilaalla ei ole tiedossa olevaa syöpätautia, on syytä tehdä lisätutkimuksia mahdollisen primaarisyvän toteamiseksi. Etäpesäkkeet voidaan useimmiten erottaa primaarisesta aivokasvaimesta magneettikuvauksella. Kirurgista hoitoa harkitaan, jos etäpesäke aiheuttaa hankalan oireen, tarvitaan histologinen näyte, kyse on yksittäisestä pesäkkeestä tai rajallisesta pesäkemäärästä ja potilaan ennuste on hyvä. Jos leikkaukseen ei edetä, annetaan stereotaktinen sädehoito, jossa huomioidaan aivoetäpesäkkeiden kokonaistilavuus. Jos aivoissa todetaan laaja leviäminen, annetaan koko aivojen sädehoito tai suositetaan siirtymistä hyvään oireenmukaiseen hoitoon, jonka tärkeä osa on glukokortikoidilääkitys. Syövän lääkehoitojen kehitys on tuonut vaihtoehtoja aivoetäpesäkkeiden hoitoon. Erityisesti melanooman aivoetäpesäkkeiden hoidossa immuno-onkologinen yhdistelmähoito (nivolumabi-ipilimumabi) näyttäisi tulokselliselta.

**E**täpesäkkeet ovat keskushermoston yleisimpiä kasvaimia, jopa 2–3 kertaa yleisempiä kuin primaariset aivokasvaimet (1,2). Vuosittain Suomessa todetaan noin 900 primaarista aivokasvainta. Aivojen etäpesäkkeiden ilmaantuvuus lisääntyy, sillä nykyhoitojen avulla syöpäpotilaat elävät ja sairastavat aiempaa pidempään ja toisaalta diagnostiikka on aiempaa saavutettavampaa (3).

On arvioitu, että 10–30 % syöivistä lähettää lopulta etäpesäkkeitä aivoihin (3,4). Yleisimpiä syöpiä aivoetäpesäkkeiden taustalla ovat keuhkosyöpä, rintasyöpä, melanooma, munuais-syöpä ja suolistosyövät (1,4,5). Kuitenkin lähes mikä tahansa syöpä voi levitä aivoihin. Toisaalta esimerkiksi kivessyöpä lähettää etäpesäkkeitä tyyppillisesti aivoihin, mutta se ehtii vain harvoin levitä ennen nopeaa diagnosointia ja hoitoa. Aivoetäpesäke voi myös olla syöpätaudin ensimmäinen oire, jolloin taustalla on useimmiten keuhkosyöpä (1,2).

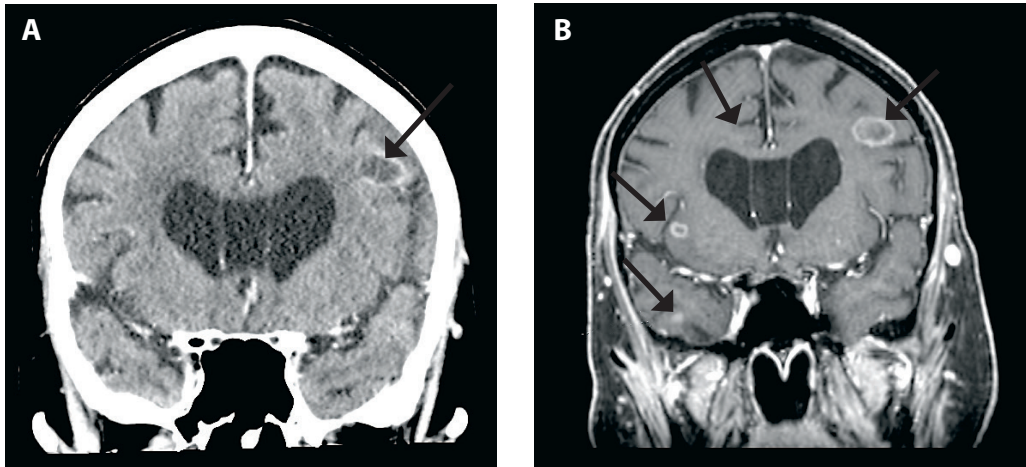
### Oireet ja kuvantaminen

Aivojen etäpesäkkeet ovat pienikokoisina useimmiten kliinisesti oireettomia. Kun ne

kasvavat, ne saattavat aiheuttaa nopeastikin alkavia paikallisoireita, esimerkiksi epileptisiä kohtauksia, päänsärkyä ja näköhäiriöitä (6). Toisaalta aivokasvaimet voivat aiheuttaa laajoja oireita, kuten muistin ja vireystilan häiriöitä tai ongelmia toiminnanohjauksessa. Etäpesäkkeiden aiheuttamat oireet riippuvat luonnollisesti myös niiden sijainnista aivoissa. Oireiden perusteella ei voida päätellä, onko kyseessä aivojen etäpesäke vai primaarinen aivokasvain.

Oireiset etäpesäkkeet ovat kooltaan yleensä sellaisia, että ne voidaan varmentaa kuvantamalla, ja erotusdiagnostiikka primaariseen aivokasvaimen on useimmiten helppoa (7). Varjoaineettomalla kuvantamisella ei voida varmasti sulkea pois etäpesäkkeitä. Varjoainetehosteinen magneettikuvaus onkin ensisijainen diagnostinen kuvausmenetelmä tietokonetomografiaa (TT) huomattavasti paremman tarkkuutensa vuoksi (8).

Magneettikuvauksella havaitaan TT:hen verrattuna hyvinkin pieniä etäpesäkkeitä, jotka tulevat esille parhaiten T1-painotteisissa kuvissa (**KUVA 1**) (7,8). Varjoaine-TT:tä käytetään lähinnä päivystyspoliklinikassa seulontatutkimuksena paremman saatavuutensa vuoksi.



**KUVA 1.** A. Seitsemänkymmentäkahdeksanvuotiaalla miehellä todettu tuore keuhkon adenokarsinooma. Pään varjoainetehosteisessa tietokonetomografiassa havaittiin kaksi etäpesäkettä ja suunniteltiin stereotaktista sädehoitoa. B. Magneettikuvauksessa paljastui 12 etäpesäkettä ja edettiin koko aivojen sädehoitoon.

Jos TT:ssä todetaan lukuisia etäpesäkkeitä, ei magneettikuvausta yleensä tarvita jatkohoidon suunnitteluun.

Jos potilaalla ei ole ennalta tiedossa primaarisyöpää ja radiologisessa tutkimuksessa herää epäily aivoetäpesäkkeestä, on syytä edetä perusteelliseen tutkimukseen. Tällöin tehdään vartalon TT (erityisesti huomioidaan mahdollinen keuhkosyöpä), tutkitaan huolellisesti iho (melanooma voi levitä varhaisessa vaiheessa aivoihin), sekä palpoidaan potilaan rinnat tai kivekset.

## Kirurginen hoito

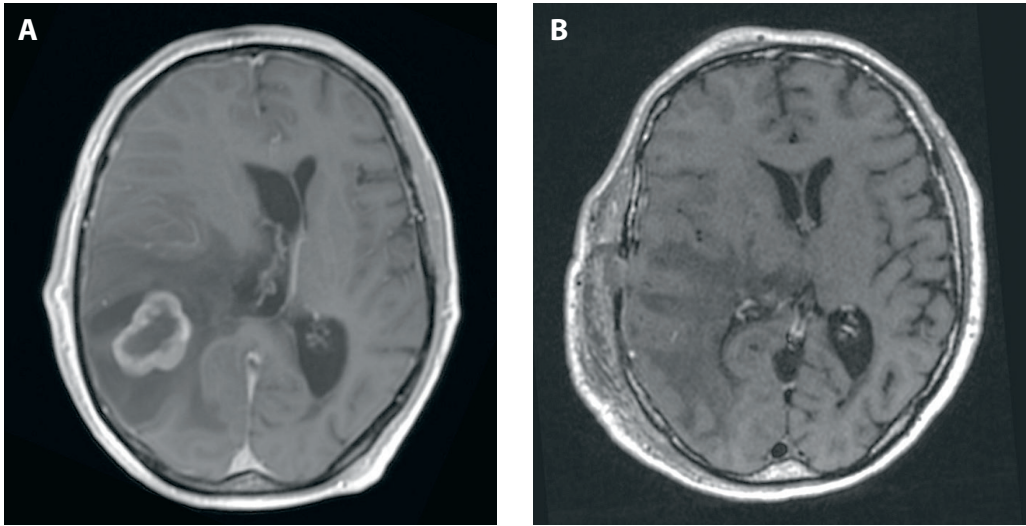
Usein aivoetäpesäke on jo todettaessa niin kookas, että sen kirurginen poisto on aiheen oireiden lievittämiseksi, vaikka kuvantamistutkimukset olisivatkin paljastaneet taudin lähtökohdan (**KUVA 2**). Neurologisen puutosoireen aiheuttavan aivoetäpesäkkeen suurin läpimitta on useimmiten yli 3 cm, jolloin sen tilavuuskin on yleensä yli 10 cm<sup>3</sup>.

Erityisen tärkeäksi kirurgia tulee, mikäli radiologinen löydös viittaa aivoetäpesäkkeeseen, mutta vartalon kuvantamistutkimukset jäävät löydöksettömiksi. Tällöin etäpesäkkeestä saatavan kudoksen histologinen tutkimus paljastaa kasvaimen laadun ja usein myös todennäköisen alkuperän. Yksittäisen nopeasti kasva-

van etäpesäkkeen kirurginen poisto aivoista voi olla lyhyellä aikavälillä potilaan hengen pelastava hoito, vaikka kasvaimen levinneisyysaste määrittääkin elinajan odotteen.

Useamman kookkaan oireisen etäpesäkkeen yhteydessä joudutaan punnitsemaan vastakkain leikkausriskejä ja kirurgisesta poistosta odotettavissa olevaa hyötyä. Useampikin etäpesäke voidaan poistaa samassa leikkauksessa, mikäli ne ovat saavutettavissa yhden kalloavauksen kautta eikä toimenpiteeseen liity merkittävää neurologisen puutosoireen riskiä. Aiemmin sädehoidetun etäpesäkkeen uusiutuva kasvu voi olla kasvaimen kirurgisen poiston aihe. Myös aiemmin kirurgisesti poistetun etäpesäkkeen uusiutuman leikkaus voi olla perusteltua, jos potilaan ennuste on hyvä.

**Leikkaustekniikka.** Leikkaus suoritetaan yleisanestesiassa, ja siinä käytetään kohdennusta. Kallo ja aivojen kovakalvo avataan, minkä jälkeen kasvaimen sijainti määritetään useimmiten normaalilta näyttävän aivojen pintakerroksen alla. Kasvainta lähestytään luonnollisia anatomisia reittejä lohkorajoja ja aivojen pinnan uurteita hyödyntämällä. Kasvain irrotellaan ympäröivästä aivokudoksesta mikrokirurgisesti, verisuonet säästetään. Kasvaimen poistoa yhtenä kappaleena suositellaan, mikäli se on teknisesti mahdollista (9). Leikkauksen yhteydessä on varmistettava kudoksen riittä-



**KUVA 2.** Kuusikymmentäkolmevuotiaalla miehellä todettu lisämunuaisiin metastasoitunut munuaissyöpä. Potilas hakeutui päivystykseen oksentelun ja pahoinvoinnin sekä suupielen roikkumisen vuoksi. Päivystyksessä todetaan kaksi etäpesäkettä, joista kookkaampi poistettiin kirurgisesti. Potilas sai sädehoidon leikkauksen jälkeiselle alueelle sekä jäljelle jääneeseen pienempään etäpesäkkeeseen. Magneettikuva ennen leikkausta (A) ja sen jälkeen (B).

vyys tarvittaviin histologiisiin tutkimuksiin.

**Sunttileikkaus.** Joissakin tilanteissa aivoetäpesäkkeet, erityisesti takakuopan alueella tai aivokalvoissa sijaitsevat, saattavat johtaa aivo-selkäydinnestekierron häiriintymiseen. Vahvasti oireisen potilaan sunttileikkaus tai kolmannen aivokammion pohjan puhkaisu aivo-selkäydinnestekierron palauttamiseksi on perusteltua paineoireiden lievittämiseksi (10). Oireiden osalta potilas voi hyöttyä toimenpiteestä useita kuukausia. Elinaikaa aivo-selkäydinnestekiertoa korjaavat toimenpiteet eivät pidennä.

## Sädehoito

**Stereotaktisessa sädehoidossa (SRT)** pyritään suureen sädeannokseen kohteen sisällä ja annoksen jyrkkään pienemiseen kohteen ulkopuolella. Hoito soveltuu pieniin kohteisiin, tavallisesti läpimitaltaan alle 3 cm:n kokoisiin. Tavoitteena on, että 100 %:n annos kattaa 95–98 % hoitokohteesta ja on keskellä kohdetta yli 100 %. Aiemmin käytettiin suuria kerta-annoksia, mutta nykyisin myös usean pienemmän annoksen hypofraktioitu stereotaktinen sädehoito (hfSRT) on yleinen. Se on turvallisempi isojen, yli 3 cm:n kokoisten hoitokohteiden ja

lähellä sädeannoksen kannalta kriittisiä elimiä (aivorunko, kiasma, näköhermot) sijaitsevien etäpesäkkeiden yhteydessä.

Nykyisin pyritään antamaan ensilinjassa leikkauksen jälkeen tai ilman leikkausta joko kerta-annos-SRT tai hfSRT, kun etäpesäkkeiden lukumäärä on maltillinen (1–4 etäpesäkettä). Pienissä, alle 2 cm:n kokoisissa kohteissa voidaan kerta-annoksella saavuttaa erinomainen paikallinen hallinta, yli 90 % yhden vuoden kuluttua hoidosta. hfSRT:llä saavutetaan isommissa kohteissa parempi paikallinen hallinta vähäisemmällä tervekudosisriskillä.

Hyvät hoitotulokset ovat rohkaisseet kokeilemaan SRT:tä, vaikka etäpesäkkeitä on yli neljä. Etenevässä tutkimuksessa osoitettiin, että SRT:llä päästään yhtä hyvään tulokseen 5–10 aivoetäpesäkkeen kuin 1–4 aivoetäpesäkkeen hoidossa (11).

Etäpesäkkeiden lukumäärääkin merkittävämpi ennustetekijä on niiden tilavuus. Yli 10 cm<sup>3</sup>:n etäpesäkemassa ennustaa huonoa tulosta (12). Toistaiseksi ei ole julkaistu satunnaistettuja tutkimuksia, joissa verrattaisiin SRT:tä koko aivojen sädehoitoon, kun potilailta on yli neljä etäpesäkettä, mutta yksi tutkimus on tekeillä (13).

**TAULUKKO.** Kerta-annoksena käytettävän stereotaktisen sädehoidon tulokset, kun potilaalla on 1–4 aivoetäpesäkettä (RTOG-protokolla 90-05).

| Etäpesäkkeen läpimitta | Hoidoannos | Paikallinen hallinta |
|------------------------|------------|----------------------|
| ≤ 20 mm                | 21–24 Gy   | > 90–95 %            |
| 21–30 mm               | 18 Gy      | 49 %                 |
| 31–40 mm               | 15 Gy      | 45 %                 |

Kerta-annos-SRT:n hoitoannoksista on tutkimustietoa (**TAULUKKO**). Sen sijaan optimaalinen hfSRT-annos on epävarma. Käytettyjä annosmalleja on lukuisia. Tavanomainen kokonaisannos on noin 30 graytä (Gy) jaksoitettuna 3–5 hoitokertaan. Alle 3 cm:n kasvainten 3 x 9 Gy:n hoidolla on saavutettu parempi paikallinen hallinta kuin suurella kertafraktiolla (14). Annosmallia 5 x 6 Gy on tutkittu isojen, yli 3 cm:n etäpesäkkeiden hoidossa ja leikkauksen jälkeisessä sädehoidossa (15). Jos leikkauksessa jää näkyvää kasvainta jäljelle, 5 x 6 Gy:n annos ei ehkä riitä.

Vaikka SRT:llä saavutetaan hyvä paikallinen hallinta, aivojen uusiutumisriski on suurempi kuin koko aivojen sädehoidon jälkeen. Tiivis seuranta pään magneettikuvauksin noin 3–4 kuukauden välein on välttämätön uusintahoidon tarpeen havaitsemiseksi.

**Koko aivojen sädehoito** katsottiin aikaisemmin aivoetäpesäkkeiden ensisijaiseksi sädehoitomuodoksi. Sittemmin sen merkitys on vähentynyt paikallisen sädehoidon käytön lisääntymisen myötä (16). Etenkin hyväennusteisessa tilanteessa pyritään etäpesäkkeen paikallishoitoon kirurgisesti tai SRT:llä (16). Koko aivojen sädehoitoa annetaan edelleen, jos todetaan erittäin laaja leviäminen aivoihin tai aivokalvoille. Sen etuna on nopea toteutus, eikä se vaadi sädehoidon erikoistekniikoita tai monimutkaista suunnittelua.

Hoidoalue kattaa varmuudella näkyvien syöpäpesäkkeiden ohella myös mahdollisen mikroskooppisen kasvun alueet. Koko aivojen sädehoito leikkauksen jälkeen tai SRT:n ohella annettuna estää aivoetäpesäkkeiden uusiutumista muualla aivojen alueella ja potilaan menehtymistä neurologisiin oireisiin. Se ei pidennä elinaikaa, jos potilaalla on 1–3 etäpesäkettä, paitsi ehkä jossakin pienessä hyväennusteisessa

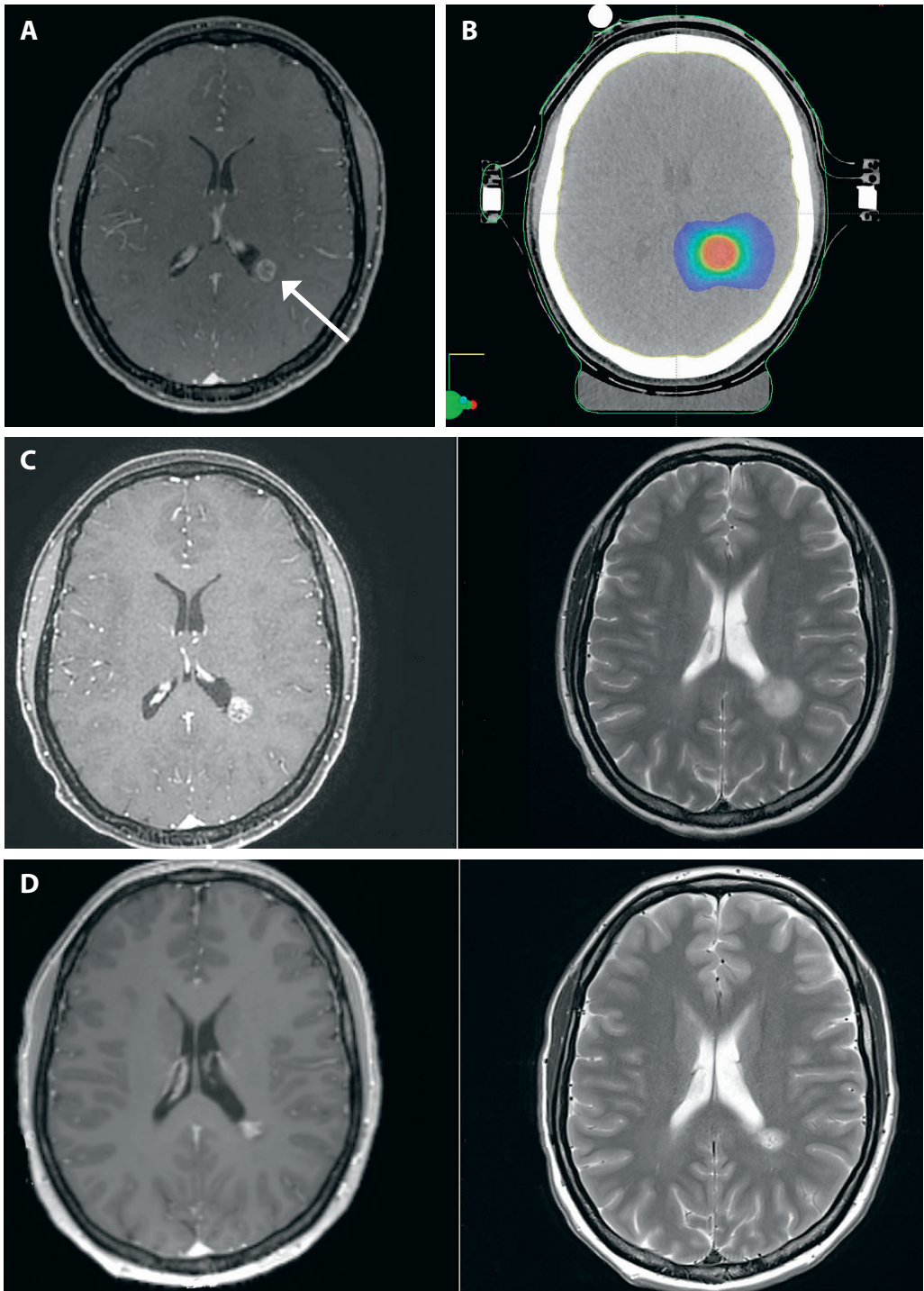
alaryhmässä (16,17). Toisaalta koko aivojen sädehoito aiheuttaa neurokognitiivisia haittavaikutuksia (18). American Society for Radiation Oncology (ASTRO) suositusten mukaisesti koko aivojen sädehoitoa ei pitäisi rutiinimaisesti liittää aivoetäpesäkkeiden liitännäishoittoon SRT:n ohella (19).

Koko aivojen sädehoito ositetaan tavallisimmin kymmeneen hoitokertaan (10 x 3 Gy). Myös viiden kerran hoitoa (5 x 4 Gy) voidaan käyttää. Potilaan pitää olla yhteistyökykyinen ja kyetä olemaan paikallaan, jotta hoito voidaan toteuttaa turvallisesti. Huonokuntoisille potilaille (Karnofskyn asteikolla enintään 70 pistettä, WHO-luokitus enintään 2) suositetaan siirtymistä hyvään oireenmukaiseen hoitoon, jonka tärkeänä osana on glukokortikoidilääkitys (20). Tässä potilasryhmässä sädehoito ei vaikuta suotuisasti elinajan odotteeseen mutta huonontaa elämänlaatua pelkkään glukokortikoidihoitoon verrattuna (20).

Aivoetäpesäkkeiden sädehoito ei ole päivystyksellistä. Sädehoito voi pahentaa etäpesäkkeistä aiheutuvaa kallonsisäistä painetta ja pahimmillaan johtaa aivokudoksen herniaatioon. Ensisijaisesti on syytä aloittaa glukokortikoidihoito kudosturvotuksen vähentämiseksi ja oireiden lievittämiseksi sekä arvioida kirurgisen hoidon tarve. Jos glukokortikoidilla ei saada vastetta etäpesäkkeiden aiheuttamiin oireisiin, ei sädehoidosta ole odotettavissa merkittävää hyötyä.

**Sädehoidon haittavaikutukset.** Koko aivojen sädehoidon akuutteja haittavaikutuksia ovat hiustenlähtö ja väsymys sekä aivokudoksen turvotus, joka johtaa päänsärkyyn ja pahoinvointiin. Pitkäaikaishaittavaikutuksena on kognition heikkeneminen. Kognitiivisia haittavaikutuksia on yritetty ehkäistä muun muassa Alzheimerin taudin hoidossa käytetyllä memantiinilla ja rajaamalla annossuunnittelun yhteydessä hippokampukset pois sädehoidon täyden kokonaisannoksen alueelta (21,22).

SRT:n akuutit haittavaikutukset ovat lievempiä kuin koko aivojen sädehoidon. Myöhäishaittavaikutuksena esiintyy sädenekroosia, joka on yleisempää SRT:n kuin hfSRT:n yhteydessä (**KUVA 3**). Se ilmenee yleensä noin 6–12 kuukauden kuluttua sädehoidon päättymisestä.



**KUVA 3.** A. Yksittäinen aivoetäpesäke 31-vuotiaan rintasyöpäpotilaan annosmagneettikuvassa. B. Aivoetäpesäkkeen sädehoidon annossuunnittelukuva, annos 27/9 Gy. C. Magneettikuvan perusteella epäiltiin aivoetäpesäkkeen etenemistä noin vuosi sädehoidon jälkeen. D. Etäpesäkkeen leikkaukseen olisi liittynyt merkittävä puhekyvyn vaurioitumisen riski. Potilas oli oireeton, ja tilannetta jäätiin seuraamaan. Magneettikuvassa kolmen kuukauden kuluttua etäpesäke oli pienentynyt, samoin edelleen seurannassa kolme kuukautta myöhemmin. Myös T2-painotteisessa sarjassa näkyvä turvotus oli vähentynyt. Kyseessä oli sädenekroosi, joka oli parantunut. Lisäsädehoito etenemisepäilyn perusteella olisi ollut virhe.

## Ydinasiat

- ▶ Aivojen etäpesäkkeet ovat keskushermoston yleisimpiä kasvaimia, ja noin 10–30 % syöivistä lähettää etäpesäkkeitä aivoihin.
- ▶ Aivojen magneettikuvaus on ensisijainen diagnostinen kuvantamismenetelmä.
- ▶ Aivoetäpesäkkeitä hoidetaan kirurgisesti, sädehoidolla ja tapauskohtaisesti myös lääkehoidolla.

Ilmaantuvuus on eri aineistoissa ollut 5–10 %. Uusintasädehoidon jälkeen riski on noin 16 % (23). Oireita voivat olla päänsärky, epilepsia, motoriset ongelmat ja huimaus.

Akuutin turvotuksen ja sädenekroosin hoidona käytetään glukokortikoidia, yleensä deksametasonia, mutta lievemmissä tapauksissa prednisolonikin riittää. Hankalan nekroosi-alueen leikkaus helpottaa nopeasti oireita. Jos leikkaus ei ole mahdollinen eikä glukokortikoidihoito riitä, voidaan kokeilla bevasitumabia annoksella 7,5 mg/kg kolmen viikon välein (24).

## Lääkehoito

Merkittävän haasteen systeemilääkehoidolle muodostaa veri-aivoeste, joka suojaa keskushermostoa ja samalla estää monien aineiden, mukaan lukien lääkeaineiden, pääsyn keskushermostoon. Mekaanisen esteen lisäksi veri-aivoesteessä on aktiivisia kuljettajaproteiineja, jotka poistavat epätoivottuja aineita ja voivat pienentää lääkeainepitoisuuksia keskushermoston alueella (25).

Lääkehoidon tehon osoittavista hoitotutkimuksista aivoetäpesäkkeiset potilaat suljetaan yleensä pois, minkä vuoksi systeemilääkehoidon rooli aivoetäpesäkkeiden hoidossa on vakiintumatonta. Tavanomaisen solunsalpaajahoidon ongelmana on ollut lääkeaineiden huono pitoisuus keskushermoston alueella. Aivoetäpesäkkeiden solunsalpaajahoidon onkin havaittu tehoavan lähinnä hyvin kemosensitiivisiin kasvaintauteihin kuten pienisoluisen keuhkosyöpään ja itusolukasvaimiin tai kun on

käytetty erityisen hyvin aivokudokseen kulkeutuvaa solunsalpaajaa, esimerkiksi temotsolomidia (25,26). Syöpälääkkeiden kehitys on tuonut osalle potilaista uusia vaihtoehtoja myös aivoetäpesäkkeiden hoitoon.

Uusien immuno-onkologisten vasta-aineiden, immuuniaktivaation vapauttajien (PD-1-, PD-L1- ja CTLA4-vasta-aineet) tehoa aivoetäpesäkkeisiin on osoitettu useamman syöpätyypin osalta (muun muassa melanooma, keuhkosyöpä, munuaissyöpä) takautuvissa sarjoissa, ja eteneväkin tutkimustietoa on alkanut kertyä (26). Erityisesti melanooman aivoetäpesäkkeiden hoidossa immuno-onkologinen yhdistelmähoito (nivolumabi-ipilimumabi) näyttäisi tulokselliselta ja parantavan potilaiden selviytymistä (27).

Immuno-onkologisten hoitojen keskushermostovasteet myötäilevät vartalon alueen hoitovasteita, ja erityisen merkittävää on, että myös keskushermostovasteet ovat kestäviä (27). On kuitenkin muistettava, että hyöty on osoitettu valikoidussa potilasjoukossa. Nämä potilaat ovat hoidon alkaessa olleet syöpätautinsa osalta oireettomia tai vähäoireisia eivätkä ole tarvinneet oireidensa lääkitykseksi glukokortikoidia hoidon alkaessa. Oireisista potilaista hoidosta hyötyy vain harva. Aivoetäpesäkkeisten potilaiden immuunilääkehoitojen ei ole todettu korostavan merkittävästi neurologisia haittoja.

Syöpätautien syntyyn vaikuttavien molekyylibiologisten tekijöiden tunnistamisen myötä eri mekanismeihin vaikuttavien täsmälääkkeiden määrä on lisääntynyt nopeasti. Aivoetäpesäkkeiden hoidon kannalta merkittävimmät kohdemolekyylit ovat epidermaalisen kasvutekijän reseptorin (*EGFR*-geenin) mutaatiot ei-pienisoluisessa keuhkosyöpässä, anaplastisen lymfoomakinaasin uudelleenjärjestymä keuhkosyöpässä (ALK), *c-erbB2*-rintasyöpägeenin monistuminen sekä melanooman *BRAF V600*-mutaatiot (26,28). Osa näihin mekanismeihin kehitetyistä täsmälääkkeistä kulkeutuu merkittävänä pitoisuutena aivokudokseen, jolloin voidaan saavuttaa tehoa myös aivoetäpesäkkeisiin. Täsmälääkehoidon yhteydessä ongelmana on kuitenkin usein nopeasti kehittyvä resistenssi, jolloin hoidon hyöty menetetään.

Uusien systeemihoidojen ilmaantuminen on nostanut lääkehoidon varteenotettavaksi vaihtoehdoksi korvaamaan paikallishoitoa tai sen rinnalle tietyille potilasryhmille. Sädehoitoa ja lääkehoitoa vertailevia tutkimuksia ei kuitenkaan ole. Tutkimuksilla ei toistaiseksi ole pystytty varmistamaan, hyötyykö potilas enemmän varhaisesta lääkehoidosta sädehoidon tilalla, jolloin hän voi säästyä sädehoidon haitoilta, vai sädehoidon yhdistämisestä lääkehoitoon, jolloin sädehoidolla voidaan lisätä veri-aivoesteen läpäisevyyttä ja lääkehoidon tehoa. Maailmalla on käynnistynyt lukuisia sädehoidon ja erityisesti immuunihoidon yhdistäviä tutkimuksia useiden eri syöpätautien osalta.

## Oireenmukainen hoito

Kun potilaalle ei ole tarjottavissa kirurgista tai onkologista aktiivihoidoa, siirrytään palliatiiviseen hoitoon, jonka tavoitteena ovat mahdollisimman hyvä elämänlaatu, toimintakyvyn ylläpito ja oireiden lievitys. Glukokortikoidilla lievitetään etäpesäkkeistä aiheutuvia neurologisia oireita. Riittävästä kipu- ja pahoinvointilääkityksestä pitää myös huolehtia. Potilaan ja hänen läheistensä henkistä hyvinvointia on

tuettava, ja vähitellen on varauduttava saattohoitoon.

## Lopuksi

Aivoetäpesäkkeiden hoito on muuttunut yksilöllisemmäksi 5–10 viime vuoden aikana. Tavanomaisen koko aivojen sädehoidon sijaan hyväkuntoisten potilaiden aivoetäpesäkkeitä hoidetaan yhä enemmän leikkauksella yhdistettynä SRT:hen tai pelkällä SRT:llä. Tällöin myös koko aivojen sädehoidon pitkäaikaishaittavaihtuksena ilmenevän kognition heikkenemisen riski pienenee. Erityisesti nopeasti kasvavan etäpesäkkeen leikkaushoito on tehokas keino lievittää etäpesäkkeestä aiheutuvia neurologisia oireita, ja se voi myös lyhyellä aikavälillä pelastaa potilaan hengen.

Valikoitujen melanoomapotilaiden hoito voidaan aloittaa immuunihoidolääkkeillä. Huonokuntoisten potilaiden aivoetäpesäkkeistä johtuvia oireita hoidetaan ensisijaisesti glukokortikoidilla. Heille harkitaan sädehoitoa vain, jos vaste glukokortikoidihoitoon on erittäin suotuisa ja potilaan yleisvointi kohenee merkittävästi. ■

**ANNA-STINA JÄÄSKELÄINEN, syöpätautien ja sädehoidon erikoislääkäri**

HYKS Syöpäkeskus, sädehoito-osasto

**SUVI LARJAVAARA, LT, syöpätautien erikoislääkäri**

HYKS Syöpäkeskus, sädehoito-osasto

**MATTI SEPPÄLÄ, LT, neurokirurgian erikoislääkäri**

HYKS Neurokeskus, neurokirurgian klinikka

**SIRU MÄKELÄ, LT, syöpätautien ja sädehoidon erikoislääkäri, vs. osastonylilääkäri**

HYKS Syöpäkeskus

**ANU ANTTONEN, LT, syöpätautien ja sädehoidon erikoislääkäri, vs. osastonylilääkäri**

HYKS Syöpäkeskus, sädehoito-osasto

**VASTUUTOIMITTAJA**

Maija Tarkkanen

## SIDONNAISUUDET

**Anna-Stina Jääskeläinen:** Ei sidonnaisuuksia

**Suvi Larjavaara:** Ei sidonnaisuuksia

**Matti Seppälä:** Ei sidonnaisuuksia

**Siru Mäkelä:** Luentopalkkio/asiantuntijapalkkio (Amgen, Bristol-Myers Squibb, Merck Sharp & Dohme, Merck Group, Novartis, Roche, Sanofi), korvaukset koulutus- ja kongressikuluista (Amgen, Celgene, Merck Sharp & Dohme, Roche)

**Anu Anttonen:** Ei sidonnaisuuksia

**KIRJALLISUUTTA**

1. Sawaya R, Bindal RK, Lang FF, ym. Metastatic brain tumors. Kirjassa: El K toim. Brain tumors: an encyclopedic approach. London: Churchill Livingstone 2001.
2. Alexandru D, Bota DA, Linskey ME. Epidemiology of central nervous system metastases. *Prog Neurol Surg* 2012;25:13–29.
3. Nayak L, Lee EQ, Wen PY. Epidemiology of brain metastases. *Curr Oncol Rep* 2012;14:48–54.
4. Cagney DN, Martin AM, Catalano PJ, ym. Incidence and prognosis of patients with brain metastases at diagnosis of systemic malignancy: a population-based study. *Neuro Oncol* 2017;19:1511–21.
5. Hofer S, Brada M. Brain metastases. Kirjassa: Rees J, Wen PY, toim. Neuro-oncology. Amsterdam: Elsevier 2010, s. 284–96.
6. Salvati M, Cervoni L, Raco A. Single brain metastases from unknown primary malignancies in CT-era. *J Neurooncol* 1995;23:75–80.
7. Braverman AS. Brain metastases. Kirjassa: Hayat MA, toim. Brain metastases from primary tumors. Amsterdam: Elsevier 2014, s. 3–10.
8. Seute T, Leffers P, ten Velde GP, ym. Detection of brain metastases from small cell lung cancer: consequences of changing imaging techniques (CT versus MRI). *Cancer* 2008;15:1827–34.
9. Nahed BV, Alvarez-Beckenridge C, Brastanos PK, ym. Congress of neurological surgeons systematic review and evidence-based guidelines on the role of surgery in the management of adults with metastatic brain tumors. *Neurosurgery*, julkaistu verkossa 1.3.2019. DOI:10.1093/neuros/nyy542.
10. Nigim F, Critchlow JF, Kasper EM. Role of ventriculoperitoneal shunting in patients with neoplasms of the central nervous system: An analysis of 59 cases. *Mol Clin Oncol* 2015;3:1381–6.
11. Yamamoto M, Serizawa T, Shuto T, ym. Stereotactic radiosurgery for patients with multiple brain metastases (JLKG0901): a multi-institutional prospective observational study. *Lancet Oncol* 2014;15:387–95.
12. Routman DM, Bian SX, Diao K, ym. The growing importance of lesion volume as a prognostic factor in patients with multiple brain metastases treated with stereotactic radiosurgery. *Cancer Medicine* 2018;7:757–64.
13. Li JEA. A prospective phase III randomized trial to compare stereotactic radiosurgery versus whole brain radiation therapy for newly diagnosed non-melanoma brain metastases. *ClinicalTrials.gov*. U. S. National Library of Medicine. <https://clinicaltrials.gov/ct2/show/NCT01592968>.
14. Minniti G, D’Angelillo RM, Scaringi C, ym. Fractionated stereotactic radiosurgery for patients with brain metastases. *J Neurooncol* 2014;117:295–301.
15. Lockney NA, Wang DG, Gutin PH, ym. Clinical outcomes of patients with limited brain metastases treated with hypofractionated (5x6 Gy) conformal radiotherapy. *Radiother Oncol* 2017;123:203–8.
16. Arvold N, Lee E, Mehta M, ym. Updates in the management of brain metastases. *Neuro Oncol* 2016;18:1043–65.
17. Aoyama H, Shirato H, Tago M, ym. Stereotactic radiosurgery plus wholebrain radiation therapy vs stereotactic radiosurgery alone for treatment of brain metastases; a randomized controlled trial. *JAMA* 2006;295:2483–91.
18. Brown PD, Jaeckle K, Ballman KV, ym. Effect of radiosurgery alone vs radiosurgery with whole brain radiation therapy on cognitive function in patients with 1 to 3 brain metastases: a randomized trial. *JAMA* 2016;316:401–9.
19. 2014 Choosing Wisely List. Arlington: American Society for Radiation Oncology 2014. [www.astro.org/Patient-Care/Patient-Education/2014-Choosing-Wisely-List](http://www.astro.org/Patient-Care/Patient-Education/2014-Choosing-Wisely-List).
20. Mulvenna P, Nankivell M, Barton R, ym. Dexamethasone and supportive care with or without whole brain radiotherapy in treating patients with non-small cell lung cancer with brain metastases unsuitable for resection or stereotactic radiotherapy (QUARTZ): results from phase 3, non-inferiority, randomised trial. *Lancet* 2016;388:2004–14.
21. Brown P, Pugh S, Laack N, ym. Memantine for the prevention of cognitive dysfunction in patients receiving whole-brain radiotherapy: a randomized, double-blind, placebo-controlled trial. *Neuro Oncol* 2013;15:1429–37.
22. Gondi V, Tolakanahalli R, Mehta MP, ym. Hippocampal-sparing whole-brain radiotherapy: a “how-to” technique using helical tomotherapy and linear accelerator-based intensity-modulated radiotherapy. *Int J Radiat Oncol Biol Phys* 2010;15:1244–52.
23. Balermipas P, Stera S, Müller von der Grün J, ym. Repeated in-field radiosurgery for locally recurrent brain metastases: Feasibility, results and survival in a heavily treated patient cohort. *PLoS One*, julkaistu verkossa 6.6.2018. DOI:10.1371/journal.pone.0198692.
24. Victor A Levin, Luc Bidaut, ym. Randomized double-blind placebo-controlled trial of bevacizumab therapy for radiation necrosis of the central nervous system. *Int J Radiation Oncology Biol Phys* 2011;5:1487–95.
25. Muldoon LL, Soussain C, Jahnke K, ym. Chemotherapy delivery issues in central nervous system malignancy: a reality check. *J Clin Oncol* 2007;25:2295–305.
26. Abrey LE, Christodoulou C. Temozolomide for treating brain metastases. *Semin Oncol* 2001;28:34–42.
27. Lazaro T, Brastiano PK. Immunotherapy and targeted therapy in brain metastases: emerging options in precision medicine. *CNS Oncol* 2017;6:139–51.
28. Tawbi HA, Forsyth PA, Algazi A, ym. Combined nivolumab and ipilimumab in melanoma metastatic to the brain. *N Engl J Med* 2018;379:722–30.
29. Chamberlain MC, Baik CS, Gadi VK, ym. Systemic therapy of brain metastases: non-small cell lung cancer, breast cancer, and melanoma. *Neuro Oncol* 2017;19:1–24.