

Tuomas Mirtti ja Juha Näpänkangas

Tekoäly patologian kudოსleikkeiden tulkinnassa

Konenäkö ja koneoppiminen ovat vauhdilla tulossa lääketieteeseen, erityisesti radiologiaan ja patologiaan. Hermoverkkojen avulla voidaan jo luokitella tautiryhmiä oikein sekä tunnistaa esimerkiksi syövän erilaistumisasteita. Konenäön odotetaan nopeuttavan lääkärin työtä ja vähentävän subjektiivisista arvioinneista johtuvaa vaihtelua diagnostiikassa, mikä johtaa laadukkaampaan diagnostiikkaan. Tekoäly ei korvaa lääkärinä, mutta oikein hyödynnettynä sille voidaan antaa rutiinitehtäviä ja vapauttaa näin luova ihmismieli vaikeampiin, parempaa kognitiota vaativiin tehtäviin sekä uuden kehittämiseen.

Kehittyneissä maissa radiologinen diagnostiikka on kokonaan digitoitu, ja viimeisimmätkin ”filmitelineet” ovat poistuneet vastaanottohuoneiden seiniltä ajat sitten. Muun muassa suuri tiedostokoko on rajoittanut näihin päiviin asti histologisten kuvien tehokasta käyttöä digitaalisessa muodossa, mutta esimerkiksi lasiskannerit ja tiedostonsiirto ovat kehittyneet siten, että etenkin joissakin eurooppalaisissa laboratorioissa on jo ainakin osittain, muutamissa laboratorioissa kokonaan, siirretty digiaikaan patologian kudოსleikkeiden osalta (1,2). Digitointi on edellytys tekoälyn käyttöön patologian kudოსleikkeiden tulkinnassa.

Histologisten näytteiden digitointi tuo monia hyötyjä

Ensimmäinen digitaalinen kokonaisjärjestelmä (Philips) sai Yhdysvaltain elintarvike- ja lääkeviraston (FDA) hyväksynnän vuonna 2017, ja toinen vastaava järjestelmä sai FDA:lta luvan markkinoida soveltuvuutta primaaridiagnostiikkaan vuonna 2019 (3,4). Lisäksi skanneerivalmistajat, katselijien valmistajat sekä tekoälysovellusten kehittäjät pyrkivät luomaan

yhteistyötä tuodakseen viranomaisten hyväksymiä ratkaisuja nopeammin markkinoille.

Lääketieteelliselle kuvamateriaalille yhteinen DICOM-standardi (digital imaging and communications in medicine) on laajennettu myös patologian puolelle tukemaan patologian kookkaita virtuaalilaseja. Vaikka kyseinen kuvamuoto ja tiedonjakoprotokolla ei olekaan vielä saanut samanlaista jalansijaa kuin vastaava radiologian DICOM-standardi, on suurin osa suurimmista laite-, katselin- ja sovelluskehittäjistä mukana tekemässä siitä yhteistä kuvien hallintaan ja jakoon soveltuvaa kuvamuotoa (5).

Toistaiseksi lasiskannerien valmistajat ovat käyttäneet digitoitujen näytelasien tallentamiseen omia tiedostomuotojaan, mutta avoimen standardin ansiosta voidaan luoda laajoja, jopa kansallisia kuva-arkistoja. Lisäksi DICOM-tiedostoihin voidaan tallentaa metadatan, esimerkiksi tarkempia potilas- ja värjäystietoja, jolloin voidaan myös varmistua siitä, että tiedostot ovat aina yhdistettävissä oikeaan potilaaseen ja näytteeseen, riippumatta käytetystä tallennus-alustasta.

Kaiken lääketieteellisen kuvamateriaalin (muun muassa radiologiset kuvat, patologian laboratorion makroskooppiset ja mikroskoop-

Ydinasiat

- ▶ Lääketieteellisten kuvien digitointi tekee niiden katsomisesta, jakamisesta ja tutkimisesta joustavampaa ja globaalia.
- ▶ Konenäköavusteisessa patologiassa siirretään tietokoneen suoritettavaksi tiettyjä rutiinimäärytyksiä, jotka perustuvat validoituihin algoritmeihin.
- ▶ Menetelmien vakiintuessa patologian solu- ja kudospusteista tietoa voidaan yhdistää muihin kuva- ja datamuotoihin, jolloin diagnostiikka ja yksilölliset hoitovalinnatkin tarkentuvat.

piset kuvat, tähytystutkimusten kuvamateriaali, ihotautiklinikan kuvat) tallentaminen samaan arkistoon ja käyttöliittymään tehostaisi sen hyödyntämistä niin diagnostiikassa kuin tutkimuksessakin. Avoin tiedostomuoto myös mahdollistaisi eri tahojen tuottamien kuva-analyysialgoritmien käyttöönoton ilman suuria integraatiokustannuksia.

Digitaalipatologian on osoitettu vastaavan diagnostiselta tarkkuudeltaan tavanomaista valomikroskopiaan perustuvaa diagnostiikkaa (6–9). Nykyisten työkalujen diagnostinen nopeuskin on jo vastaava, ja kehittyvät työkalut sekä parempi integraatio laboratorio- ja potilastietojärjestelmiin tehostavat patologin työtä entisestään (10). Esimerkiksi näytteistä tehtävät mittaukset helpottuvat ja nopeutuvat, materiaali on koko ajan ja välittömästi saatavissa useammassa työpisteessä samanaikaisesti, kliinispatologisten kokousten logistiikka helpottuu ja löydösten esittäminen kokouksissa nopeutuu.

Erityisen hyödyllisenä voidaan nähdä kansallisten ja jopa kansainvälisten konsultaatioiden huomattava nopeutuminen – tämä mahdollistaa patologien subspecialisoitumisen ja tarkemman diagnostiikan sekä nykyisessä, vähintäänkin orastavassa, patologiapulassa tasavertaisen diagnostiikan tason ja nopeuden koko Suomessa.

Täydellinen siirtyminen digitaaliseen työkulkuun voi hieman yllättäen tuoda aikasää-

töjä myös laboratorion työnkulussa (1). Näitä hyötyjä kuitenkin pienentää se, että näyte pitää joka tapauksessa valmistaa samalla tavalla kuin tavanomaista mikroskopiaa varten. Rahallinen investointi mikroskooppilasiskanneriin ja tietojärjestelmiin onkin saatavissa takaisin pääasiassa digitoinnin jälkeisissä työvaiheissa, toisin kuin radiologian työnkulussa.

Tulevaisuuden työelämään digitointi tuo joustavuutta, koska digitoitujen solu- tai kudoslasiens katsominen ei ole sidoksissa aikaan tai paikkaan. Histologisten näytelasiens digitoiminen primaaridiagnostiikkaan tekee mahdolliseksi myös kuva-analyysin tehokkaan hyödyntämisen, mikä voi auttaa patologia erityisesti tehtävissä, joissa on suurta diagnostikoiden välistä vaihtelua tai jotka ovat työläitä ja aikaa vaativia. Jälkimmäisiä ovat esimerkiksi immunohistokemiallisten värjäysten kvantifioiminen, tumien morfologian arvioiminen, mitoosikuvioiden laskeminen ja pienten imusolmuke- etäpesäkkeiden etsiminen (2,11).

Koneoppimiseen ja tekoälyyn perustuvat sovellukset patologiassa

Markkinoilla on jo useiden valmistajien kuva-analyysialgoritmeihin perustuvia ohjelmia, joilla voidaan tunnistaa immunohistokemiallisin menetelmin värjättyjä kudoksia ja laskea esimerkiksi Ki-67-antigeenipositiivisten solujen määrää sekä estrogeeni- ja progesteronireseptorien ilmentymistä rintasyöpäkuudoksessa. Nämä algoritmit eivät kuitenkaan perustu varsinaisesti koneoppimiseen ja tekoälyyn, vaan immunohistokemiallisen värireaktion tunnistamiseen ja suhteellisen yksinkertaiseen hahmontunnistukseen (12,13).

Pidemmälle menevällä koneoppimiseen perustuvalla kuva-analytiikalla on onnistuttu jaottelemaan perusvärjäyksestä (hematoksyliini- ja eosiniivärjäykset) keuhkosityöpiä eri alaluokkiin ja jopa ryhmittelemään leikkeet oikein tiedossa olleen mutaatiostatuksen mukaan (14). On myös pystytty osoittamaan suurella tarkkuudella, millaiset piirteet perusmorfologiassa kytkeytyvät mahalaukun ja paksusuolisyövän mikrosatelliitti-instabiiliuteen (15).

Tekoälyyn perustuvilla ohjatun tai puoli-ohjatun oppimisen menetelmillä on mahdollista myös itse melko tehokkaasti opettaa omasta aineistostaan hermoverkkoa tai -verkostoa tunnistamaan kuvasta tiettyjä piirteitä, kuten immunohistokemiallista värjäytymistä tai syöpäkudosta ja jopa sen erilaistumisastetta. Esimerkkejä tällaisista sovelluksista ovat QuPath ja kotimaisen Aiforia Technologiesin sovellukset (16,17).

Myös syöpätautien levinneisyyttä voidaan arvioida konenäköön perustuvilla menetelmillä. Yksi tunnetuimmista kuva-analyysiprojekteista on CAMELYON16-kilpailu, jossa tutkimusryhmät kilpailivat parhaista menetelmistä, joilla voitaisiin tunnistaa rintasyövän etäpesäkkeet vartijaimusolmukkeista (18).

Ennusteen arviointiin pyritään myös kehittämään objektiivisia menetelmiä kuva-analytiikkaa hyödyntämällä. Kuva-analyysin keinoin pystytään tunnistamaan suurista kudoslajeista eri solu- ja kudskomponenttien (verisuonet, epiteeli, sidekudos, immuunisolut) jakautumista ja osuuksia sekä luomaan uusia monikanavaisiin merkkiainemenetelmiin perustuvia luokituksia (multiplexing), joilla voidaan myös ennustaa tarkemmin esim. syöpätaudin etene- mistä (19,20).

Googlen tekoälyosasto on kehittänyt yhteistyössä urologisen patologian asiantuntijoiden kanssa Gleasonin luokituksista muunnoksen, jossa tavanomaisten luokkien väliin muodostuu ennusteen arvioinnin kannalta merkityksellisiä ryhmiä (21). Algoritmin käyttäminen voisi vähentää patologioiden arvioiden välistä vaihtelua subjektiivisessa luokittelussa, ja sitä voisi hyödyntää etädiagnostiikassa.

Myös kolorektaalisyövän ja rintasyövän kudoslajeilla on kehitetty konenäköön ja hermoverkkoihin perustuvia menetelmiä, jotka ovat itsenäisiä ennusteellisia muuttujia tavanomaisiin levinneisyysluokkaan ja erilaistumisasteeseen nähden (22–24). Aivokasvainten osalta molekulaaristen muutosten yhdistäminen histologiseen leikekuvaan perustuvaan algoritmiin tuotti tarkempaa ennusteellista tietoa verrattuna erikseen tuotettuun tietoon erilaistumisasteesta tai mutaatiostatuksesta (25). Jatkossa yhä tärkeämmäksi nouseekin

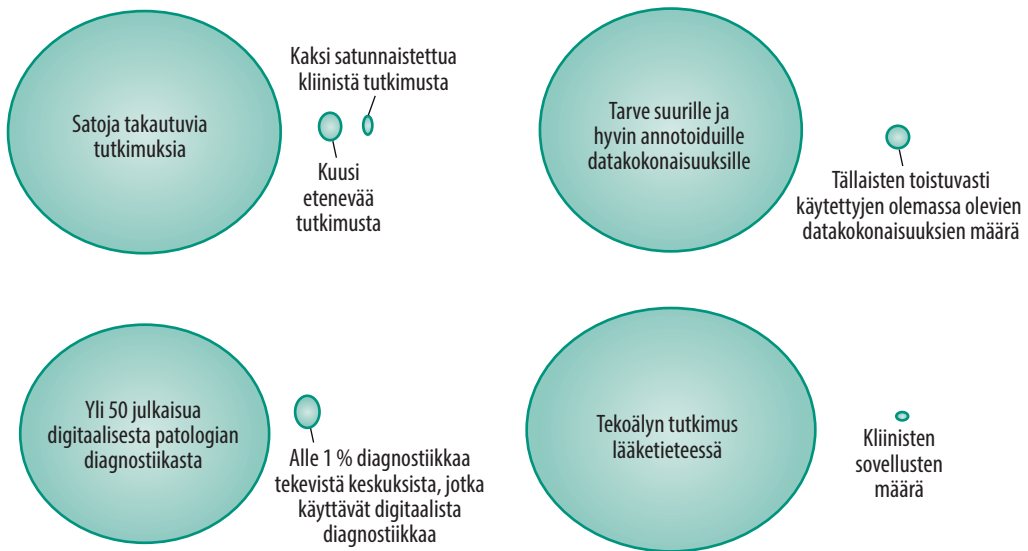
TAULUKKO. Yhdysvaltain elintarvike- ja lääkeviraston (FDA) hyväksymisprosessiin päässeet kuva-analyysin tekoälysovellukset tai -algoritmialustat.

Vuosi ja yritys	Sovellusalue
2016	
Lumify	Kaikukuvien diagnosointi
2017	
AmCAD-US	Kilpirauhasmuutosten kaikukuvausdiagnosointi
Subtle Medical	Lääketieteellisen kuvantamisen sovellus- alusta
2018	
Bay Labs	Sydämen kaikukuvausdiagnosointi
Viz.ai	Aivoinfarktin TT-diagnosointi
Artesys Inc	Maksa- ja keuhkosyövän TT- ja magneet- tikuvausdiagnosointi
IDx	Diabeettisen retinopatian diagnosointi silmänpohjakuvista
Icometrix	Aivojen magneettikuvien tulkinta
Imagen	Rannemurtumien röntgendiagnosointi
Zebra Medical	Sepelvaltimoiden kalkkiumien mittaa- minen
Aidoc	Aivoverenvuotojen TT-diagnosointi
iCAD	Rintarauhaskudoksen tiheys mammo- grafiassa
RightEye Vision System	Silmien liikeheikkouksien havaitseminen
ProFound AI	Epäilyttävien kuvantamislöydösten onkologinen analysointi
2019	
Paige.AI	Patologian kliiniset algoritmit
Zebra Medical Vision	Sydän-keuhkokuvien analysointi
Aidoc	Keuhkoembolian kuva-analyysi

TT = tietokonetomografia

eri tutkimusmenetelmien, kuten radiologian, patologian ja genomiikan avulla saatavan informaation yhdistäminen järkevästi diagnostiikan ja kliinisen päätöksenteon tarkentamiseksi ja tehostamiseksi.

Paige.AI-yhtiö on saanut tekoälyaihiolleen FDA:lta ensimmäisen syöpädiagnostiikan tekoälytyökälulle myönnetyn Breakthrough Device -nimityksen, jonka ansiosta yhtiö saa tuotteen- sa nopeampaan arvioon kliiniseen käyttöön so- veltuvuudesta (**TAULUKKO**). Ensimmäinen kehi- tettävä ja julkaistava tuote on eturauhassyövän tunnistamiseen käytettävä algoritmi. Yhtiön



KUVA 1. Tekoälysovellusten kehittämiseksi kohti jokapäiväistä käyttöä tarvitaan suurempia kuva- ja data-aineistoja, lisää satunnaistettuja ja eteneviä tutkimuksia sekä kehitettyjen sovellusten testaamista kliinisessä ympäristössä (Eric Topol, LinkedIn).

mukaan tällä algoritmilla pystyttäisiin seulomaan eturauhassyöpä biopsialaseilta suurella todennäköisyydellä, jolloin 75 % laseista voitaisiin jättää ilman patologin arviota. Algoritmi perustuu 45 000 näytelasiin, jotka on kerätty Memorial Sloan Kettering -sairaalan arkiston lisäksi noin 90 muusta instituutista (26). Laseihin ei kuitenkaan ollut yhdistettävissä kliinisiä hoito- ja seurantatietoja, joten algoritmi jää binääriseksi, erottamaan syövän normaalista kudoksesta.

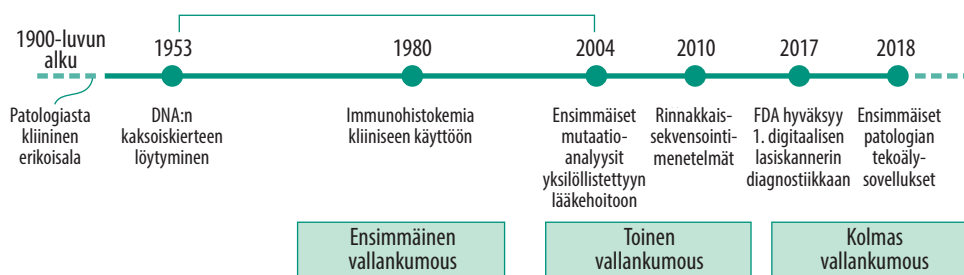
Syöpätautien tarkempaa ja objektiivisempaa luokittelua sekä ennusteen arvioinnin tarkentamista varten tarvitaan laajoja ja tarkempiin kliinisiin hoito- ja päätetapahtumatietoihin yhdistettyjä aineistoja. Yhteinen kansallinen kuva-arkisto (aiemmin Kvarkki) voisi yhdessä sairaaloiden tietokantojen kanssa toimia ainakin hyvänä alkuna tällaiselle (Kortensniemi ym. tässä numerossa). Lisäksi löydökset tulisi validoida, mieluiten osana eteneviä tutkimuksia, jotta digitaalipatologia ja tekoäly voitaisiin ottaa laajasti kliiniseen käyttöön (KUVA 1).

Lainsäädäntö ja kliininen validointi

Histologisia laseja tulee potilasasiakirja-asetuksen mukaan säilyttää 20 vuotta. Digitaalisen ku-

vatedon arkistoinnin vaatimuksista ei ole olemassa kansallisia suosituksia, mutta nykytilanteessa voidaan ajatella, että niitä tulisi säilyttää yhtä kauan kuin diagnostiikkaan käytettyjä laseja. Periaatteessa fyysisiä laseja ei tarvitsisi säilyttää onnistuneen skannauksen jälkeen, koska parafiiniblokeissa olevasta kudost materiaalista voidaan valmistaa uusi leike tarvittaessa. Lainsäädäntö täsmentyneenä näiltä osin esimerkiksi Kvarkin tarkemman määrittelyn myötä.

Lainsäädännön ja valvonnan kannalta niin digitaalista kuvaa tuottavat skannerit, katse- limet kuin kuva-analyysiohjelmatkin, perustuvatpa ne tavanomaisempaan hahmontunnistukseen tai tekoälyyn, ovat lääkinnällisiä laitteita, mikäli niitä käytetään diagnostiikassa. Tarkempi syventyminen säätelyyn ei ole mahdollista tämän katsauksen puitteissa, mutta nykyisellään sekä laki terveydenhuollon laitteista ja tarvikkeista että EU:n asetus in vitro -diag- nostiikkaan tarkoitetuista laitteista (98/79/ EY, IVDD) määrittelevät paitsi valmistajan vastuun myös terveydenhuollon toimijan vastuun muun muassa kyseisten laitteiden käytöstä ja koulutuksesta. Fimea valvoo lääkinnällisiin laitteisiin liittyvien vaatimusten toteutumista. EU:n uudet asetukset lääkinnällisistä laitteis- ta (MDR) ja in vitro -diagnostiikkaan tarkoi-



KUVA 2. Patologian ”vallankumoukset”. Digitointi ja tekoälysovellukset muodostavat kolmannen patologian vallankumouksen (30).

tetuista laitteista (IVDR) tulevat vaiheittain voimaan ja asettavat tarkennettuja vaatimuksia muun muassa kliiniselle arvioinnille ja vaatimusten mukaisuuden arvioinnille.

Kunkin näitä ohjelmistoja diagnostiikkaan käytävän yksikön tulisi perehtyä suosituksiin menetelmien validoinnista ja laatia sisäiset menettelytavat kliiniseen validointiin, jossa testataan koko järjestelmä kaikkine integraatioineen, alkaen leikkeiden valmistuksesta ja skannauksesta sekä virtuaalisten näytelasien tallennuksesta päättyen varsinaiseen diagnostiikkaan. Jokainen ketjuun kuuluva laite kuuluu validoinnin piiriin, ja merkittävien järjestelmämuutosten jälkeen validointi on siksi syytä suorittaa uudelleen. Validointiohjeita ovat julkaisseet College of American Pathologists ja Royal College of Pathologists (27,28). Digitalisoitu patologian laboratorio voidaan myös akkreditoida ISO 15189 -standardin mukaisesti (29).

Suosituksissa ei juurikaan erikseen mainita tekoälyyn perustuvista sovelluksista. Onkin oma kysymyksensä, miten Fimea tai esimerkiksi akkreditointia suorittavat tahot vertaavat erilaisia tekoälyyn perustuvia ratkaisuja ja niiden suoritusastoa. Joka tapauksessa osana digitaalista patologiaa käytettävien kuva-analyysien tai algoritmien käytön tulisi olla testattua ja validoitua, koska niitä käyttävä lääkäri on lopulta vastuussa diagnoosistaan.

Tulevaisuuden näkymät

Tulevaisuudessa tekoälysovelluksilla voitaisiin muodostaa kudosten koostumuksesta sekä solujen määristä ja keskinäisistä suhteista mer-

kittäviä muuttujia, joilla voitaisiin ennustaa esimerkiksi vastetta lääkehoitoihin tai, yhdistettynä muuhun tietoon, ennustaa potilaan taudinkulkua huomattavasti nykyistä tarkemmin. Tällaisessa moniluokittelumallissa voidaan jo puhua ”pathomics”-lähestymistavasta, jossa ihmisen visuaaliseen hahmottamiseen ja intuition sekä oppimiseen perustuvat keinot todella haastetaan. Tällaisten algoritmien kehittämiseen tarvitaan laajoja hyvin karakterisoituja materiaaleja, joita on vielä melko vähän tarjolla.

Lisäksi diagnostiisiin tai hoidollisiin kudostenäytteisiin sidottujen kliinisten päätetapahtumien tunnistaminen tekoälyn avulla on yksi tärkeimmistä sovellusalueista, joka on vielä alkutekijöissään. Rajoittavana tekijänä on usein riittävän laadukkaan seurantatiedon puuttuminen. Tässä suomalaiset tietoaaltat ja rekisterit luovat hyvän mahdollisuuden kehittää kokonainen uusi lääketieteellisen informatiikan ala diagnostiikan tueksi. Konenäöllä tuotettujen hermoverkkopohjaisten mallien tulee ylipäättään olla paremmin visualisoitavissa, ja niiden tulkinnan tulee olla ihmisjärjellä ymmärrettävää, jotta tärkeät päätökset voidaan perustella tekoälyavusteisesti. Patologian osalta voitaisiin tuolloin puhua ”kolmannesta vallankumouksesta” (KUVA 2) (30).

Kuvantamisen tuottamien kuvien ja digitoitujen kudosten yhdistäminen, niin sanottu pathrad-malli, yleistyy todennäköisesti melko pian, ja tekoälyn avulla pystytään tehostamaan ja tarkentamaan diagnostiikkaa sekä hoidon valintaa yksilötasolla. Radiologisten löydösten varmentamiseksi tarvitaan kuitenkin vielä histologinen varmennus (”ground truth”),

myös kuvantamisen algoritmien ja laadunvarmistuksen kehittämiseksi. Aika näyttää, mitkä menetelmät päätyvät standardimenetelmiksi ja miten lasiskannerien valmistajat yhdistävät tekoälyalgoritmeja ohjelmistoihinsa.

Patologian digitoinnista saavutettavien kustannushyötyjen osoittaminen on vaativalta pelkästään patologian laboratorion osalta. Jos mukaan kuitenkin lasketaan tarkentunut diagnostiikka ja oikein valitut hoidot, suuria kokonaiskustannushyötyjä on odotettavissa (31). Histologisen diagnostiikan digitointi kokonaisuudessaan voi mahdollistaa diagnostisten tutkimusten vuotuisen lukumäärän suurenemisen jopa 20 %:lla (32).

Tutkimushyötyjäkään ei pidä unohtaa – erityisesti biopankit hyötyvät digitoidusta kuvamateriaalista, jonka avulla voidaan nopeasti löytää olennaiset kohdat kudoksenäytteistä ja kerätä laajoja, jopa koko Suomen biopankkien materiaalin kattavia aineistoja. Mahdollinen kansallinen histologinen kuva-arkisto helpotaisi tällaista tutkimusta huomattavasti ja toimisi myös erinomaisena aineistona algoritmien kehittäjille. Tämä voitaisiin yhdistää jo olemassa olevaan Kvarkkiin, jota voitaisiin myös käyttää valtakunnallisena kuvien pitkäaikaissäilönä. Keskitetty kuvien pitkäaikaissäilö pienentäisi patologian yksikköjen digitalisaation kustannuksia ja kiihdyttäisi digitaalipatologian käyttöönottoa Suomessa.

Lopuksi

Kiinnostus digitaaliseen patologiaan ja varmasti myös aktiivisuus sovellusten kehittämisessä-

kin on suurinta länsimaissa, kuten Alankomaissa, Ruotsissa, Yhdistyneessä kuningaskunnassa, Suomessa ja Yhdysvalloissa (33). Tekoälyyn ja patologiaan liittyviä julkaisuja on useita satoja, ellei jo tuhansia. Kliinisten sovellusten käyttöönotossa olemme vielä melko alussa, mutta joidenkin arvioiden mukaan patologia on tulevaisuudessa ala, joka on vahvasti riippuvainen digitaalisista teknologioista ja jossa ammattilaiset käyttävät digitaalisuuteen ja tekoälyyn perustuvia menetelmiä päivittäin. Ainakin puolet tästä on mielestämme totta, mutta se, millaisella aikajänteellä näin tapahtuu, jää nähtäväksi. Kunkin tulisi tuntea ja validoida käyttämänsä menetelmät, etenkin ennen kuin nähdään, mitkä kaupalliset ratkaisut saavuttavat kustannustehokkaan ja standardoidun aseman. ■

TUOMAS MIRTTI, LT, dosentti, patologian erikoislääkäri, osastonylilääkäri

HUS Diagnostiikkakeskus, Meilahden patologian laboratoriot

JUHA NÄPÄNKANGAS, LT, patologian erikoislääkäri, terveydenhuollon tietotekniikan erityispätevyys
OYS, patologian osasto

SIDONNAISUUDET

Tuomas Mirtti: Luentopalkkio/asiantuntijapalkkio (Merck, Astellas, Astra Zeneca), korvaukset koulutus- ja kongressikuluista (Pfizer), muut sidonnaisuudet (Omistus: Medmil OY, Terveystieteiden tutkimuskeskus, Kliiniset lääketutkimukset: Roche, Merck, Pfizer, Nektar Therapeutics, Apurahat akateemiseen tutkimukseen: Suomen Akatemia, Suomen Syöpäjärjestöt, Suomen Lääketieteen Säätiö, Helsingin yliopisto, HUS (VTR-rahoitus, FICAN South -rahoitus), Movember)

Juha Näpänkangas: Apuraha (Orionin tutkimussäätiö), Luentopalkkio/asiantuntijapalkkio (Almamedia, Gerson Lehrman Group), muut sidonnaisuudet (Yksityislääkäritoiminta: Coronaria Diagnostiikka)

VASTUUTOIMITTAJA

Pekka Lahdenne

SUMMARY

Artificial intelligence in interpretation of tissue pathology

The progress in medical computer vision and artificial intelligence is accelerating, especially in radiology and pathology. The use of neural networks, disease classification and cancer grading is possible already. It is expected that computer vision will help medical experts to work faster and make more consistent and reproducible diagnoses, i.e. increase the diagnostic quality. Artificial intelligence is not going to replace a physician but, when applied correctly, routine procedures performed by AI may free humans to work with more creative and demanding tasks, as well as to develop diagnostics further.

KIRJALLISUUTTA

1. Baidoshvili A, Bucur A, van Leeuwen J, ym. Evaluating the benefits of digital pathology implementation: time savings in laboratory logistics. *Histopathology* 2018;73:784–94.
2. Stathonikos N, Nguyen TQ, Clothaire PS, ym. Being fully digital: perspective of a Dutch academic pathology lab. *Histopathology*, julkaistu verkossa 13.7.2019. DOI:10.1111/his.13953.
3. Evans AJ, Bauer TW, Bui MM, ym. US food and drug administration approval of whole slide imaging for primary diagnosis: a key milestone is reached and new questions are raised. *Arch Pathol Lab Med* 2018;142:1383–7.
4. Leica Biosystems receives FDA 510(k) clearance to market a digital pathology system for primary diagnosis. Julkaistu verkossa 29.5.2019. www.leicabiosystems.com/news-events/news-details/article/leica-biosystems-receives-fda-510k-clearance-to-market-a-digital-pathology-system-for-primary-diag/News/detail/.
5. Singh R, Chubb L, Pantanowitz L, ym. Standardization in digital pathology: supplement 145 of the DICOM standards. *J Pathol Inform* 211;2:23.
6. Mills AM, Gradecki SE, Horton BJ, ym. Diagnostic efficiency in digital pathology: a comparison of optical versus digital assessment in 510 surgical pathology cases. *Am J Surg Pathol* 2018;42:53–9.
7. Kent MN, Olsen TG, Feeser TA, ym. Diagnostic accuracy of virtual pathology vs traditional microscopy in a large dermatopathology study. *JAMA Dermatol* 2017;153:1285.
8. Houghton JP, Ervine AJ, Kenny SL, ym. Concordance between digital pathology and light microscopy in general surgical pathology: a pilot study of 100 cases. *J Clin Pathol* 2014;67:1052–5.
9. Mukhopadhyay S, Feldman MD, Abels E, ym. Whole slide imaging versus microscopy for primary diagnosis in surgical pathology. *Am J Surg Pathol* 2017;42:1.
10. Vodovnik A. Diagnostic time in digital pathology: a comparative study on 400 cases. *J Pathol Inform* 2016;7:4.
11. Niaz MKK, Parwani AV, Gurcan MN. Digital pathology and artificial intelligence. *Lancet Oncol* 2019;20:253–61.
12. Stålhammar G, Robertson S, Wedlund L, ym. Digital image analysis of Ki67 in hot spots is superior to both manual Ki67 and mitotic counts in breast cancer. *Histopathology* 2018;72:974–89.
13. Tuominen VJ, Ruotoistenmäki S, Viitanen A, ym. ImmunoRatio: a publicly available web application for quantitative image analysis of estrogen receptor (ER), progesterone receptor (PR), and Ki-67. *Breast Cancer Res* 2010;12:R56.
14. Coudray N, Ocampo PS, Sakellaropoulos T, ym. Classification and mutation prediction from non-small cell lung cancer histopathology images using deep learning. *Nat Med* 2018;24:1559–67.
15. Kather JN, Pearson AT, Halama N, ym. Deep learning can predict microsatellite instability directly from histology in gastrointestinal cancer. *Nat Med* 2019;25:1054–6.
16. Bankhead P, Loughrey MB, Fernández JA, ym. QuPath: open source software for digital pathology image analysis. *Sci Rep* 2017;7:16687.
17. Aiforia Technologies. www.aiforia.com.
18. Ehteshami Bejnordi B, Veta M, Johannes van Diest P, ym. Diagnostic assessment of deep learning algorithms for detection of lymph node metastases in women with breast cancer. *JAMA* 2017;318:2199–210.
19. Linder N, Taylor JC, Colling R, ym. Deep learning for detecting tumour-infiltrating lymphocytes in testicular germ cell tumours. *J Clin Pathol* 2019;72:157–64.
20. Blom S, Erickson A, Östman A, ym. Fibroblast as a critical stromal cell type determining prognosis in prostate cancer. *Prostate* 2019;79:1505–13.
21. Nagpal K, Foote D, Liu Y, ym. Development and validation of a deep learning algorithm for improving Gleason scoring of prostate cancer. *NPJ Digit Med* 2019;2:48.
22. Kather JN, Krisam J, Charoentong P, ym. Predicting survival from colorectal cancer histology slides using deep learning: a retrospective multicenter study. *PLoS Med* 2019;16:e1002730.
23. Bychkov D, Linder N, Turkki R, ym. Deep learning based tissue analysis predicts outcome in colorectal cancer. *Sci Rep* 2018;8:3395.
24. Turkki R, Bychkov D, Lundin M, ym. Breast cancer outcome prediction with tumour tissue images and machine learning. *Breast Cancer Res Treat* 2019;177:41–52.
25. Mobadersany P, Yousefi S, Amgad M, ym. Predicting cancer outcomes from histology and genomics using convolutional networks. *Proc Natl Acad Sci U S A*. 2018;115:2970–9.
26. Campanella G, Hanna MG, Geneslaw L, ym. Clinical-grade computational pathology using weakly supervised deep learning on whole slide images. *Nat Med* 2019;25:1301–9.
27. Pantanowitz L, Sinaard JH, Henricks WH, ym. Validating whole slide imaging for diagnostic purposes in pathology: guideline from the College of American Pathologists Pathology and Laboratory Quality Center. *Arch Pathol Lab Med* 2013;137:1710–22.
28. Cross S, Furness P, Igal L, ym. Best practice recommendations for implementing digital pathology January 2018. The Royal College of Pathologists. www.rcpath.org/uploads/assets/f465d1b3-797b-4297-b7fedc00b4d77e51/Best-practice-recommendations-for-implementing-digital-pathology.pdf.
29. Williams BJ, Knowles C, Treanor D. Maintaining quality diagnosis with digital pathology: a practical guide to ISO 15189 accreditation. *J Clin Pathol* 2019;72:663–8.
30. Salto-Tellez M, Maxwell P, Hamilton P. Artificial intelligence—the third revolution in pathology. *Histopathology* 2019; 74:372–6.
31. Ho J, Ahlers SM, Stratman C, ym. Can digital pathology result in cost savings? A financial projection for digital pathology implementation at a large integrated health care organization. *J Pathol Inform* 2014;5:33.
32. Retamero JA, Aneiros-Fernandez J, Del Moral RG. Complete digital pathology for routine histopathology diagnosis in a multicenter hospital network. *Arch Pathol Lab Med* 2020;144:221–8.
33. Google Trends. Digital pathology. <https://trends.google.com/trends/explore?date=today%205-y&q=%2Fm%2F047rnnt>.