

<https://helda.helsinki.fi>

Kuumeileva vastasyntynyt : vinkistä vihiä + vastaus

Varimo, Tero

2020

Varimo , T , Teivaanmäki , T , Nieminen , T & Metsäranta , M 2020 , ' Kuumeileva vastasyntynyt : vinkistä vihiä + vastaus ' , Duodecim , Vuosikerta. 136 , Nro 11 , Sivut 1355, 1361 . < <https://www.terveysportti.fi/xmedia/duo/duo15614.pdf> >

<http://hdl.handle.net/10138/331963>

publishedVersion

Downloaded from Helda, University of Helsinki institutional repository.

This is an electronic reprint of the original article.

This reprint may differ from the original in pagination and typographic detail.

Please cite the original version.



Kuumeileva vastasyntynyt

Kolmekymmentävuotiaan äidin esikoinen syntyi alateitse täysiaikaisena. Äiti oli kotoisin Kaakkois-Aasiasta ja muuttanut Suomeen kaksi vuotta aikaisemmin. Raskaus oli ollut ongelmaton, mutta äidillä oli ollut kuumeilua ilman muita oireita viisi vuorokautta ennen synnytystä. Äiti oli vierailut kotimaassaan kuusi vuorokautta ennen synnytystä.

Lapsi syntyi hyväkuntoisena, raskauden keston nähden sopusuhtaisena ja pääsi tavalliseen tapaan vierihoidon. Puolentoista vuorokauden iässä hänellä todettiin kuumetta, korkeimmillaan 38,6 °C. Lapsi oli väsynyt ja ärtynyt mutta söi hyvin. Kliinisessä tutkimuksessa ei havaittu poikkeavaa. Veren valkosolumäärä oli $21 \times 10^9/l$ (viiteväli $9\text{--}38 \times 10^9/l$) ja CRP-pitoisuus oli 16 mg/l (viitearvo $< 4 \text{ mg/l}$). Bakteri-infektioepäilyn takia tehtiin veriviljely ja aloitettiin penisilliini- ja netilmysiini-mikrobi-lääkitykset.

Vuorokauden osastoseurannan jälkeen lapsi siirrettiin takaisin vierihoidon. Vierihoidosta vastasyntynyt ja äiti kuumeilivat edelleen. Lapsen CRP-pitoisuus oli viiden vuorokauden iässä 106 mg/l, mutta valkosolumäärä pysyi tasaisena. Äidin ja lapsen influenssanäytteet olivat negatiiviset. Lapsesta otetut herpes-, RS- ja ulosteen virusnäytteet olivat negatiiviset. Virtsanäyte oli puhdas. Viiden vuorokauden iässä penisilliinin tilalle vaihdettiin ampisilliini, koska lapsi kuumeili edelleen.

Kuuden vuorokauden iässä lapsen keuhkokuva oli normaali, mutta vatsan kaikukuvauksessa perna oli tavanomaista kookkaampi ja siinä havaittiin useita pieniä niukkakaikuisia pesäkkeitä. Lapsen kuumeilun jatkuessa tilannetta mietittiin uudelleen ja päätettiin pyytää vielä yksi lisätutkimus. Mikä tutkimus paljasti vastasyntyneen kuumeilun syyn? Vastaus on sivulla 1361.



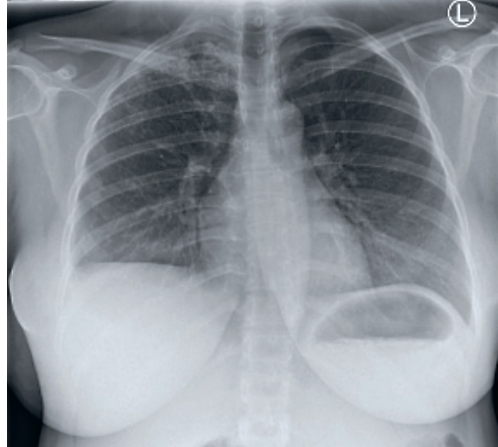
Kuumeileva vastasyntynyt

Lasten infektio­lääkärin konsultaation perusteella äidistä otetussa keuhkokuvassa havaittiin oikealla apikaalisesti infek­tio­on sopiva muutos, joka herätti epäilyn keuhkotuberkuloosista (KUVA). Lapselle ja äidille aloitettiin tuberkuloosiepäilyn takia rifampisiini-, pyratsiiniami­di-, isoniatsidi- ja etambutolilääkitykset, ja tulehdusarvot alkoivat pienentyä. Vastasyntyneen mahaeritteen tuberkuloosin nukleiinihapon osoitus oli positiivinen, ja diagnoosi varmistui myöhemmin, kun mahaeritteen bakteeriviljelyssä kasvoi *Mycobacterium tuberculosis complex*.

Vastasyntyneen tuberkuloosi on harvinainen mutta vaarallinen tauti, josta on kirjallisuudessa useita tapaus­selostuksia. Taudin toteaminen vastasyntyneellä on epäselvien oireiden takia hankalaa, ja usein diagnoosiin päästäänkin vasta viiveellä tai äidin oireiden perusteella, kuten tässä tapauksessa (1).

Vastasyntynyt saa tuberkuloositartunnan verenkierron kautta istukan läpi, infektoituneen lapsiveden kautta tai synnytyksen yhteydessä äidin sukupuolielinten tuberkuloosipesäkkeestä. Tartuntareitti määrittelee vastasyntyneen taudinkuvan: verenkierron kautta tartunnan saaneella lapsella havaitaan usein kookas pesäkkeinen maksa tai perna taikka suurentuneita vatsan alueen imusolmukkeita (1).

Suomessa vastasyntyneen tuberkuloosi on harvinainen tauti, sillä vuonna 2018 todettiin 226 tuberkuloositapausta, joista vain kahdes­sa potilas oli alle 15-vuotias. Tiedossamme ei



KUVA. Vastasyntyneen lapsen äidin keuhkokuvassa oikealla puolella apikaalisesti tiivistä tulehdukselliseksi sopivaa muutosta.

ole, että Suomessa olisi aiemmin raportoitu vastasyntyneen tuberkuloositapausta. Vaikka vastasyntyneen tuberkuloosi on harvinainen tauti, se tulisi huomioida, jos vastasyntyneellä on infek­tio­oireita laajakirjoisesta mikrobilääkehoidosta huolimatta.

Tapaus osoittaa, että Suomessa harvinaiseksi käyneet sairaudet saattavat yleistyä maahanmuuton seurauksena ja että keuhkokuva on tärkeä seulontatutkimus maahanmuuttajille, jotka tulevat suuren tuberkuloosiriskin maista. ■

KIRJALLISUUTTA

1. Newberry DM, Robertson Bell T. Congenital tuberculosis: a new concern in the neonatal intensive care unit. *Adv Neonatal Care* 2018;18:341–9.

TERO VARIMO, LT, lastentautien erikoislääkäri

TIINA TEIVAANMÄKI, LT, lastentautien erikoislääkäri

TEA NIEMINEN, LT, lastentautien erikoislääkäri, lasten infektio­lääkäri

MARJO METSÄRANTA, dosentti, lastentautien erikoislääkäri, neonatologi

HUS, Uusi lastensairaala