

Relatos de casos do Hospital Universitário Prof. Polydoro Ernani de São Thiago

Caso Número 5/2018: “Um jovem que precisa respirar!”

Fernanda Olivo Jakimiu¹, Matheus Fritzen², Lucas Piardi Ricchetti², Fernanda Miranda²,
Elizabeth Buss Lunardelli³

1 Médica residente em Medicina Intensiva do Hospital Universitário Prof. Polydoro Ernani de São Thiago da Universidade Federal de Santa Catarina

2 Acadêmicos do Curso de Graduação em Medicina do Centro de Ciências da Saúde da Universidade Federal de Santa Catarina, Campus Reitor João David Ferreira Lima, Florianópolis

3. Médica intensivista do Serviço de Medicina Intensiva do Hospital Universitário Prof. Polydoro Ernani de São Thiago da Universidade Federal de Santa Catarina

Editor da seção: Prof. Fabricio de Souza Neves

Caso relatado na Reunião de Discussão de Casos Clínicos do Hospital Universitário Prof. Polydoro Ernani de São Thiago, iniciada pelos Profs. Jorge Dias de Matos, Marisa Helena César Coral e Rosemeri Maurici da Silva, em julho de 2017. No dia 9 de agosto de 2018, no auditório do HUPEST, realizou-se a apresentação e discussão do caso cujo registro é apresentado a seguir:

Fernanda Jakimiu (R3 medicina intensiva): Boa noite, o caso que passo a apresentar é o seguinte: Paciente masculino, 20 anos, proveniente de Florianópolis, que veio internar aqui no HU em junho transferido da Unidade de Pronto Atendimento (UPA) devido a quadro de dispneia intensa associada a uso de musculatura acessória. Ele referiu um quadro de febre aferida com início há cerca de 2 dias antes da internação na UPA com a temperatura chegando a 41 graus, associado a coriza, tosse, astenia, mialgia e artralgia. Iniciou, no dia da internação, com dispneia importante que o levou a procurar a UPA, onde já na chegada apresentava-se taquicárdico e taquipnéico, saturando 75% em ar ambiente. Veio transferido pelo SAMU em uso de máscara facial com oxigênio a 8l/min.

O paciente chegou acompanhado da mãe, a qual confirmou a cronologia dos sintomas do paciente e referiu que o mesmo previamente era asmático e que há cerca de 6 meses havia abandonado o tratamento. Negou contato com pessoas com

sintomas parecidos e referiu que o filho não realizou a vacinação para gripe.

Negava alergias, tabagismo e etilismo. Negava ter feito alguma cirurgia e ter tido exacerbação da asma no último ano para ser internado.

À chegada na emergência, com a suplementação de oxigênio por máscara conseguia manter boa saturação, porém mostrava taquipneia, esforço ventilatória e fala entrecortada. Estava em regular estado geral (REG), com as mucosas úmidas e coradas (MUC), anictérico, e sudorético. Era obeso (posteriormente verificou-se o índice de massa corporal como 30).

Roberto Heinisch (médico cardiologista): Não havia cianose ao exame físico?

Fernanda Jakimiu (R3 medicina intensiva): Não havia cianose.

Roberto Heinisch (médico cardiologista): E ele não estava pálido? Pergunto porque um paciente muito anêmico pode não ter hemoglobina suficiente para expressar cianose em uma situação de hipoxemia.

Fernanda Jakimiu (R3 medicina intensiva): Não, não apresentava palidez. Estava com a frequência cardíaca de 130 batimentos por minuto (bpm), frequência respiratória de 36 respirações por minuto (rpm), hipertenso, saturando 96% com a máscara facial com O₂ a 8l/min. Estava afebril no momento da chegada, um pouco desorientado, e sua hemoglobina era de 14 g/dl. À ausculta cardíaca o ritmo era regular com bulhas normofonéticas. O enchimento capilar estava preservado. À ausculta pulmonar apresentava muitos sibilos, difusos bilateralmente.

Roberto Heinisch (médico cardiologista): A mão dele era quente ou era fria?

Fernanda Jakimiu (R3 medicina intensiva): A mão dele era quente.

Roberto Heinisch (médico cardiologista): Faço essas perguntas para praticarmos um pouco da semiologia. Se não havia palidez para justificar a ausência de cianose, então a mão quente pode significar hipercapnia na gasometria, porque com ela pode haver vasodilatação periférica (extremidades quentes e hiperemiadas). Se há apenas hipoxemia não há vasodilatação, apenas vasoconstrição associada (extremidades frias e cianóticas). É uma maneira possível de diferenciar a dispneia de origem cardíaca da dispneia de origem pulmonar. Na insuficiência cardíaca (IC) descompensada temos a mão fria e cianótica. Quando é dispneia de origem pulmonar, pode haver a mão quente e avermelhada, por causa da vasodilatação, se houver hipercapnia. De qualquer modo, no caso em questão ainda não podemos descartar uma causa cardíaca para a dispneia, embora só por este dado uma causa pulmonar já me pareça mais provável.

Jorge Dias de Matos (médico nefrologista): Também para praticar um pouco da semiologia, vamos fazer comentários: nessa história seria importante perguntar se ele viajou para algum lugar recentemente, se ele usa drogas, se ele tem algum animal de estimação em casa, exposição a algum tóxico.

Fernanda Jakimiu (R3 medicina intensiva): Não havia história de viagem, nem exposição a nenhuma droga, nem possuía animal de estimação. Não havia pintado a casa

recentemente. Não detectamos na história nada no ambiente que pudesse estar conectado ao caso.

Roberto Heinisch (médico cardiologista): Para refletirmos no diagnóstico diferencial: a pergunta sobre uso de drogas é importante, pois além de haver toxicidade pulmonar direta em alguns casos, poderíamos pensar em uma insuficiência cardíaca por endocardite, num jovem usuário de drogas intravenosas apresentando febre. Todavia, como disse, uma causa cardíaca não me parece provável no caso.

Jorge Dias de Matos (médico nefrologista): Voltando ao assunto da hipercapnia, e pensando na fisiopatologia: vejamos que ele está respirando 36 vezes por minuto. O CO₂ é 20 vezes mais difusível que o O₂. É óbvio que, em pouco tempo, ele vai fadigar, mas no momento da chegada, provavelmente ainda não tem hipercapnia devido à hiperventilação promovida por essa frequência respiratória elevada. A não ser que a lesão pulmonar seja muito grave.

Roberto Heinisch (médico cardiologista): Mas se a mão está quente, deve ter algum grau de vasodilatação, que pode ser devida a hipercapnia.

Fernanda Jakimiu (R3 medicina intensiva): Então, nos exames laboratoriais: ele tinha uma hemoglobina de 15,2 g/dl, com 43,3% de hematócrito. Os leucócitos eram de 12.110/ml, com segmentados em 79,3% e bastões em 9%. Os linfócitos eram 5,8%, monócitos 5,5% e eosinófilos 0%. As plaquetas: 193.000/ml. A proteína C reativa elevada em 90,7 mg/L. Na creatinina, o paciente já tinha uma alteração, que era de 1,58 mg/dl, com ureia em 45 mg/dl. O sódio e o potássio séricos estavam normais. Na gasometria arterial ele tinha 7,30 de pH, 52 mmHg de pCO₂, 78 mmHg de pO₂, 88% de saturação de O₂, 25,6 mEq/l de bicarbonato e 2,7 mmol/l de lactato.

Roberto Heinisch (médico cardiologista): A pCO₂ estava alta. Minha mão estava certa (risos).

Jorge Dias de Matos (médico nefrologista): Achados importantes na gasometria: lactato. No HU, o normal seria até 2 mmol/l? Porque a acidose láctica representaria a gravidade em que está, por hipoperfusão tecidual, já com insuficiência renal. Também há a hipoxemia. E como disse, ainda hiperventilando e mesmo assim com hipercapnia. Vai precisar de um "tubo" (ventilação mecânica) mais rápido do que imaginava.

Fernanda Jakimiu (R3 medicina intensiva): O raio-x de tórax chegada é esse, que evidencia infiltrado intersticial pulmonar bilateral (Figura 1).

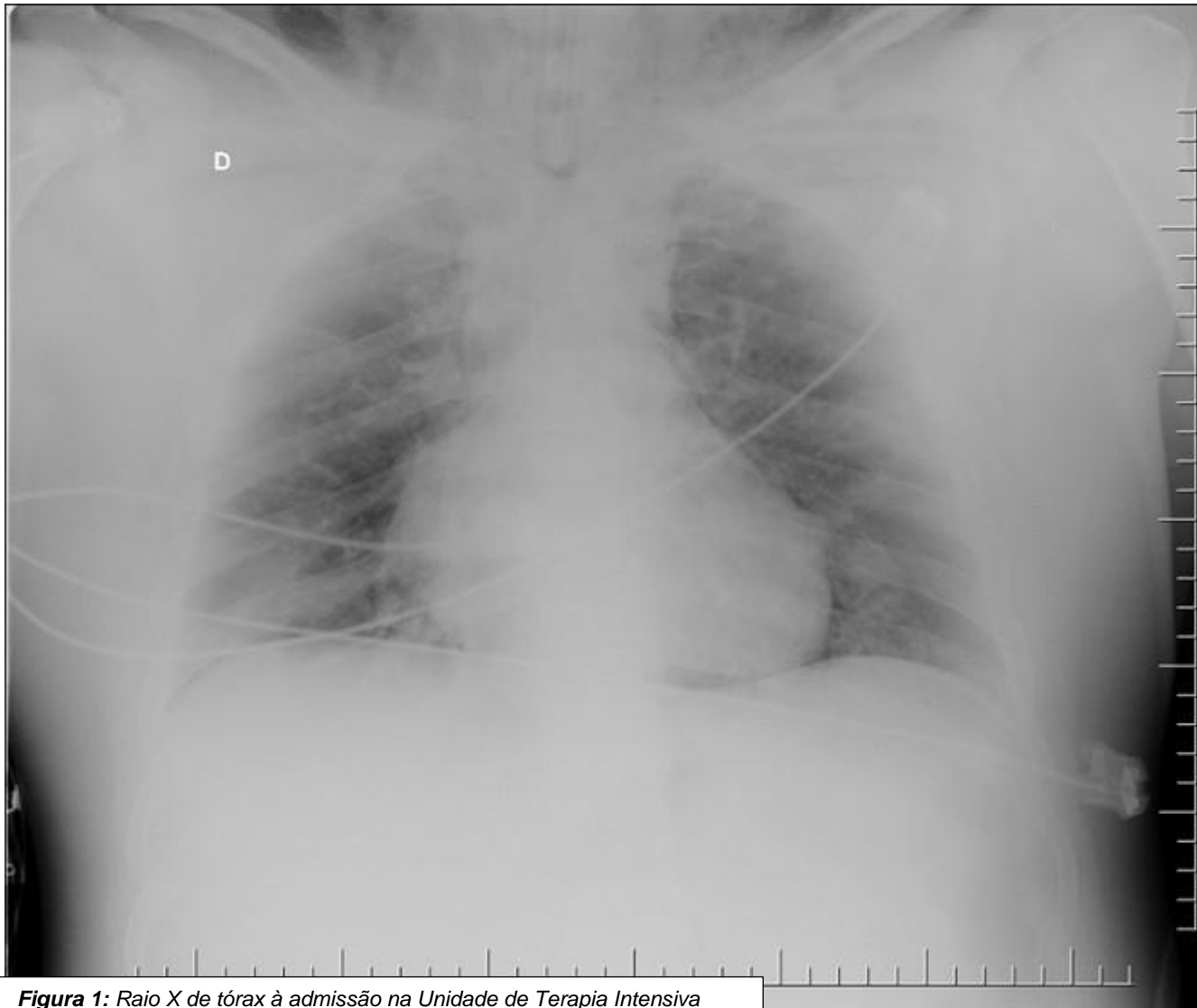

Figura 1: Raio X de tórax à admissão na Unidade de Terapia Intensiva

Roberto Heinisch (médico cardiologista): O coração não é aumentado. O índice cardiotorácico não parece anormal. E os seios costofrênicos são visíveis. Achados que falam contra um edema pulmonar cardiogênico. Importante comentar que se trata de raio-X feito no leito, com a incidência AP (antero-posterior), o que pode influenciar a qualidade da imagem para nossa interpretação. Os pulmões é que parecem reduzidos na imagem, e se vê muita imagem do abdome nesta radiografia.

Elizabeth Lunardelli (médica intensivista): Podemos recordar que se trata de paciente obeso, o que acrescenta mais dificuldade técnica ao exame de raio-X

Mário Zunino (acadêmico de medicina): A ultrassonografia pulmonar, à beira do leito, poderia ajudar a interpretar o comprometimento pulmonar neste caso?

Fernanda Jakimiu (R3 medicina intensiva): Foi feito um ultrassom a beira de leito. Ele tinha um padrão “B” bilateral* e não tinha derrame pleural, confirmando a interpretação feita do raio-X.

Nota do Editor: “Linhas B” na ultrassonografia pulmonar: artefatos hiperecogênicos (claros) que se originam a partir da linha pleural. Indicam espessamento dos septos interlobulares e sugerem edema pulmonar ou infiltrado intersticial.¹

Fernanda Jakimiu (R3 medicina intensiva): Uma insuficiência respiratória pode ser primariamente classificada como sendo de causa primariamente “hipercápnica” ou “hipoxêmica”. Para esse paciente, por mais que no momento ele tenha pCO₂ elevado, parece que nenhuma das causas “hipercápnicas” se cabe a ele: nenhuma alteração sugestiva de doença do sistema nervoso central levando à insuficiência respiratória, como uso de droga depressora previamente que possa ter causado o caso. Não teve nenhum contato com tétano, botulismo ou algum distúrbio eletrolítico. Embora ele seja obeso, para ter uma insuficiência respiratória por obesidade, deveria ser uma obesidade mórbida (a dele era moderada). Não tem histórico de aspiração de corpo estranho, a história dele era mais arrastada. Então, para ele, pensamos em causas primariamente “hipoxêmicas”, que seriam: SARA, a Síndrome da Angústia Respiratória Aguda (raio-x com infiltrado bilateral), secundária a um processo infeccioso, uma pneumonia (pode ser que tenha levado a uma SARA depois), edema pulmonar (mas ele não tinha história ou achados de cardiopatia). Para embolia pulmonar ele não tinha fatores de risco, como imobilização. E lembramos que ele tinha o diagnóstico prévio de asma, que poderia ter sido descompensado por um processo infeccioso.

Roberto Heinisch (médico cardiologista): Assim separamos só hipoxêmico e só hipercápnico. Então é sempre uma coisa ou outra?

Fernanda Jakimiu (R3 medicina intensiva): Não, porque geralmente o paciente tem um misto das duas coisas. Como no nosso caso.

Jorge Dias de Matos (médico nefrologista): Na síndrome hipoxêmica um sinal de gravidade é a elevação do CO₂: toda insuficiência respiratória aguda começa com hipoxemia ou por hipercapnia. Por exemplo, um paciente chegando com crise de asma na emergência estará em hipoxemia. Por esta razão ele aumenta sua frequência respiratória e ele vai ter até o pCO₂ um pouco baixo. Se progressivamente ele piora e diminui a capacidade de troca de CO₂, depois a pCO₂ na gasometria se normaliza e, quando estiver muito pior, a pCO₂ aumenta. Ou seja, a pCO₂ é um marcador de gravidade. Nesse caso, a pCO₂ de 52 mmHg com frequência respiratória de 36... ele está pedindo pra ganhar o tubo, porque não vai aguentar por mais tempo! Não podemos esquecer que se uma pessoa reter CO₂ agudamente, ela vai parar se você não entubar, pois vai fazer acidose aguda! O CO₂ passa a barreira hematoencefálica, causa uma acidose imediata no sistema nervoso central e a pessoa vai parar...

Roberto Heinisch (médico cardiologista): No hemograma havia leucocitose de 12.000 células/ml, até que não é muito para um processo infeccioso agudo. Às vezes esse grau de

Roberto Heinisch (médico cardiologista): Agora eu gostaria de não ficar restrito à insuficiência respiratória. Uma vez estabilizada esta condição aguda, temos que ver qual a etiologia disso. Então, acho que a febre é um dado importante. Febre alta de 41 graus. E o que dá febre de 41 graus? Pneumonia? Infecção Urinária? Meningite? Septicemia com uma porta de entrada não identificada? E além das causas infecciosas, poderíamos perguntar: já que o paciente tem disfunção renal, poderia ser um quadro de insuficiência renal aguda com edema pulmonar por uma glomerulopatia, por exemplo?

Jorge Dias de Matos (médico nefrologista): Acredito que não, pois ele não está clinicamente edemaciado. Mas esse paciente tem que ter exame de urina: tem alteração na função renal, tem febre... de fato, pode ocorrer que nefrites deixem de ser diagnosticadas por não se realizar o exame de urina.

Fernanda Jakimiu (R3 medicina intensiva): O exame de urina foi realizado e não mostrou alterações. E também não havia nenhum sinal de edema periférico.

Roberto Heinisch (médico cardiologista): Podemos perguntar ao doutor Fabricio se existe uma doença autoimune que poderia cursar com febre alta e insuficiência respiratória num jovem com 20 anos de idade.

Fabricio Neves (médico reumatologista): Uma doença autoimune com febre alta e levando o doente a ficar comprometido a ponto de ir à UTI seria a síndrome de ativação macrofágica que poderia acontecer na doença de Still do adulto, mas é pouco provável com estes achados**. Outras doenças autoimunes também podem provocar insuficiência respiratória por lesão pulmonar, mas seriam pouco prováveis com os achados clínicos de febre alta em história aguda.

Roberto Heinisch (médico cardiologista): Esse caso é mais característico, então, de quadro inflamatório de origem infecciosa do que de origem autoimune.

Fabricio Neves (médico reumatologista): Sem dúvidas, o caso é mais característico de quadro infeccioso. Somente após tratadas as principais possibilidades infecciosas, eu consideraria as hipóteses de doenças autoimunes.

Nota do editor: Critérios diagnósticos da síndrome de ativação macrofágica (síndrome hemofagocítica) incluem febre maior que 38°C, hepatoesplenomegalia, citopenias ao hemograma e ferritina extremamente elevada, entre outros. ²

leucocitose pode ocorrer por estresse não-infeccioso. Num infarto do miocárdio, por exemplo, pode haver leucocitose, às vezes com eosinofilia. Todavia, no caso há desvio à

esquerda, com a presença de bastões, e isso realmente fala mais a favor de uma causa infecciosa.

Fernanda Jakimiu (R3 medicina intensiva): Realmente, ao se identificar uma insuficiência respiratória, além de estabilizar a função respiratória agudamente temos que procurar a causa que a descompensou e, dependendo da causa, pode-se revertê-la. Se o paciente tem uma sepse ou uma pneumonia, começar o antibiótico. Às vezes, o paciente está intubado em uma posição que não favorece uma ventilação adequada e ele acaba fazendo uma atelectasia, que pode ser corrigida. Se o paciente já tem histórico de asma, pode ser uma de descompensação dessa doença de base e assim estaria indicado fazer uso de corticoide e broncodilatador. Se ele já tem história de trauma ou acesso venoso profundo, poderia ter feito um pneumotórax, que deve ser drenado. Se ele já tem história de insuficiência cardíaca, esta deve ser tratada adequadamente. Caso tenha alguma neoplasia que tenha invadido a cavidade pleural e causado um derrame pleural, teríamos que drenar esse derrame.

Nem todo paciente com insuficiência respiratória precisa ser entubado. Dependendo do grau de insuficiência respiratória pode-se fazer suporte ventilatório não-invasivo. Pode-se tentar antes uma máscara para aumentar o aporte de oxigênio. Para o paciente que tem, principalmente, DPOC (doença pulmonar obstrutiva crônica) ou ICC (insuficiência cardíaca congestiva) exacerbada a ventilação não invasiva com pressão positiva pode ser empregada com sucesso. Mas no caso do nosso paciente, que já tinha sinal de fadiga respiratória na emergência, não se aplicam as possibilidades anteriores. Ele foi rapidamente entubado e transferido para UTI.

Ainda na emergência foram coletados hemocultura, urocultura, cultura de aspirado traqueal e realizada a pesquisa de influenza, pois é um paciente que veio em junho, no período sazonal da gripe. Foi iniciada a terapia com ceftriaxona e azitromicina pensando em uma pneumonia adquirida na comunidade e também com oseltamivir para influenza.

Então ele chegou em ventilação mecânica na UTI, sedado com midazolam e fentanil em doses adequadas, mas ainda fazendo bastante esforço ventilatório, além dos sibilos respiratórios difusos que continuavam. Foi iniciado o manejo com ventilação mecânica com parâmetros protetores pensando em uma SARA e começamos um bloqueador

neuromuscular que permitiu melhorar muito a ventilação dele. Também foi colocado em posição prona no mesmo dia.

Jorge Dias de Matos (médico nefrologista): Esse paciente é um asmático e está com muitos sibilos, o que foi feito na tentativa de reverter o broncoespasmo e ver se ele melhorava na troca gasosa?

Fernanda Jakimiu (R3 medicina intensiva): Foi feito manejo com corticoide e broncodilatador na emergência e na UTI que melhorou um pouco a sibilância, mas não totalmente.

Roberto Heinisch (médico cardiologista): E a febre dele desapareceu?

Fernanda Jakimiu (R3 medicina intensiva): Não de imediato, ele ainda teve episódios de febre na UTI também.

Roberto Heinisch (médico cardiologista): E ele não foi vacinado para influenza, apesar de ser um paciente asmático grave. Tinha indicação para ser vacinado?

Elizabeth Lunardelli (médica intensivista): Ele era um paciente que tinha uma asma grave, ambulatorialmente acompanhado, porém devido a condição social, abandonou o tratamento e o acompanhamento. Essa foi a primeira descompensação dele depois que ele abandonou o tratamento e foi uma descompensação que acabou levando ele à UTI.

Roberto Heinisch (médico cardiologista): Então, a possibilidade de influenza é muito importante.

Fernanda Jakimiu (R3 medicina intensiva): Ele foi mantido em uma posição prona por 16 horas (é preconizado de 12 a 16 horas) e teve melhora dos parâmetros respiratórios, mas sempre evoluindo com nova piora, tendo de ser pronado cinco vezes durante a estadia dele na UTI. Ele permaneceu 12 dias entubado, foi extubado e colocado na ventilação não invasiva. Apresentava então uma polineuropatia do doente crítico, com dificuldades ainda para ventilação espontânea e a deglutição. Fisioterapia motora, respiratória e terapia fonoaudiológica para deglutição foram continuadas.

Os exames não revelaram nenhuma cultura positiva, mas a pesquisa por PCR (reação em cadeia da polimerase) para influenza na secreção traqueal detectou a presença de influenza A do subtipo H3.

O raio X dele, quando ele saiu da UTI, era bem melhor do que o inicial (Figura 2):

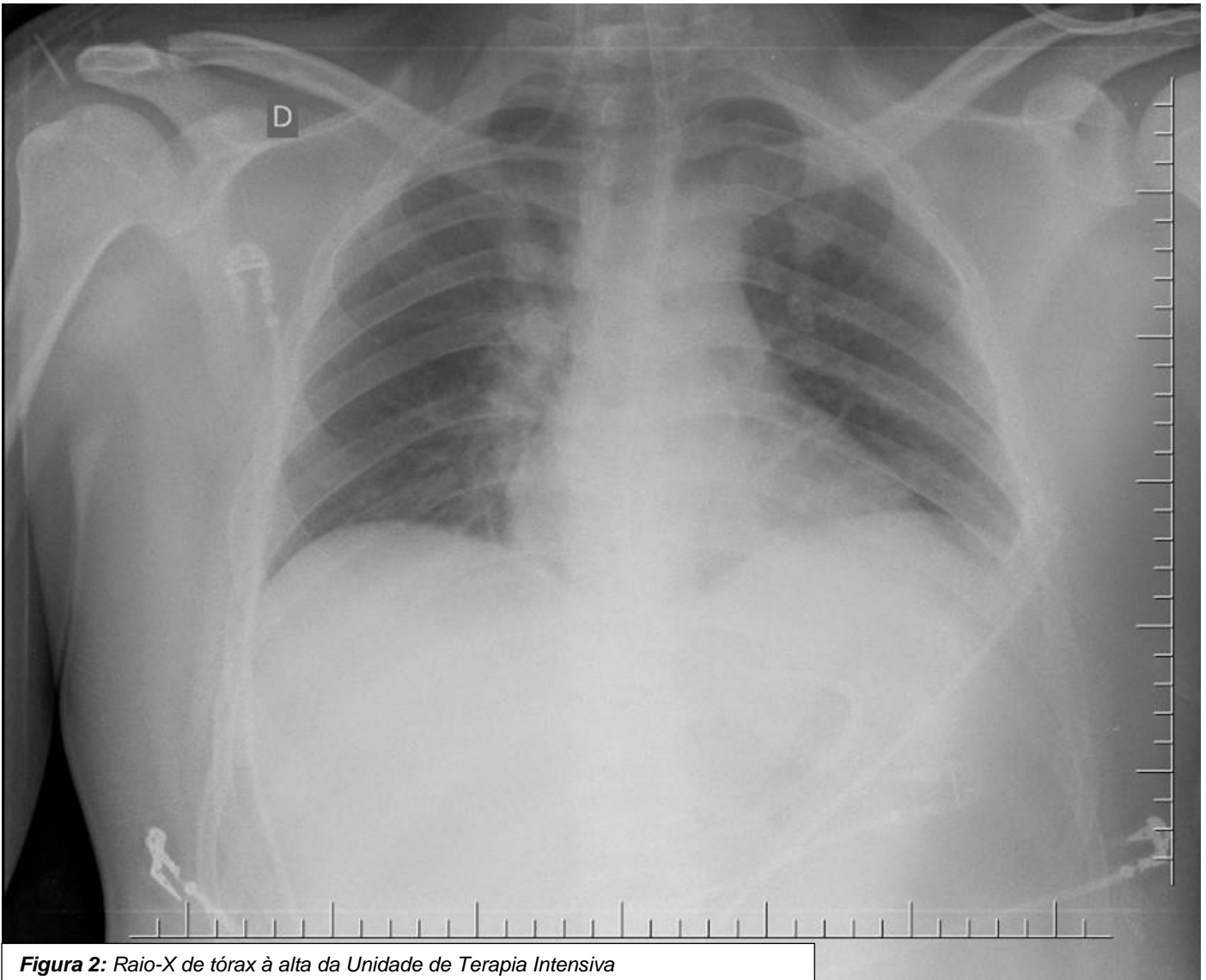


Figura 2: Raio-X de tórax à alta da Unidade de Terapia Intensiva

Fernanda Jakimiu (R3 medicina intensiva): Sobre SARA e influenza: SARA (Síndrome da Angústia Respiratória Aguda) é uma inflamação difusa da membrana alvéolo-capilar em resposta a vários fatores de risco causando o extravasamento de líquido rico em proteína para o espaço alveolar. Os fatores de risco seriam os pulmonares e os extrapulmonares. Os pulmonares seriam aspiração de conteúdo gástrico, pneumonia, lesão inalatória, contusão pulmonar. Os extrapulmonares: sepse, pancreatite, politraumatismos e politransusão, entre outros.

O diagnóstico da SARA é baseado nos critérios de Berlim³. São 4 critérios que levam em consideração: a) quando começou o sintoma, (deve ter uma instalação aguda, no máximo uma semana); b) a imagem, com raio-X ou tomografia de tórax, tem que ser compatível com edema,

evidenciando opacidades bilaterais não explicáveis por derrame pleural, colapso lobar ou nódulos pulmonares; c) o edema não pode ser completamente explicável por insuficiência cardíaca ou sobrecarga de fluidos; d) existe deficiência de oxigenação avaliada pela relação $\text{PaO}_2/\text{FiO}_2$ como leve, moderada ou grave. Nosso paciente na chegada estava com uma SARA moderada, com a relação $\text{PaO}_2/\text{FiO}_2$ entre 100 e 200. E, particularmente, inferior a 150, o que dá a indicação da posição prona para o suporte ventilatório⁴.

A influenza tem três tipos de vírus sazonais, o A, B e C, sendo que A e B que acometem humanos. A influenza A tem vários subtipos, mas a que mais acomete os humanos são H1N1 e H3N2, que é o caso do nosso paciente. O que seria uma síndrome gripal? Uma febre de início súbito, mesmo que

apenas referida pelo paciente, acompanhada de tosse ou dor de garganta, e pelo menos um dos seguintes sintomas: cefaleia, mialgia ou artralgia, na ausência de outro diagnóstico que possa sustentar esses sintomas. Já a Síndrome Respiratória Aguda Grave (SRAG) é a condição que acomete um indivíduo com a síndrome gripal que apresenta dispneia ou algum sinal de insuficiência respiratória: saturação menor que 95% em ar ambiente, sinais de desconforto respiratório, hipotensão ou piora de doença de base. Oseltamivir é indicado para pacientes com SRAG e também para pacientes com a síndrome gripal com fator de risco para desenvolver a SRAG (que seria paciente com comorbidades, inclusive obesidade, além de populações específicas: gestantes, puérperas, crianças com menos de 5 anos, idosos com mais de 60 anos e indígenas).⁵

Roberto Heinisch (médico cardiologista): A droga antiviral oseltamivir, contra o vírus da influenza pode ser prescrita,

independentemente do tempo de doença – por exemplo, com três ou mais dias de evolução?

Fernanda Jakimiu (R3 medicina intensiva): Sim. Embora os maiores benefícios sejam com o uso precoce (antes de 48 horas de evolução), o Ministério da Saúde preconiza que mesmo passado esse prazo pode ser dado o oseltamivir, pois ainda há evidências de redução de complicações.

Jorge Dias de Matos (médico nefrologista): Acho que, nesse paciente muito grave, a asma descompensou-se devido a infecção por influenza, ele não estava tratando a asma e não recebeu a vacinação, e ainda havia a obesidade. Um pouquinho de cada fator contribuiu para um quadro grave.

Roberto Heinisch (médico cardiologista): É um caso grave, parabéns pela conduta. Salvaram-no, porque essa condição tem alta taxa de mortalidade.

Referências

1. Neto FLD, Dalcin PTR, Teixeira C, Beltrami FG. Ultrassom pulmonar em pacientes críticos: uma nova ferramenta diagnóstica. J Bras Pneumol 2012;38:246-256
2. Reis PC, Almeida S, Behrens E. Uma Nova Era no Diagnóstico e Tratamento da Síndrome Hemofagocítica. Acta Pediatr Port 2016;47:333-44
3. ARDS Definition Task Force, Ranieri VM, Rubenfeld GD, et al. Acute respiratory distress syndrome: the Berlin Definition. JAMA 2012;307:2526-33
4. Guérin C, Reignier J, Richard JC, et al. Prone positioning in severe acute respiratory distress syndrome. N Engl J Med 2013;368:2159-68
5. BRASIL. Ministério da Saúde. Secretaria de Vigilância em Saúde. Departamento de Vigilância das Doenças Transmissíveis. Protocolo de tratamento de influenza 2017. Brasília, 2018.

O “Boletim” quer publicar seu trabalho!

Disponível na plataforma Open Journal Systems e registrado no ISSN, o “Boletim” deseja receber e publicar artigos originais, artigos de revisão, resenhas de artigos científicos e relatos de caso produzidos pelos alunos do curso de Medicina, professores, preceptores e médicos residentes, tanto na UFSC quanto nas diversas unidades de saúde em que ocorrem atividades dos alunos do Curso. Acesse o “Boletim” em <http://ojs.sites.ufsc.br/index.php/medicina> e submeta seu trabalho para publicação. Contatos também podem ser feitos por e-mail através de medicina@contato.ufsc.br ou ao editor em fabricio.souza.neves@ufsc.br

Sobre o “Boletim do Curso de Medicina da UFSC”

Submissões para publicação:

Preferencialmente online através do sistema Open Journals System. Acesso em: <http://ojs.sites.ufsc.br/index.php/medicina>

Crie seu login e senha para acesso à revista através da página de cadastro, clicando em “Sobre” e em “Submissões”

Diretrizes para Autores

Trabalhos enviados para publicação devem ser montados em arquivo .doc ou .docx com a seguinte estrutura:

Página de rosto: indicando a sessão em que pretende publicar o trabalho (veja detalhes das sessões em "Políticas de Sessão"), título, identificação dos autores em ordem de citação (nome completo, setor de trabalho, titulação e email de contato), endereço para correspondência do autor responsável pelos contatos.

A declaração de conflitos de interesse dos autores deve aparecer na folha de rosto e será publicada junto ao trabalho. Incluir fontes de apoio financeiro ao trabalho e citar se os autores possuem vinculação a empresas/coletivos/partidos que tenham interesse na divulgação das informações do trabalho.

Deve ser anexado um documento .pdf contendo o seguinte texto: "Declaração de concordância - os autores abaixo assinados declaram que concordam com a publicação do trabalho intitulado (escrever o título do trabalho) em "Boletim do Curso de Medicina da UFSC" e que aceitam as normas de publicação neste periódico. Os autores declaram os seguintes conflitos de interesse: (declarar ligação a empresas/coletivos/partidos/movimentos com interesse na divulgação das informações do trabalho). Cidade, data - Nome completo, e-mail e assinatura de todos os autores"

Segunda página: Resumo com até 250 palavras (estruturado da mesma forma que o artigo), seguido de três a seis palavras-chave, separadas por ponto-e-vírgula, para indexação (baseadas no DECs - descritores em ciências da saúde)

Em seguida, o artigo (com o máximo de 3000 palavras). Se artigo original, estruturado em seções (Introdução, Objetivos, Método, Resultados, Discussão e Conclusões). Artigos de revisão narrativa podem ter estrutura Introdução, Método, Revisão e Conclusões. As sessões "Artigos", "o que o residente lê" e "Cartas" tem estrutura livre e não exigem resumo.

Trabalhos envolvendo pesquisa com seres humanos ou animais devem mencionar a aprovação no respectivo Comitê de Ética em Pesquisa. Ensaios clínicos devem mencionar o registro em órgão competente.

O artigo deve ser escrito em fonte Times New Roman, tamanho 12, espaço simples. As referências devem seguir a norma de Vancouver, conforme divulgadas nas orientações para o Trabalho de Conclusão de Curso da Medicina (<http://www.medicina.ufsc.br/files/2011/11/NORMAS-TCC-MEDUFSC-2011.pdf>) e nas orientações de normatização de trabalhos acadêmicos da Biblioteca Universitária (<http://portal.bu.ufsc.br/normalizacao/>), sendo numeradas ao longo do texto em algarismos arábicos sobrescritos.

Figuras e tabelas devem seguir as mesmas normas do TCC da medicina (<http://www.medicina.ufsc.br/files/2011/11/NORMAS-TCC-MEDUFSC-2011.pdf>). Tabelas podem ser incorporadas no mesmo arquivo do texto; figuras podem ser incorporadas no texto, mas também devem ser encaminhadas como "arquivo suplementar".