

## Caso 1/19: “E eu nunca fumei, doutor!”

*Patrícia Luise Costa de Freitas<sup>1</sup>, Ana Carolina Rodrigues Brandão<sup>2</sup>, Leandro Marins<sup>3</sup>, Eduardo Felipe de Oliveira Macedo<sup>4</sup>, Isabelle Ariane Wagner<sup>4</sup>, Larissa Cubas<sup>4</sup>, Matheus Fritzen<sup>4</sup>, Mariangela Pimentel Pincelli<sup>5</sup>, Leila John Marques Steidle<sup>5</sup>*

1. Médica Residente em Pneumologia, Hospital Universitário Professor Polydoro Ernani de São Thiago, Universidade Federal de Santa Catarina
2. Médica Residente em Patologia, Hospital Universitário Professor Polydoro Ernani de São Thiago, Universidade Federal de Santa Catarina
3. Médico patologista, Hospital Universitário Professor Polydoro Ernani de São Thiago, Universidade Federal de Santa Catarina
4. Acadêmico do Curso de Graduação em Medicina, Centro de Ciências da Saúde, Universidade Federal de Santa Catarina
5. Professora do Departamento de Clínica Médica, Centro de Ciências da Saúde, Universidade Federal de Santa Catarina

Editor da Seção: Fabricio de Souza Neves

### RESUMO

*Caso relatado na Reunião de Discussão de Casos Clínicos do Hospital Universitário Prof. Polydoro Ernani de São Thiago, iniciada pelos Profs. Jorge Dias de Matos, Marisa Helena César Coral e Rosemeri Maurici da Silva, em julho de 2017. No dia 11 de abril de 2019, no bloco do curso de medicina, realizou-se a apresentação e discussão do caso cujo registro é apresentado a seguir: uma paciente de 54 anos vem à emergência com tosse, rinorréia e disfonia. Não é tabagista. Apesar da melhora dos sintomas com o tratamento, há imagem persistente no raio-x de tórax. Qual é o diagnóstico?*

DOI: <https://doi.org/10.32963/bcmufsc.v5i2.3570>

Indexadores: neoplasias pulmonares; adenocarcinoma; fumantes; tabagismo  
 Submetido em 14/5/19; aceito para publicação em 21/5/19  
 Autor para correspondência: Matheus Fritzen (matheusfritzen2@gmail.com)

**Patrícia Freitas (residente em pneumologia):** Boa noite, vamos começar pela anamnese. A paciente de 54 anos idade, sexo feminino, casada, recepcionista em uma unidade de saúde, procedente e residente de Florianópolis, chegou à emergência com uma queixa de desconforto torácico e tosse há mais ou menos uma semana. Tinha rinorreia hialina, disfonia, tosse pouco produtiva. Negou febre, inapetência, odinofagia, cefaléia, obstrução nasal, mialgia. Ela tem diabetes, usa metformina, tem hipercolesterolemia, usa sinvastatina e tem cirurgia prévia de colecistectomia aos 36 anos de idade. Negou tabagismo. Paciente sedentária, com sobrepeso, negou exposição ocupacional e doméstica a fumaça, mofo ou aves. Sempre residiu em casa de alvenaria com saneamento básico. O pai foi tabagista, parou de fumar quando ela tinha 4 anos de idade. Negou história de neoplasia na família, pai já falecido por um infarto e a mãe tem diabetes e hipertensão. No exame físico, nada digno de nota: sinais vitais estáveis (pressão arterial 100x60 mmHG, frequência cardíaca 88 bpm, frequência respiratória 16 ipm), ausculta cardíaca com ritmo cardíaco regular, em dois tempos, sem ruídos anormais, ausculta pulmonar com murmúrio vesicular presente bilateralmente, sem ruídos adventícios. Abdome e membros sem anormalidades.

**Mariangela Pincelli (pneumologista):** Olha só o que ela tem: uma queixa de dor torácica meio difusa, não tem febre, só tem rinorreia, disfonia e pouca tosse. Eu concluiria que se trata de uma infecção

de vias aéreas superiores (IVAS) e não pediria raio-x de tórax, o que vocês acham?

**Jorge Matos (nefrologista):** Eu não tenho dúvida de que eu não pediria o raio-X. Mas veja bem, ao atender uma paciente assim explicaria “no momento a senhora está bem, mas se houver piora retorne amanhã”...

**Mariangela Pincelli (pneumologista):** Ela era recepcionista de um serviço de saúde. Tem um fator “esmeralda” aí, não? *(Nota do Editor: a cor verde e a pedra esmeralda são tradicionalmente símbolos da Medicina. Por “fator esmeralda” neste caso entende-se a proximidade da paciente com o serviço de atendimento a pessoas doentes)*

**Patrícia Freitas (residente em pneumologia):** O fato é que foram pedidos alguns exames para ela na emergência, inclusive o raio-X de tórax. Vemos uma imagem densa, sugestiva de consolidação no lobo inferior esquerdo, segmento superior (Figura 1). Os exames de laboratório não chamaram a nossa atenção aqui: não tinha leucocitose, contagem de linfócitos normal, proteína C reativa com elevação muito pequena... (Tabela 1).

**Jorge Matos (nefrologista):** Há um exame anormal: há hiponatremia. O valor de 134 mEq/l está perto da normalidade e pode ser uma variação do normal, mas recomendaria repetir o exame na evolução. Pode ser uma secreção inadequada no

hormônio antidiurético e qualquer patologia intratorácica pode causar isso.

**Patrícia Freitas (residente em pneumologia):** Então, a conduta inicial na emergência foi tratar com amoxicilina/clavulanato por sete dias e retornar para reavaliação. Após isso, houve melhora parcial dos sintomas, pois persistia com tosse. Foi solicitada outra radiografia para verificar se a lesão tinha se alterado. E a imagem da lesão persistia inalterada. O que deve ser feito?

**Jorge Matos (nefrologista):** Tem que ser feito um exame de imagem mais detalhado.

**Patrícia Freitas (residente em pneumologia):** Hipóteses: pneumonia bacteriana, por tuberculose, por fungos, abscesso

pulmonar, aspiração de corpo estranho, bronquiectasia, neoplasia. Realmente foi solicitada uma tomografia computadorizada de tórax, que revelou opacificação com aspecto de massa, bordos facelados, com cavitação que não conseguíamos ver no raio X. Há um foco de calcificação ao redor dessa lesão. A lesão de fato se encontra no segmento superior do lobo inferior esquerdo e mede, no seu maior eixo, 3,4 cm. Não havia nenhum linfonodo mediastinal (Figura 2). Então a paciente foi encaminhada à pneumologia. Como ela tinha algum escarro, coletamos três amostras para análise e agendamos a broncoscopia com lavado. Nossa conduta neste momento foi estender o tratamento iniciado na emergência com amoxicilina/clavulanato por quatorze dias.

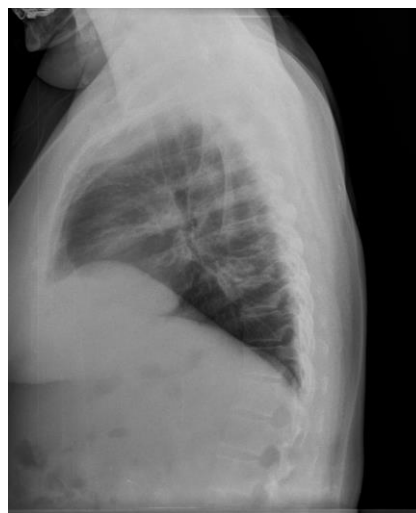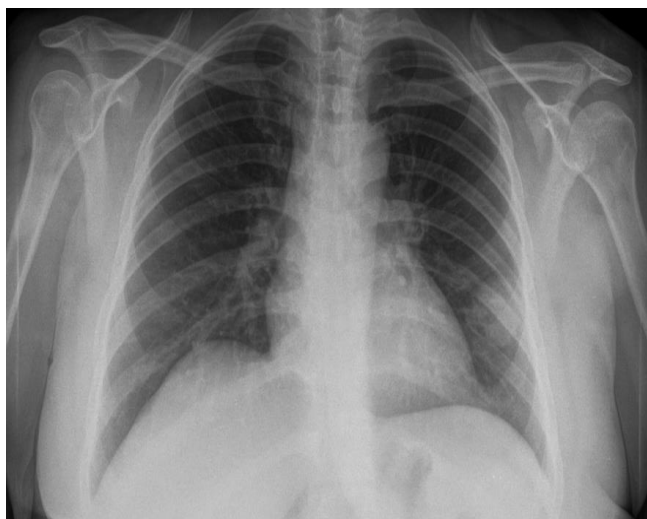


Figura 1. Raio-X de tórax à admissão na emergência

Tabela 1. Exames de admissão à emergência

<b>Hemoglobina</b>	12,7 g/dl	<b>HbsAg</b>	Não reagente
<b>Hematócrito</b>	37,2%	<b>Anti-HCV</b>	Não reagente
<b>Plaquetas</b>	198.000 / ml	<b>PCR (&lt; 3 mg/l)</b>	7,1 mg/l
<b>Leucocitos</b>	8.220	<b>Uréia (&lt; 50 mg/dl)</b>	22 mg/dl
<b>Neutrófilos</b>	44,9%	<b>Creatinina (&lt; 1,2mg/dl)</b>	0,74 mg/dl
<b>Linfócitos</b>	45,6%	<b>Sódio (135-145 mEq/l)</b>	134 mEq/l
<b>Monócitos</b>	6,9%	<b>Potássio (3,5 – 5,1 mEq/l)</b>	4,0 mEq/l
<b>HIV</b>	Não reagente		

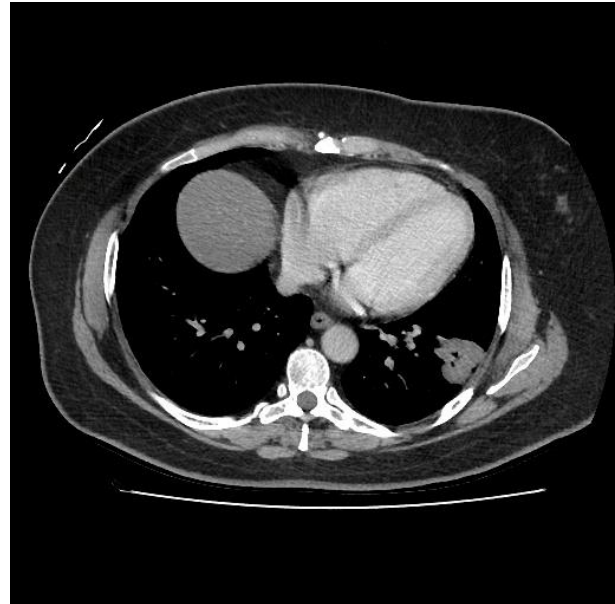
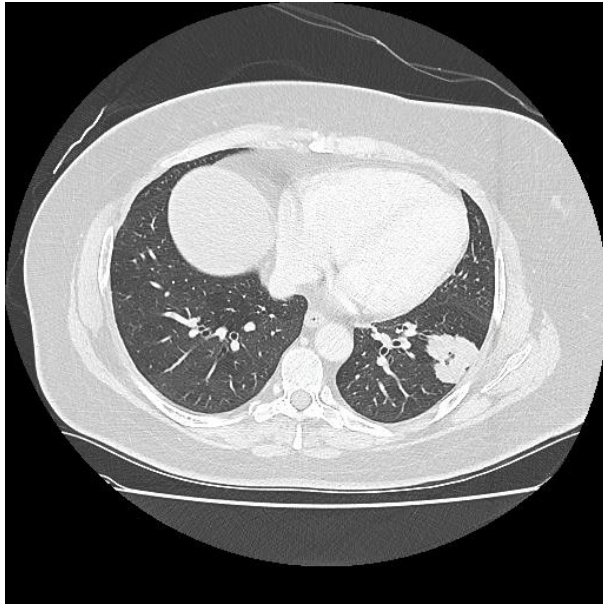


Figura 2. Tomografia computadorizada de tórax

**Mariangela Pincelli (pneumologista):** Mas já se vê, na tomografia, essa imagem mais densa, com aspecto de partes moles, lobulada. Então a gente já achou que também havia alguma coisa um pouquinho diferente de uma infecção apenas.

**Patrícia Freitas (residente em pneumologia):** Bem, no retorno com a gente após duas semanas ela já veio assintomática, teve melhora. Trouxe um raio X comparativo e a lesão persistia, ficamos em dúvida se havia mudado. Os resultados dos exames no escarro foram: baciloscopia e reação em cadeia da polimerase (PCR) para *Mycobacterium* negativas; mas a cultura para germes comuns foi positiva para *Klebsiella pneumoniae*, sensível a amoxicilina/clavulanato.

**Gustavo Bernard (acadêmico de medicina):** O fato dela ter tratado esse agente que foi identificado, e com melhora dos sintomas, não sugere ser somente uma imagem residual neste raio-X de controle?

**Patrícia Freitas (residente em pneumologia):** Com 15 dias a gente já teria visto alguma melhora na imagem, se fosse apenas uma infecção bacteriana tratada. Por isso nossa suspeita quando à presença de algum diagnóstico adicional. Então realmente fizemos a broncoscopia. Não foram encontradas alterações estruturais, com a árvore brônquica pérvia até o nível de subsegmentos. No lavado foram encontrados alguns leucócitos polimorfonucleares, a cultura para germes comuns foi negativa, baciloscopia e PCR para *Mycobacterium* negativos, pesquisa de fungos negativa. A citologia não encontrou células neoplásicas. Ficamos aguardando as culturas de *Mycobacterium* e fungos.

**Jorge Matos (nefrologista):** Então, a videobroncoscopia só conseguiu fazer o lavado, não conseguiu acessar a lesão para fazer biópsia?

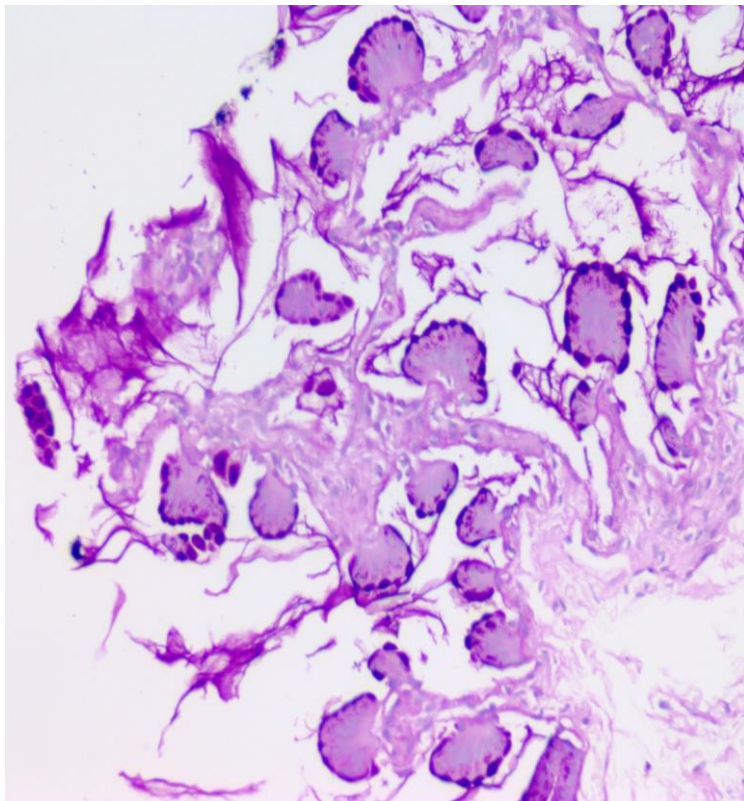
**Patrícia Freitas (residente em pneumologia):** Isso, o objetivo era ver se havia alguma lesão endobrônquica (não havia) e coletar material para o lavado. Com isso, conseguimos excluir, no diagnóstico diferencial: pneumonia bacteriana, tuberculose, micose,

abscesso, aspiração de corpo estranho. E ficamos com a principal hipótese de neoplasia.

**Mariangela Pincelli (pneumologista):** Outra coisa que descartamos são as vasculites, em que geralmente são várias lesões, como na Granulomatose de Wegener.

**Patrícia Freitas (residente em pneumologia):** Tivemos uma reunião clínica com pneumologia, radiologia, oncologia e cirurgia torácica e discutimos o caso. Foi unânime a decisão de puncionar essa lesão, guiado por tomografia, para que fosse feito uma biópsia.

**Ana Brandão (residente em patologia):** Boa noite a todos. Para uma rápida revisão da histologia dos alvéolos pulmonares, podemos afirmar que o epitélio dos alvéolos é do tipo pavimentoso, com pneumócitos do tipo I e do tipo II. Elas podem ser confundidas com as células do endotélio. Há também a lâmina própria, que é constituída por uma fina camada de tecido conjuntivo frouxo com colágeno. Em um alvéolo normal, há septos alveolares bem finos e as células se vê à microscopia são bem finas. E essa foi a biópsia que recebemos (figura 3): onde era para ser essas células que fininhas, vemos algumas células com citoplasma amplo, bem eosinofílico, "atapetando" esses septos alveolares. Vejam que os septos continuam finos, mas as células aumentaram bastante de tamanho. Em maior aumento, podemos ver que essas células são bem parecidas entre si, não parecem ter muita atipia de núcleos. A gente fala de atipia quando vemos os núcleos muito diferentes uns dos outros. No caso, se você for comparar, os núcleos parecem ser bem homogêneos. Fizemos a coloração de PAS, em que destacamos mucinas; quando há uma coloração mais escura, dizemos que o PAS é positivo, pois sabemos que tem mucina nestas células. Então, nosso diagnóstico foi na biópsia pulmonar: neoplasia epitelial mucinosa sem atipias de padrão lepidico, PAS positivo (lepidico vem da palavra lepidóptera, já que o padrão lembra a imagem de uma borboleta à microscopia). A pesquisa de TTF1, que é um marcador imunohistoquímico que fazemos para verificar se é de origem pulmonar, neste caso foi negativa.



**Figura 3.** Fragmento de tecido obtido com biópsia por agulha, coloração PAS.

**Jorge Matos (nefrologista):** A pesquisa desse antígeno só dá positiva quando o tecido é de origem pulmonar?

**Patrícia Freitas (residente em pneumologia):** Está presente também em tecido tireoidiano.

**Leandro Marins (patologista):** É um fator de transcrição presente nas células da tireoide, mas também está presente nos pneumócitos.

**Patrícia Freitas (residente em pneumologia):** Veio como resultado da biópsia: neoplasia. Mas e agora? É benigno, maligno? Como pegamos apenas um fragmento da lesão com a agulha, pode ser que a amostra não seja representativa do todo. O resultado indica um tumor não agressivo, mas podemos confiar nisso? Passamos à etapa do estadiamento da neoplasia. No estadiamento, usamos uma classificação que leva em consideração T (que representa o tamanho do tumor), o N (que é a presença de linfonodos) e o M (que representa as metástases). Ela não tinha linfonodos afetados - que a gente rastreou pela tomografia computadorizada tanto de abdome quanto de tórax - e não tinha metástases.

Portanto, ela ficou com a classificação T2a, uma vez que o tamanho da lesão estava entre 3 e 4 cm) N0M0 - caracterizando um estadiamento IB. Essa informação é preditora da sobrevivência que essa paciente tem, se tem chance de fazer cirurgia ou não e é decisiva para definir seu tratamento. Definimos que o ideal para ela seria uma lobectomia inferior esquerda com linfadenectomia, ou seja, retirada completa da lesão com esvaziamento de linfonodos para estadiamento definitivo e estudo patológico. E, claro, com uma intenção curativa também. Preparamos a paciente para cirurgia. Em fevereiro, foi realizada uma toracotomia com lobectomia inferior e linfadenectomia com drenagem pleural fechada, e a paciente teve boa evolução após o procedimento, sem complicações.

**Ana Brandão (residente em patologia):** O que eu recebi na patologia: à macroscopia, lobo inferior esquerdo do pulmão com lesão irregular, medindo 3,1 cm no seu maior eixo. É uma lesão de

limites mal definidos, um pouco mais clara, com áreas de necrose, e um pouco de hemorragia.

Na microscopia da peça cirúrgica, há o padrão de atapetamento dos septos interalveolares e presença de mucina (mais rosada). É perceptível que ainda há áreas com células um pouco mais homogêneas com núcleo menos atípico. Porém, existem regiões com núcleos mais claros, mais mucinosos, cromatina grosseira e alguns com nucléolos mais evidentes. Nosso laudo foi: adenocarcinoma mucinoso invasivo bem diferenciado, com tamanho de 3,1 cm, sem invasão de vasos linfáticos, sanguíneos ou espaço subpleural (fatores de bom prognóstico) com margem de ressecção livre.

**Leandro Marins (patologista):** Percebo que existe dificuldade da classificação [das neoplasias pulmonares] e também uma confusão com o termo lepidico - que sofreu bastante variação durante a história e que não é tão intuitivo, portanto pretendo fazer um aprofundamento maior.

Como definimos adenocarcinoma? É aquela neoplasia epitelial maligna, que demonstra diferenciação glandular. Na coloração hematoxilina-eosina (HE) - nossa coloração de rotina, vemos a formação de estruturas com lúmen e células voltadas para esse espaço, podendo ser de vários formatos. Se não conseguirmos visualizar por essa forma, podemos contar com coloração especial - PAS. Uma terceira forma para comprovar a diferenciação glandular é a imuno-histoquímica, em que o núcleo fica acastanhado por conter o fator de transcrição TTF1, e usamos hematoxilina para fazer o contraste sem atrapalhar a reação. Dessa forma, conseguimos diferenciar um tecido pulmonar glandular, uma vez que células escamosas não expressam normalmente o fator de transcrição. Essas estruturas glandulares, principalmente no pulmão, têm vários padrões morfológicos, como o acinar (mais arredondado), papilífero (projeção digitiforme com eixo fibrovascular, revestido por epitélio neoplásico), micropapilífero (menores, sem eixo fibrovascular), padrão sólido (mais difícil de

reconhecer como glandular pelo HE, pois pode confundir com outras neoplasias) e o lepidico - que vou aprofundar um pouco mais. No padrão lepidico, a estrutura do alvéolo e a arquitetura pulmonar estão preservadas, mas o revestimento do alvéolo não é o revestimento de pneumócito normal, e sim, células atípicas mais cúbicas ou colunares. Esse nome lepidico vem do grego que significa "escama" e dá ideia de revestimento. Depois, isso se confundiu na literatura, quando alguém também achou parecido com uma borboleta e fez essa interpretação do termo, já mencionada anteriormente.

Até 2011 dávamos o nome de adenocarcinoma misto para essas neoplasias. Quando tinha o padrão lepidico, muitas vezes se chamava de carcinoma bronquioloalveolar, porque se associou a células que estão no bronquíolo e no alvéolo. Muitas neoplasias que tinham padrões diferentes ficavam nessa mesma classificação de carcinoma bronquioloalveolar.

Em 2011, entretanto, houve uma importante revisão da nomenclatura, pois se percebeu que isso não estava coincidindo com o comportamento clínico da neoplasia. Já faz tempo que não se divide o carcinoma em pequenas células e grandes células, mas ainda se percebeu a necessidade de continuar subdividindo, ou seja, de evoluir a classificação e torná-la mais específica. Então, depois da OMS - que lança livros fazendo a oficialização da classificação - incorporar essa nomenclatura para os adenocarcinomas, começamos a incorporar esse termo [lepidico] no nosso dia a dia. As principais recomendações eram: descontinuar o uso do termo bronquíolo-alveolar, porque estava englobando neoplasias com comportamento diferentes no mesmo grupo e passar a classificar os adenocarcinomas com base no subtipo morfológico predominante (não simplesmente chamá-lo de misto) e quantificar os demais subtipos presentes na amostra. Se for lepidico, por exemplo, classificar como adenocarcinoma invasivo predominantemente lepidico. Se o componente lepidico não for um ente predominante, daí ele vai ganhar um nome predominante, mas a gente vai citar e vai dar porcentagem de quanto tem de lepidico naquela neoplasia.

Para definir o conceito de invasão, vejamos primeiramente este exemplo. Um epitélio escamoso com atipias, número de células aumentado, despolarização, ocupando toda sua espessura, mas não chegando a atingir a lâmina própria, é o que chamamos de carcinoma in situ, um carcinoma não invasivo. A lesão respeita a membrana basal. Já em uma neoplasia francamente invasiva, vemos blocos irregulares de células epiteliais malignas, com esse comportamento infiltrativo e o estroma responde a isso, ele fica mais denso, mais fibroso, que é o que se chama de desmoplasia. Para o diagnóstico de adenocarcinoma in situ no pulmão, tem que ser um carcinoma puramente formado pelo padrão de crescimento lepidico, solitário, com menos de 3 cm e que não pode ter nenhum outro padrão associado a ele, porque todos os outros padrões, por si só, são invasivos. Além disso, se for puramente lepidico, mas tiver uma área de resposta estromal desmoplásica, com até 0,5 cm, a gente pode chamá-lo de adenocarcinoma minimamente invasivo. Se houver invasão angiolinfática ou necrose, disseminação para espaços aéreos adjacentes ou tamanho maior que 3 cm, chamaríamos de adenocarcinoma invasivo predominantemente lepidico.

Naquela classificação nova, que veio do artigo em 2011, também se optou por separar os adenocarcinomas mucinosos dos não mucinosos. De alguma forma os mucinosos são diferentes, têm características moleculares e clínicas que justificam eles serem tratados e chamados de maneira diferente. Na macroscopia, eles têm esse aspecto de preenchimento do alvéolo, uma coisa mais mal definida, como a gente mostrou também no nosso caso, e isso se correlaciona com a imagem, que confunde muito com processos infecciosos. A biópsia por agulha já traz uma dificuldade maior para

a gente, porque, primeiro, não tem as atipias, dificultando dizer que aquilo é maligno. Segundo, precisamos avaliar uma série de parâmetros para dizer se a neoplasia é invasiva ou não, que numa biópsia por agulha são difíceis de serem adequadamente representados para nossa análise.

É importante lembrarmos que existem diferenças entre as duas neoplasias (mucinosas e não mucinosas). Quando o padrão for lepidico, com critério de invasão, mas a neoplasia for mucinosa, entrará numa classificação diferente, chamado de adenocarcinoma mucinoso invasivo. É conhecido que a maioria dos adenocarcinomas mucinosos é, na verdade, invasiva, mesmo que os critérios não estejam presentes na biópsia. Então, no caso desta paciente, na análise da biópsia por agulha, havia uma grande chance de que fosse invasivo, embora a gente não pudesse provar naquele momento.

**Mariangela Pincelli (pneumologista):** Uma coisa que a gente vê nesses tumores, como eles "atapetam" os alvéolos, parece uma pneumonia à imagem, que fica uma consolidação, com broncograma no meio. Chega uma hora eles começam a invadir as estruturas, quando começa a ter o comportamento mais invasivo.

**Jorge Matos (nefrologista):** Essas classificações são baseadas também em estudos epidemiológicos e de prognóstico? Porque a diferença de procedimento para o tumor de 3,0 cm para o de 3,1 cm mudaria o prognóstico. Isso pode ser a diferença entre salvar e não salvar uma pessoa. A paciente se salvou porque recebeu atenção, e isso vale também para outras situações clínicas (infarto, acidente vascular encefálico), em que o "timing" do diagnóstico precoce é importante para o bom desfecho.

**Leila Steidle (pneumologista):** O que o Dr. Leandro falou é extremamente atual e importante. A mudança de nomenclatura vem sendo apresentada pelos *guidelines* e não se utiliza mais o termo carcinoma bronquioloalveolar. Quanto ao caso clínico, na verdade pensamos que uma virose a trouxe ao hospital. Mas depois as coisas foram se encaminhando para o diagnóstico definitivo.

**Mariangela Pincelli (pneumologista):** E tinha um anjo da guarda ali porque ela tinha tosse e desconforto. E ela é não tabagista. Pode ser que ela tenha feito uma oclusão e uma pneumonia obstrutiva. Sempre que um tabagista apresenta alguma instabilidade clínica, devemos pensar em neoplasia de pulmão. Sempre tentar fazer o diagnóstico precocemente, o que é uma raridade no nosso dia a dia. Neste caso, em não-tabagista, acabou sendo feito o diagnóstico precoce - e é raridade encontrarmos um caso de neoplasia de pulmão que possa ser submetido a cirurgia, com estadiamento precoce. Ela tem vários anjos da guarda.

**Patrícia Freitas (residente em pneumologia):** A análise pós-cirúrgica confirmou o estadiamento inicial. Algum tempo depois, tivemos o resultado de uma pesquisa genética de mutações associadas ao câncer e encontramos nesta paciente uma mutação no gene KRAS, que se associa ao risco de adenocarcinoma.

Falando sobre o câncer de pulmão que ocorre em indivíduos não-fumantes: Quem é o não fumante? Aquele que nunca fumou ou que fumou menos do que 100 cigarros em toda a sua vida. O que a epidemiologia traz para nós: há um aumento de não-fumantes no mundo, e com isso o câncer nesta população se torna proporcionalmente importante. Cerca de 25% dos casos de câncer de pulmão no mundo são em não-fumantes, sendo mais frequente em mulheres, principalmente em asiáticas. Em não-fumantes em geral, o adenocarcinoma é mais comum do que o carcinoma, ao contrário do que ocorre em fumantes.<sup>1</sup> Existem inúmeros estudos tentando correlacionar o câncer de pulmão em não-fumantes a vários fatores de risco. Entre eles: tabagismo passivo, radônio, poluição do ar, fatores genéticos, estilos de vida.

**Patrícia Freitas (residente em pneumologia):** Em um estudo, analisando mulheres não-fumantes, que tinham maridos fumantes ou que também não fumavam, encontraram 20% de incidência em

maior em esposas de maridos tabagistas.<sup>2</sup> Não esquecer dos fatores ocupacionais. Exposição aos asbestos aumenta as chances de câncer de pulmão. O radônio também aumenta esse risco: ele é um gás inodoro, incolor e liberado do solo, onde haja reservas de minerais radioativos. Há suspeitas levantadas por pesquisas conduzida em Poços de Caldas de uma relação entre o radônio e o câncer de pulmão na região.<sup>2</sup>

Dentre os fatores genéticos, EGFR que um receptor do fator de crescimento epidermal, ele vai regular a proliferação tecidual, apoptose e angiogênese. E o KRAS é o fator que regula a modificação de proteínas e a decodificação dos sinais das citocinas. A mutação do EGRF está mais presente nos tumores daqueles pacientes que nunca fumaram, e seu achado permite a indicação de terapia específica com inibidores de sua atividade, com boa resposta terapêutica.

**Mariangela Pincelli (pneumologista):** O câncer de pulmão é silencioso. Quando ele vai dar sintomas, provavelmente já invadiu a parede ou fechou um brônquio. Essa paciente teve a chance de

um tratamento efetivo com a doença diagnosticada em fase inicial, mas esse tipo de caso ainda é uma exceção. Mas o rastreamento generalizado ainda não tem indicação em assintomáticos ou não-fumantes. Recentemente foi publicado um trabalho que mostrou que para tabagista com carga tabágica acima de 30 maços-ano pode-se realizar uma tomografia ao ano com baixa intensidade, e foi a primeira pesquisa que mostrou benefícios no rastreamento. Na prática, ainda se recomenda que em tabagista acima de 40 anos, qualquer sintoma constitucional deve ser valorizado para se pensar na possibilidade de câncer de pulmão.

**Leila Steidle (pneumologista):** O tabagista tem que parar de fumar. Não faço radiografia de tórax a pedido dos pacientes fumantes. Eles saem pensando que os pulmões estão limpinhos, e este é um pensamento muito errado. Depois uma surpresa pode acontecer. Vale lembrar e destacar neste caso apresentado que, mesmo sem ser tabagista, o diagnóstico de câncer de pulmão pode ocorrer.

## REFERÊNCIAS

1. Sun S, Schiller JH, Gazdar AF. Lung cancer in never smokers--a different disease. *Nat Rev Cancer* 2007; 7: 778-90.
2. Oliveira WHA. Exposição ao radônio em ambiente residencial e câncer de pulmão: uma revisão de literatura. Monografia(Conclusão de Curso) Universidade Federal da Bahia, Faculdade de Medicina da Bahia, Salvador, 2013.
3. Humphrey LL, Deffebach M, Pappas M et al. Screening for lung cancer with low-dose computed tomography: a systematic review to update the US Preventive services task force recommendation. *Ann Intern Me* 2013; 159: 411-420. doi: 10.7326/0003-4819-159-6-201309170-00690.

---

## Cartas

---

Florianópolis, abril de 2019.

Ao editor do Boletim do curso de medicina da UFSC

Sobre o boletim de março de 2019, solicito corrigir transcrição da discussão do caso clínico, página 10: onde se lê "intervalo PQ" trocar por "intervalo QT".

Intervalo QT é o correto.

Intervalo QT prolongado, por uso de alguns fármacos, está associado com a ocorrência de arritmias ventriculares importantes.

Referências bibliográficas:

1)GOLDMAN, Lee.; SCHAFER, Andrew. Goldman´s Cecil medicine. 23th edition. Philadelphia: Saunders/Elsevier, 2008. p 2913-4.

2)MOREIRA, D.A.R. Arritmias cardíacas: clínica, diagnóstico e terapêutica. São Paulo: Artes Médicas, 1995. página 459.

Prof. Roberto Henrique Heinisch

Departamento de Clínica Médica

Médico, cardiologista, Hospital Universitário da UFSC.