








## Original

**Lesiones renales asociadas a la seroprevalencia de *Leptospira* spp. en cerdos del matadero de Portoviejo****Renal Lesions Associated to *Leptospira* spp. Seroprevalence in Pigs at Portoviejo Slaughterhouse**

María Patricia Zambrano Gavilanes \*, Carlos Bulnes Goycochea \*, Leonel Lazo Pérez \*\*, Rigoberto Fimia Duarte \*\*\*, Juan Luis Cedeño Pozo \*\*\*\*

\*Universidad Técnica de Manabí. Facultad de Ciencias Veterinarias. Escuela de Medicina Veterinaria. Ecuador.

\*\*Departamento de Medicina Veterinaria y Zootecnia. Facultad de Ciencias Agropecuarias. Universidad Central “Marta Abreu” de Las Villas (UCLV). Cuba.

\*\*\*Facultad de Tecnología de la Salud. Universidad de Ciencias Médicas. Villa Clara. Cuba.

\*\*\*\*Universidad Técnica de Manabí. Facultad de Ciencias Zootécnicas. Departamento de Producción Animal. Ecuador.

Correspondencia: [patricia.zambrano@utm.edu.ec](mailto:patricia.zambrano@utm.edu.ec)

Recibido: Junio, 2021; Aceptado: Julio, 2021; Publicado: Agosto, 2021.

**RESUMEN**

**Antecedentes:** La leptospirosis ha sido poco estudiada en Ecuador y es altamente prevalente en provincias costeras del país. **Objetivo.** Identificar los patrones histopatológicos en el riñón y su asociación con la seroprevalencia a *Leptospira* spp. en cerdos del matadero municipal del cantón Portoviejo. **Métodos:** Se analizaron cortes histológicos de 420 riñones de cerdos sacrificados y se determinó la asociación entre las lesiones renales y la seroprevalencia a *Leptospira*. Se efectuaron pruebas de comparación de proporciones y un análisis de riesgo con el programa para análisis epidemiológico de datos tabulados EPIDAT versión 3.1. **Resultados:** Se evidencia la presencia de los serovares Australis, Bratislava, Icterohaemorrhagiae y Canicola circulantes en cerdos de matadero, con una seroprevalencia, factores que pueden ser un peligro potencial latente para los humanos susceptibles; que avala el alto porcentaje de lesiones por *Leptospira* spp. encontrada en los riñones de estos animales, evidencias que constituyen una alerta significativa de riesgo para los trabajadores que manipulan y trabajan con cerdos sacrificados en el matadero. **Conclusiones:** La glomerulonefritis, la nefritis tubular, la nefritis intersticial y la glomerulitis, aparecen en los riñones de cerdos asintomáticos seropositivos o no a *Leptospira* spp., lo que muestra el amplio patrón de lesiones por la infección en estos animales. Los cerdos que manifestaron nefritis intersticial tuvieron 3,5 veces más probabilidad de resultar positivos por MAT que los que no mostraban esta lesión.

**Como citar (APA)**

Zambrano Gavilanes, M., Bulnes Goycochea, C., Lazo Pérez, L., Fimia Duarte, R., & Cedeño Pozo, J. (2021). Lesiones renales asociadas a la seroprevalencia de *Leptospira* spp. en cerdos del matadero de Portoviejo. *Revista de Producción Animal*, 33(3). <https://revistas.reduc.edu.cu/index.php/rpa/article/view/e3905>



©El (los) autor (es), Revista de Producción Animal 2020. Este artículo se distribuye bajo los términos de la licencia internacional Attribution-NonCommercial 4.0 (<https://creativecommons.org/licenses/by-nc/4.0/>), asumida por las colecciones de revistas científicas de acceso abierto, según lo recomendado por la Declaración de Budapest, la que puede consultarse en: Budapest Open Access Initiative's definition of Open Access.

**Palabras clave:** anticuerpos, enfermedades de los animales, serología, tejidos, transmisión  
(Fuente: BVS)

## ABSTRACT

**Background:** Leptospirosis has been little studied in Ecuador, where it is highly prevalent in the coastal provinces. **Aim.** To identify histopathological patterns in the kidney, and their association to *Leptospira* spp. prevalence in pigs at the municipal Portoviejo canton slaughterhouse. **Methods:** The histological sections of 420 kidneys from slaughtered pigs were studied, which demonstrated an association between renal lesions and *Leptospira* seroprevalence. Comparison of the proportion method was performed and risk analysis using EPIDAT, version 3.1, for epidemiological analysis of tabulated data. **Results:** The presence of serovars Australis, Bratislava, Icterohaemorrhagiae, and Canicola was demonstrated to circulate in slaughter pigs, with an intermediate seroprevalence in these animals, thus posing a potential latent danger to susceptible humans. The seroprevalence detected in pigs corroborates the high percentage of lesions caused by *Leptospira* spp. in the kidneys of slaughter pigs. This evidence creates a significant alert to the personnel that handle and work with slaughtered pigs in the facility. **Conclusions:** Glomerulonephritis, tubular nephritis, interstitial nephritis, and glomerulitis appear in the kidneys of asymptomatic pigs, which are positive or not to *Leptospira* spp, with a broad spectrum of lesions caused by the infection in these animals. Pigs with apparent interstitial nephritis were 3.5 more likely to test positive for MAT than the ones that showed no lesion. **Key words:** animal diseases, antibodies, serology, tissues, transmission (Source: BVS)

## INTRODUCCIÓN

Los estudios histopatológicos realizados en cerdos seropositivos a *Leptospira* por MAT (Prueba de Microaglutinación) y corroborados por otros métodos de diagnóstico como el aislamiento microbiológico e Inmunofluorescencia, Inmunohistoquímica indirecta y PCR (Reacción en Cadena de la Polimerasa) convencional, muestran resultados imprecisos y contradictorios (Boqvist *et al.* 2003; Radaelli *et al.* 2009).

En investigaciones realizadas en cerdos destinados al sacrificio, la nefritis intersticial, no siempre se corresponde con la presencia de *Leptospira* spp. (Boqvist *et al.* 2003, Martínez *et al.* 2006) y la nefritis intersticial multifocal en cerdos se ha asociado con varios agentes infecciosos (Martínez *et al.* 2006), las pautas patomorfológicas de esta lesión no muestran uniformidad en los estudios realizados en diferentes países, debido a que se han documentado varios patrones histológicos de nefritis intersticial en la leptospirosis porcina (Pezzolato *et al.* 2012).

El objetivo de este estudio fue identificar los patrones histopatológicos en el riñón y su asociación con la seroprevalencia a *Leptospira* spp. en cerdos aparentemente sanos destinados a sacrificio en el matadero municipal del cantón Portoviejo.

## MATERIALES Y MÉTODOS

**Localización y duración:** La investigación se efectuó en el cantón Portoviejo, ubicado a 80°29,296´O de longitud oeste; 0°53,864´S latitud sur; a 18 m sobre el nivel del mar, capital de la provincia de Manabí, Ecuador, esta se desarrolló durante el periodo comprendido de diciembre de 2018 a marzo de 2019 (periodo lluvioso) y de mayo - agosto de 2019 (periodo poco lluvioso).

**Animales:** Se emplearon cerdos; provenientes de traspatios, sacrificados en el Matadero municipal del cantón Portoviejo, pertenecientes a la provincia de Manabí y a dos provincias cercanas (Santa Elena y Santo Domingo de los Tsáchilas).

El sacrificio de los cerdos se efectuó según las normas contempladas por la Ley de Sanidad Animal de AGROCALIDAD (Agencia Ecuatoriana para la Calidad del Agro) y el Código sanitario para los animales terrestres, Capítulo 7: Ley de Bienestar Animal de la Oficina Internacional de Epizootias. Se escogieron animales al azar (muestreo aleatorio simple), asintomáticos y con características fenotípicas tanto del cerdo criollo ecuatoriano como de razas especializadas representativas de la crianza de traspatio y tecnificada respectivamente.

**Muestreo:** Se realizó un muestreo al azar (aleatorio simple) de sangre y riñones; la población total de los animales destinados al sacrificio se estimó con 1 200 cerdos que fueron faenados como promedio mensual y que, por un período de seis meses del muestreo, representaban 7 200 cerdos a sacrificar. El tamaño de la muestra se determinó aplicando la fórmula para poblaciones finitas de acuerdo con la prevalencia esperada (Thrusfield, 2018) y aunque el resultado obtenido de la  $n$  calculada fue de 173, se tomaron 200 muestras.

**Recolección de las muestras de sangre para MAT:** Se tomaron 200 muestras de sangre que se colectaron al momento del sacrificio, mediante el corte de los vasos de la región del cuello, en tubos de plástico estériles de 10 cm de largo x 1,4 cm de diámetro, sin anticoagulante, marca ITC. Las muestras obtenidas se mantuvieron a una temperatura de 20 ° C, tras la formación del coagulo de fibrina se procedió a la extracción del suero sanguíneo por centrifugación de la sangre a 453 fuerza centrifuga durante 10 minutos, en una centrifuga marca MedicLife, modelo 800 B, China. El suero se distribuyó en alícuotas de 2 mL y se conservó a -20 ° C hasta el momento de procesarse.

**Recolección de las muestras de riñón para histopatología:** Luego del faenamamiento de los cerdos, se procedió a la revisión de los riñones para tomar las muestras histopatológicas, una por cada animal (420 muestras del total de animales de este estudio); en estos mismos animales previamente se colectaron 200 muestras de sangre para estudio serológico. Las muestras renales fueron obtenidas mediante cortes de 1cm<sup>2</sup> y de 0,5 cm de profundidad, con hoja de bisturí número 23, cumpliendo las normas de asepsia requeridas (guantes y bisturí estériles utilizando uno por cada animal). En lo referente a la muestra para histopatología, estas se conservaron en formol al 10 %, (Abreu *et al.*, 2017) en tubos plásticos estériles de fondo plano con tapas

enroscadas con capacidad para 20 mL en una proporción de 1:3 (muestra / formol) y se mantuvieron a temperatura ambiente hasta su procesamiento.

**Metodología empleada para el diagnóstico serológico:** El diagnóstico serológico se realizó en el laboratorio de AGROCALIDAD de Tumbaco, mediante la prueba de aglutinación microscópica (MAT), considerada la prueba de referencia para el diagnóstico serológico de leptospirosis y recomendada por la OIE (2014b). Para la pesquisa en los cerdos destinados al sacrificio, se utilizó un panel de ocho serovariedades de *Leptospira* con antígenos representativos de los serogrupos conocidos que existen en la región, según lo recomienda la OIE (2018) y que estaban establecidos para Ecuador, por AGROCALIDAD: *L. borgpetersenii* Tarassovi, *L. interrogans* Canicola, *L. interrogans* Icterohaemorrhagiae, *L. interrogans* Australis, *L. interrogans* Bratislava, *L. interrogans* Pomona, *L. interrogans* Pyrogenes, *L. interrogans* Grippotyphosa. El panel de serovares estaba constituido por cepas certificadas por el Servicio Nacional de Laboratorios Veterinarios del Departamento de Agricultura de Estados Unidos y que procedían del Laboratorio de Referencia de la OIE, ubicado en Argentina. Las cepas microbianas fueron resembradas cada semana en los medios de cultivos y condiciones recomendadas por la OMS (2008) a fin de obtener un cultivo de cuatro a siete días.

Se consideraron positivos los títulos serológicos en la dilución más alta donde se observó el 50% de leptospirosis aglutinadas vs el 50 % de leptospirosis libres, comparado el campo en estudio con el control de cepa (100 % de leptospirosis libres). La dilución inicial fue de 1: 50 y a partir de esta se obtuvieron diluciones seriadas (logaritmo base 2), de 1: 100, 1: 200, 1: 400, 1: 800, 1: 1600, 1: 3200, 1: 6400. Títulos iguales o mayores a 100 hacia una o más serovariedades de *Leptospira* se consideraron positivos según recomendaciones de la (OIE, 2014b). Se consideró reacción cruzada cuando una misma muestra presentó aglutinaciones con dos o más serovariedades por el mismo título, los que se reportaron cuando eran títulos  $\geq 100$ .

**Metodología empleada para el diagnóstico histopatológico:** Las muestras de riñón obtenidas según procedimiento descrito, procedentes de 420 cerdos faenados, se conservaron (fijaron) en envases individuales (tubos con tapa enroscada de 10 mL con formol al 10 %) y se mantuvieron a una temperatura ambiente (28 ° C) hasta procesarse. Luego se deshidrataron y se incluyeron en bloques de parafina, que se cortaron con micrótopo a 5  $\mu$ m y las secciones de tejido se tiñeron con hematoxilina y eosina. Las placas obtenidas se observaron en microscopio Olympus CX30 con objetivo de 40x.

**Procesamiento estadístico:** Se creó una base de datos empleando el tabulador Microsoft Excel y los resultados obtenidos se procesaron mediante el paquete estadístico STATGRAPHICS CENTURION ver. XV. II. Se emplearon estadígrafos descriptivos como frecuencia absoluta y relativa en la seroprevalencia de anticuerpos contra *Leptospira* spp. y las lesiones histopatológicas en riñones. Se aplicaron pruebas de comparación de proporciones binomial y múltiples para las lesiones presentes en cerdos positivos y no a *Leptospira*, según MAT y para comparar las proporciones de seropositividad de cada serovar con la proporción media

respectivamente. Además, se utilizó la prueba de Chi-cuadrado para evaluar la asociación entre lesiones renales y la positividad a la *Leptospira*.

Para determinar la asociación entre la nefritis intersticial y la seroprevalencia a *Leptospira*, se realizó un análisis de riesgo en el cual se aplicó un estudio analítico observacional de tipo transversal mediante la conformación de tablas de contingencia 2 x 2 con el programa para análisis epidemiológico de datos tabulados EPIDAT versión 3.1.

## RESULTADOS Y DISCUSIÓN

### Seroprevalencia de anticuerpos contra *Leptospira* spp. en cerdos destinados al sacrificio.

De los cerdos sacrificados, a los que se le realizó el diagnóstico serológico de leptospirosis, 33 / 200 (16,5 %) IC: 95 % [11,35 - 21,64] resultaron seropositivos y se detectó seropositividad para los ocho serovares analizados lo que demuestra una seroprevalencia intermedia en estos animales.

En la tabla 1, se observa que el serovar identificado con mayor frecuencia fue Canicola 6,5 % (13 / 200) y Pyrogenes 6 % (12 / 200) pero no hubo diferencias significativas entre cada serovar y la proporción media (3,81 %).

**Tabla 1. Serovares de *Leptospira* presentes en los sueros de los cerdos de matadero del cantón Portoviejo, período 2018-2019.**

Serovares	Muestras	Títulos de anticuerpos					Porcentaje
		100	200	400	800	1600	
Australis	9	6	1	1	1	0	4,5
Bratislava	6	2	4	0	0	0	3
Tarassovi	8	3	4	0	0	1	4
Pomona	4	3	1	0	0	0	2
Pyrogenes	12	11	1	0	0	0	6
Icterohaemorrhagiae	8	7	1	0	0	0	4
Canicola	13	7	5	0	1	0	6,5
Grippotyphosa	1	0	1	0	0	0	0,5
<b>Total</b>	<b>61*</b>	<b>39</b>	<b>18</b>	<b>1</b>	<b>2</b>	<b>1</b>	<b>-</b>

\*de las 33 muestras seropositivas, a causa de la reacción cruzada a algunos serovares, se incrementaron a 61 las seroreacciones.

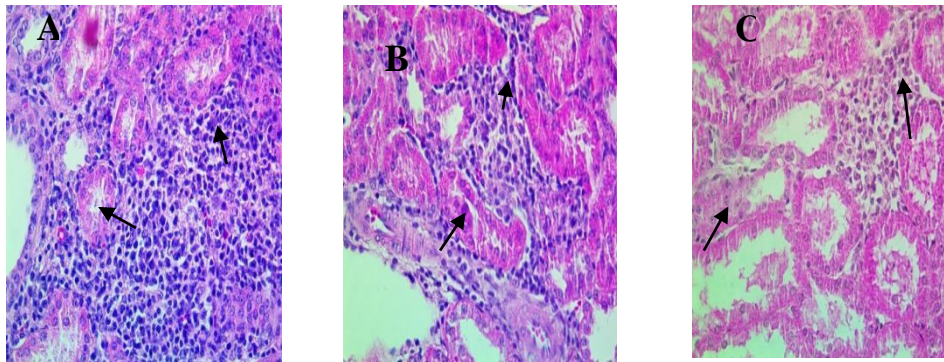
Se evidencia la presencia de los serovares Australis, Bratislava, Icterohaemorrhagiae y Canicola circulantes en cerdos de matadero del cantón Portoviejo, factores que pueden ser un peligro potencial latente para los humanos susceptibles. La inclusión de serovares como Hardjo, Bratislava, Sejroe y Grippotyphosa para las pesquisas serológicas en porcino, contribuiría a una mejor comprensión del rol de esta especie como reservorio de *Leptospira* en el territorio donde se estudien (Rodríguez *et al.* 2017).

Pedersen *et al.* (2017), en un estudio realizado en cerdos de matadero encontraron anticuerpos contra varios patógenos zoonóticos probados, no hallaron diferencias significativas en lo que respecta a la prevalencia de ningún patógeno entre la edad, el sexo o la instalación; los serovares Bratislava y Pomona fueron los más detectados, así como, los serotipos con los títulos más altos,

indicativos de infección activa. Resultados que difieren con los de este estudio, pues el mayor porcentaje de seropositivos fue frente a los serovares Canicola y Pyrogenes.

### Hallazgos histopatológicos en riñones de cerdos destinados al sacrificio

Los principales cambios histopatológicos hallados en riñones de los cerdos aparentemente sanos destinados al sacrificio (Figura 1), estuvieron relacionados con trastornos circulatorios, degenerativos, procesos inflamatorios y otros. El grado severo de nefritis estuvo ausente en todos los casos. Por lo general la inflamación no afectó a todo el riñón, sino principalmente a los glomérulos, los túbulos y los tejidos que lo circundan (tejido tubulointersticial).

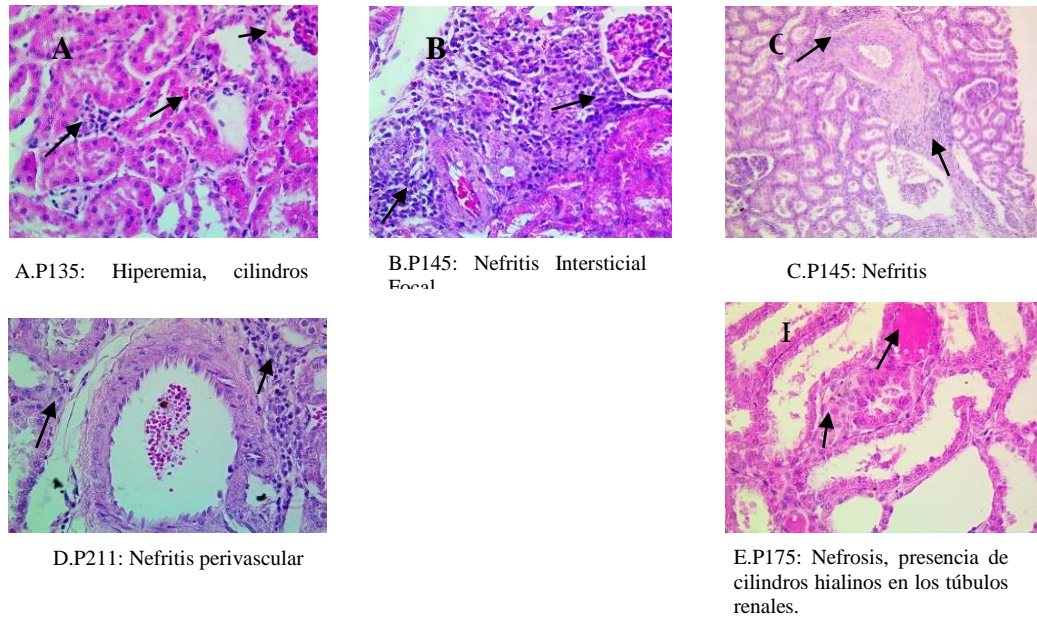


**Figura 1. Lesiones renales de cerdos positivos a *Leptospira* spp. por MAT, corte histológico.** (A) Nefritis intersticial con infiltrado inflamatorio rico en linfocitos y macrófagos restringido a zonas perivascuales. (B-C) Nefritis túbulointersticial, presencia de células linforeticulares extendiéndose a otras zonas del parénquima cortical. H-E 40x

La seroprevalencia detectada en los cerdos destinados al sacrificio del cantón Portoviejo, avala el alto porcentaje de lesiones por *Leptospira* spp. encontrada en los riñones de estos animales, evidencias que constituyen una alerta significativa de riesgo para los trabajadores que manipulan y trabajan con cerdos sacrificados en esta localidad. Los resultados obtenidos; concuerdan con los criterios de otros autores, que señalan a los cerdos como un riesgo potencial de infección para los humanos y otros animales domésticos; especialmente aquellos que viven cerca de granjas porcinas (Benacer, Thong y Sourist, 2017).

La enfermedad afecta a diferentes grupos de riesgo como pescadores, trabajadores de minas y drenajes, recolectores de basura, personal que labora en cultivos de arroz, trabajadores de mataderos (Gaitán, Espinosa y Rodríguez, 2018) y otros grupos en riesgo; los cuales realizan actividades en entornos altamente húmedos que favorecen la transmisión de patógenos (Meny *et al.*, 2019).

Las lesiones histopatológicas halladas en cortes de riñón positivos a *Leptospira* por MAT están en correspondencia con los criterios de Yang (2017) quien señala que la infección renal crónica por *Leptospira* puede presentarse con nefritis tubulointersticial crónica característica y fibrosis intersticial. En los cerdos positivos a MAT, se observaron lesiones dominantes como la nefritis intersticial multifocal, la glomerulitis, y la nefritis intersticial focal (Figura 2).



**Figura 2. Lesiones histopatológicas en cortes de riñón positivos a *Leptospira* por MAT.**

La observación de los cortes histológicos demostró que las 420 (100 %) muestras observadas presentaron al menos una lesión renal detectable por microscopía óptica, aunque no todas se relacionan con *Leptospira* (glomerulitis, lipidosis, hiperemia, nefrosclerosis, la atrofia tubular y la nefrosis quística) y pueden obedecer a otros procesos.

Las lesiones pudieron identificarse como diez cambios histopatológicos diferentes: la glomerulitis, la nefritis intersticial, la nefrosis, la nefritis tubular, glomerulonefritis y en menor cuantía, la lipidosis, la hiperemia, la nefrosclerosis, la atrofia tubular y la nefrosis quística (Tabla 2).

**Tabla 2. Frecuencias observadas de las lesiones histopatológicas en riñones.**

Tipo de trastorno	N°	%	IC: 95 %
<b>Trastornos circulatorios</b>			
Hiperemia	3	0,71	-0,09 - 1,51
<b>Trastornos degenerativos</b>			
Atrofia tubular	10	2,38	0,92 - 3,84
Nefrosis	18	4,29	2,35 - 6,23
Nefrosclerosis	5	1,19	0,15 - 2,23
<b>Inflamación</b>			
Glomerulitis	105	25,00	20,86 - 29,14
Nefritis intersticial	145	34,52	29,97 - 39,07
Nefritis tubular	80	19,05	15,29 - 22,81
Nefritis quística	1	0,24	-0,23 - 0,71
Glomerulonefritis	46	10,95	7,96 - 13,94
<b>Otros hallazgos</b>			
Lipidosis	7	1,67	0,44 - 2,90
<b>Total</b>	420	100	

El porcentaje de cada lesión va en aumento y sigue en el siguiente orden: la glomerulonefritis, la nefritis tubular, la glomerulitis, la nefritis intersticial, esto sugiere un progreso del proceso infeccioso que transita por la fase incipiente, la activa, y la crónica; con excepción de la glomerulitis que indica un menor daño al tejido. La nefritis intersticial reveló un patrón lesional linfocítico caracterizado por nefritis tubulointersticial, presencia de infiltrado inflamatorio y degeneración del tejido tubular en las muestras positivas a leptospirosis por MAT.

Estos resultados concuerdan con los de Pan y Yang (2019), quienes encontraron que las endotoxinas Leptospirales desencadenan respuestas inmunológicas del hospedero y conducen a la nefritis tubulointersticial, que es el hallazgo histológico más común en animales con leptospirosis. Si la infección Leptospiral crónica persiste y causa nefritis tubulointersticial persistente, eventualmente se desarrollará fibrosis tubulointersticial en animales con leptospirosis crónica.

### Seroprevalencia de *Leptospira* spp. y su asociación con lesiones en riñones de cerdos destinados al sacrificio

De un total de 33 cerdos seropositivos (títulos de 100) por MAT; 16 (48,48 %) manifestaron nefritis intersticial y se halló asociación estadística y significativa entre esta lesión y la seropositividad a *Leptospira*. El resto de las lesiones inflamatorias encontradas no mostraron asociación con la seropositividad a *Leptospira* (Tabla 3).

**Tabla 3. Asociación entre lesiones renales y positividad a leptospirosis, en cerdos de matadero del cantón Portoviejo, período 2018-2019.**

Lesiones anatomopatológicas	Leptospirosis		$\chi^2$	p-value
	% Positivos	% Negativos		
Glomerulitis	30, 30 (10 / 33)	38, 92 (65 / 167)	0,87	0,35
Nefritis intersticial	48, 48 (16 / 33)	20, 95 (35 / 167)	10,99	0,00
Nefrosis	6, 06 (2 / 33)	5, 98 (10 / 167)	0,00	0,98
Nefritis Tubular	42, 42 (14 / 33)	43, 11 (72 / 167)	0,00	0,94
Glomerulonefritis	18, 18 (6 / 33)	22, 15 (37 / 167)	0,25	0,61

**P ≤ 0,01 indican diferencias significativas mediante Prueba  $\chi^2$ .**

La nefritis intersticial es una causa frecuente de decomisos en cerdos de matadero (Lazo *et al.*, 2017; Ortiz *et al.*, 2018; Ortiz *et al.*, 2019) y varios investigadores la asocian con la infección por *Leptospira* y otros agentes bacterianos y virales (Boqvist *et al.*, 2003; Martínez *et al.*, 2006; Radaelli *et al.*, 2009; Pezzolato *et al.*, 2012; Strutzberg *et al.*, 2018; Yang, Pan y Yang, 2019; Carrillo *et al.*, 2019). Sin embargo, en cerdos los resultados son ambiguos, debido a que la nefritis intersticial multifocal no siempre se ha corroborado con la presencia de *Leptospira* spp., los patrones inflamatorios hallados son múltiples y en cerdos portadores asintomáticos son escasos los estudios que demuestran la interrelación entre la identificación de *Leptospira* spp. por métodos serológicos (MAT) con los patrones histopatológicos de las lesiones renales producto de la infección.



Otro análisis que evidencia claramente la asociación entre la nefritis intersticial y la seropositividad a *Leptospira* es un análisis de riesgo (Tabla 4). Se demuestra que de los 51 cerdos cuyos riñones presentaban nefritis intersticial, 16 (31,37 %) resultaron positivos a leptospirosis por MAT versus 17 de 149 (solo 11,40 % de positivos por MAT) en los cerdos cuyos riñones no presentaron esta lesión. Los cerdos que manifestaron nefritis intersticial tuvieron 3,5 veces más probabilidad de resultar positivos por MAT que los que no mostraban esta lesión. Por lo que es evidente la asociación entre la nefritis intersticial y la positividad por MAT (OR = 3,54). Esta asociación es significativa IC: 95 % (1,63 – 7,72) y estadística  $p \leq 0,001$ .

**Tabla 4. Análisis de riesgo y asociación entre la nefritis intersticial y la seropositividad a *Leptospira* por MAT.**

<b>Significación Estadística</b>							
<b>Variables</b>	<b>Nivel de exposición</b>	<b>Número de positivos / Total</b>	<b>Frecuencia (%)</b>	<b>OR</b>	<b>IC 95%</b>	$\chi^2$	<b>Valor de p</b>
Nefritis intersticial	Si	16/51	31,37	3,54	1,63 – 7,72	10,99	0,00
	No	17/149	11,40				

**OR: odds ratio**

Estos resultados demuestran que los cerdos aparentemente sanos que arriban al matadero y, que como resultado de la inspección *posmortem*; manifiestan nefritis intersticial, tienen mayor probabilidad de haber estado infectados por *Leptospira*. Por ende, el registro ordenado y sistemático de los decomisos, puede contribuir a los sistemas de alerta temprana y vigilancia epidemiológica, que, con una adecuada trazabilidad y retroalimentación con las unidades de procedencia, se puede contribuir a la prevención y control de la leptospirosis porcina en el territorio.

Por otra parte, la corroboración del diagnóstico microbiológico de la leptospirosis por aislamiento de la bacteria resulta difícil y trabajoso. El diagnóstico serológico por MAT requiere del mantenimiento de cepas vivas no contaminadas, y es también laborioso. En los laboratorios de diagnóstico veterinario, el hallazgo de nefritis intersticial en el examen anatomopatológico macro y micro, con el conjunto de los datos de la anamnesis, la exploración clínica, el diagnóstico epidemiológico y otros exámenes complementarios se puede corroborar un diagnóstico presuntivo de leptospirosis, además de alertar tempranamente y facilitar las medidas preventivas y de control en las granjas afectadas.

Estos resultados concuerdan con Baker *et al.* (1989), quienes llevaron a cabo una encuesta en el matadero para determinar la prevalencia de la leptospirosis y su asociación con lesiones de nefritis intersticial multifocal en los cerdos en el momento del sacrificio y hallaron una asociación significativa ( $p = 0,046$ ) y fuerte (OR = 8,10) entre la nefritis intersticial multifocal (MFIN, *por sus siglas en inglés*) y la presencia de leptospiras renales detectadas por cultivo, además la asociación entre el título de leptospiras y las lesiones de MFIN en el grupo de animales de la encuesta de prevalencia fue también estadísticamente significativa ( $p = 0,031$ ) y difieren de

los obtenidos por Boqvist *et al.* (2003) que estudiaron 32 cerdos de engorde en un matadero en el sur de Vietnam y no hallaron asociación entre la presencia de leptospiras y nefritis ( $p = 0,19$ ).

La tabla 5 muestra las lesiones morfológicas presentes en cerdos positivos y negativos a *Leptospira* con la prueba diagnóstica empleada. Las lesiones predominantes en cerdos positivos por MAT correspondieron con la glomerulonefritis, nefritis tubular y nefritis intersticial lo que representa el 55,10 % (27 / 49) versus el comportamiento observado en los cerdos negativos por MAT, donde la lesión significativa fue la glomerulitis lo que representó el 31,91 % (15 / 47). Resultado que difiere significativamente para  $p \leq 0,05$ .

**Tabla 5. Lesiones morfológicas presentes en cerdos positivos y negativos a *Leptospira*, según MAT.**

Lesiones	N	No.	Porcentaje	IC: 95 %	Resultados de la Prueba diagnóstica
Glomerulonefritis, nefritis tubulointersticial	49	27	55,10 <sup>a</sup>	41,17 - 69,03	MAT +
Glomerulitis	47	15	31,91 <sup>b</sup>	18,58 - 45,24	MAT -

**Leyenda:** Letras no comunes en los superíndices de la misma columna indican diferencias significativas  $p \leq 0,05$ . Comparación binomial de proporciones.

En este estudio la identificación de las pautas morfológicas predominantes según los resultados de la MAT y la histopatología, permitió dilucidar que la glomerulonefritis y la nefritis tubulointersticial, se asocian a la seropositividad por *Leptospira*, además se ha encontrado que la glomerulitis puede estar relacionada con otras posibles infecciones o procesos patológicos no infecciosos.

En los casos de infecciones incipientes y con ausencia de anticuerpos contra *Leptospira* superiores a un título de 100, el patrón lesional sobresaliente fue la glomerulonefritis, y hubo un 68,18 % (15 / 22) que mostraron títulos de 50 (serorreaccionantes) que también manifestaban esta lesión. En esta fase de la infección por *Leptospira* se desarrolla una respuesta patológica poco marcada a nivel renal, solo existe la glomerulonefritis sin presencia significativa de otras lesiones. Esto se sustenta en que la ausencia de cualquier cambio microscópico ante una colonización renal por *Leptospira* es probable que suceda cuando la llegada de la bacteria al epitelio renal sea tan temprana que aún no se provoque una adecuada estimulación de la respuesta inmune celular local (Monahan, Callanan y Nally, 2009).

En los casos activos con presencia de anticuerpos contra *Leptospira* superiores a un título de 100, el patrón lesional se caracterizó por nefritis tubular. El 50 % (4 / 8) manifestaron sendos títulos de 100 y 200 respectivamente a los serovares Canicola, Pomona, Icteroahemorrhagiae y Grypothyposa, en este orden.

En los casos crónicos con presencia de anticuerpos contra *Leptospira* superiores a un título de 100, el patrón lesional se caracterizó por nefritis intersticial. El 57,89 % (11 / 19) mostraron títulos de 100, el 36,84 % (7 / 19) revelaron títulos de 200 y un 5,26 % (1 / 19) manifestó un título de 600; a los serovares Australis, Pomona, Canicola, Tarasovi, Pyrogenes e

Icteroahemorrhagiae, en este orden. Esta lesión es un hallazgo tardío de infección por leptospiras en animales portadores crónicos.

En los cerdos seronegativos o enfermos por causas ajenas a la leptospirosis, como otras infecciones asintomáticas o procesos no infecciosos, el patrón lesional se caracterizó por glomerulitis; proceso que puede ser el inicio de otras alteraciones renales de mayor intensidad. Estas aseveraciones están en correspondencia con las de Martínez *et al.* (2006); quienes indican que, además de *Leptospira* spp., existen otros agentes etiológicos que pueden ocasionar nefritis intersticial, como el virus del Síndrome Reproductivo y Respiratorio Porcino (PRRSV), el Circovirus Porcino (PCV2) y el Parvovirus Porcino (PPV) y otras bacterias como *Streptococcus suis*, *Staphylococcus aureus* y *Escherichia coli* que intervienen en las nefritis intersticiales purulentas.

En este estudio fue posible corroborar los hallazgos anatomopatológicos con el diagnóstico serológico, y en lo que respecta a tinciones argénticas (Warthin-Starry) es necesario mencionar que a pesar de que la tinción con plata es útil, hay poca información disponible sobre la sensibilidad y especificidad de la técnica (Azizi, Kheirandish y Rahimi, 2014) además la visualización de las leptospiras suele verse dificultada por la importante coloración del fondo y los artefactos, lo cual puede dar lugar a falsos positivos (Brihuega, 2010).

## CONCLUSIONES

La glomerulonefritis, la nefritis tubular, la nefritis intersticial y la glomerulitis, aparecen en los riñones de cerdos asintomáticos seropositivos o no a *Leptospira* spp., lo que muestra la fisiopatología y el amplio patrón de lesiones por la infección en estos animales.

Los cerdos que manifestaron nefritis intersticial tuvieron 3,5 veces más probabilidad de resultar positivos por MAT que los que no mostraban esta lesión.

## REFERENCIAS

Abreu, P. A., Seguro, A. C., Canale, D., da Silva, A. M. G., do RB Matos, L., Gotti, T. B., Monaris, D., de Jesus, D. A., Vasconcellos, S. A., de Brito, T., & Magaldi, A. J. (2017). Lp25 membrane protein from pathogenic *Leptospira* spp. is associated with rhabdomyolysis and oliguric acute kidney injury in a guinea pig model of leptospirosis. *PLoS neglected tropical diseases*, 11(5). <https://doi.org/10.1371/journal.pntd.0005615>

- Azizi, S., Kheirandish, R., Rahimi, E. (2014). Comparison of polymerase chain reaction and Warthin-Starry techniques to detect *Leptospira* spp in kidneys of slaughtered cattle. *Onderstepoort J Vet.*, 81. DOI: [10.4102/ojvr.v81i1.821](https://doi.org/10.4102/ojvr.v81i1.821)
- Baker, T., McEwen, S., Prescott, J., & Meek, A. (1989). The prevalence of leptospirosis and its association with multifocal interstitial nephritis in swine at slaughter. *Canadian Journal of Veterinary Research*, 53(3):290 - 294.
- Benacer, D., Thong, K. L., Ooi, P. T., Souris, M., Lewis, J. W., Ahmed, A. A., & Mohd Zain, S. N. (2017). Serological and molecular identification of *Leptospira* spp. in swine and stray dogs from Malaysia. *Tropical Biomedicine*, 34(1), 89-97. <https://pubmed.ncbi.nlm.nih.gov/33592986/>
- Boqvist, S., Montgomery, J. M., Hurst, M., Thu, H. T. V., Engvall, E. O., Gunnarsson, A., & Magnusson, U. (2003). *Leptospira* in slaughtered fattening pigs in southern Vietnam: presence of the bacteria in the kidneys and association with morphological findings. *Veterinary microbiology*, 93(4), 361-368. [https://doi.org/10.1016/S0378-1135\(03\)00042-7](https://doi.org/10.1016/S0378-1135(03)00042-7)
- Brihuega, B. (2010). Leptospirosis- Técnicas Diagnósticas. *Revista de Enfermedades Infecciosas Emergentes (REIE)*. 5, 13 - 14. ISSN (Electrónica) 0329-8507 (Impresa) 0329-8493. <http://sedici.unlp.edu.ar/handle/10915/92832>
- Carrillo, R., Altez, F., Acevedo, J., Ortiz, K., & Ugarte, C. (2019). Leptospirosis as a risk factor for chronic kidney disease: A systematic review of observational studies. *PLoS Neglected Tropical Diseases*, 13(5), 5-10. <https://doi.org/10.1371/journal.pntd.0007458>.
- de la Caridad, H., Barreto, G., García, T., & Vázquez, R. (2017). Animales domésticos como reservorios de la Leptospirosis en Camagüey, papel de los cerdos. *Revista de Producción Animal*, 29(3), 43-46. <https://revistas.reduc.edu.cu/index.php/rpa/article/view/2021>
- Hurtado, B. Y. O., Pérez, L. L., Cuellar, E., & Almogoea, M. (2019). Diagnóstico pasivo y su contribución a la vigilancia epidemiológica. *Revista Científica Agroecosistemas*, 7(1), 181-187. <https://ceema.ucf.edu.cu/index.php/aes/article/view/264>
- Hurtado, B. Y. O., Pérez, L. L., Valero, E. C., & Almogoea, M. (2018). Diagnóstico pasivo de nefritis intersticial en cerdos de mataderos. *Revista Científica Agroecosistemas*, 6(1), 162-167. <https://ceema.ucf.edu.cu/index.php/aes/article/view/188>
- Lazo, L., López, R., Ortiz, B. Y., Cepero, O., & Rodríguez, L. (2017). Vigilancia epidemiológica en cerdos sacrificados de la provincia cubana de Villa Clara. *Revista Computadorizada de Producción Porcina*, 24(2). <http://www.iip.co.cu/rcpp/242/08%20LLazo.pdf>

- Martínez, J. M., Coma, J. S., Martínez, L. S., Martín, D. V., Rekalde, G. A., Atxaerandio, R., Jaro, P. J., Porce, J. O., Palau, B. P., & Arenas, J. M. C. (2007). Estudio en matadero sobre la nefritis intersticial multifocal en cerdos desmedrados. *Anaporc: revista de la Asociación de Porcinocultura Científica*, 4(34), 26-34. <https://www.archivo-anaporc.com/2007/01/16/estudio-en-matadero-sobre-la-nefritis-intersticial-multifocal-en-cerdos-desmedrados/>
- Meny, P., Menéndez, C., Ashfield, N., Quintero, J., Rios, C., Iglesias, T., Schelotto, G., & Varela, G. (2019). Seroprevalence of leptospirosis in human groups at risk due to environmental, labor or social conditions. *Revista Argentina de microbiología*, 51(4), 324-333. <https://doi.org/10.1016/j.ram.2019.01.005>
- Monahan, A. M., Callanan, J. J., & Nally, J. E. (2009). Host-pathogen interactions in the kidney during chronic leptospirosis. *Veterinary pathology*, 46(5), 792-799. <https://doi.org/10.1354/vp.08-VP-0265-N-REV>
- OIE. (Organización Mundial de Sanidad Animal). (2014<sup>b</sup>). Terrestrial animal health code. Volumen I. 24th edition. Pág. 11. <https://www.oie.int/doc/ged/D7597.PDF>
- OIE. (Organización Mundial de Sanidad Animal). (2018). Leptospirosis. En Manual de las pruebas de diagnóstico y de las vacunas para los animales terrestres. Capítulo 3.1.12 OIE, París. [https://www.oie.int/fileadmin/Home/esp/Health\\_standards/tahm/3.01.12\\_Leptospirosis.pdf](https://www.oie.int/fileadmin/Home/esp/Health_standards/tahm/3.01.12_Leptospirosis.pdf)
- Organización Mundial de la Salud. (2008). Leptospirosis humana: guía para el diagnóstico, vigilancia y control. OPS/OMS, 12. <https://iris.paho.org/handle/10665.2/51096>
- Pedersen, K., Bauer, N. E., Rodgers, S., Bazan, L. R., Mesenbrink, B. T., & Gidlewski, T. (2017). Antibodies to various zoonotic pathogens detected in feral swine (*Sus scrofa*) at abattoirs in Texas, USA. *Journal of food protection*, 80(8), 1239-1242. <https://doi.org/10.4315/0362-028X.JFP-17-016>
- Pezzolato, M., Maina, E., Lonardi, S., Bozzetta, E., Grassi, F., Scanziani, E., & Radaelli, E. (2012). Development of tertiary lymphoid structures in the kidneys of pigs with chronic leptospiral nephritis. *Veterinary immunology and immunopathology*, 145(1-2), 546-550. <https://doi.org/10.1016/j.vetimm.2011.12.011>
- Radaelli, E., Del Piero, F., Aresu, L., Sciarrone, F., Vicari, N., Mattiello, S., Tagliabue, S., Fabbi, M., & Scanziani, E. (2009). Expression of major histocompatibility complex class II antigens in porcine leptospiral nephritis. *Veterinary pathology*, 46(5), 800-809. <https://doi.org/10.1354/vp.08-VP-0078-R-FL>

- Strutzberg-Minder, K., Tschentscher, A., Beyerbach, M., Homuth, M., & Kreienbrock, L. (2018). Passive surveillance of *Leptospira* infection in swine in Germany. *Porcine health management*, 4(10), 1-8. <https://doi.org/10.1186/s40813-018-0086-5>
- Thrusfield, M., & Christley, R. (2018). *Veterinary Epidemiology*, 4ta Edición. Editorial Blackwell. <http://www.wiley.com/go/veterinaryepidemiology>
- Tocora, D. G., Gimeno, A. E., & Rodríguez-Zapata, M. (2018). Leptospirosis. Síndromes clínicos. *Medicine-Programa de Formación Médica Continuada Acreditado*, 12(59), 3447-3457. <https://doi.org/10.1016/j.med.2018.06.010>
- Yang, C. W., Pan, M. J., & Yang, H. Y. (2019). Leptospirosis and the Kidney. *Karger*. <https://www.karger.com/Book/Leaflet/278401>
- Yang, Chih-Wei. (2017). Leptospirosis Renal Disease: Emerging Culprit of Chronic Kidney Disease Unknown Etiology. *Journal Nephron*. (138)129-136. DOI: [10.1159/000480691](https://doi.org/10.1159/000480691)

### CONTRIBUCIÓN DE LOS AUTORES

Concepción y diseño de la investigación: M.P.Z.G, C.B.G, L.L.P, R.F.D, J.L.C.P; análisis e interpretación de los datos: J M.P.Z.G, C.B.G, L.L.P, R.F.D, J.L.C.P; redacción del artículo: M.P.Z.G, C.B.G, L.L.P, R.F.D, J.L.C.P.

### CONFLICTO DE INTERESES

Los autores declaran que no existen conflicto de intereses.