

Трудности диагностики и лечения при пневмотораксе и гигантских буллах

Е.А.Корымасов^{1,2}, А.С.Бенян^{1,2}, Ю.В.Богданова^{1,2}, К.М.Колмакова², М.А.Медведчиков-Ардия^{1,2} ✉, Д.Ю.Коновалова²

¹ Федеральное государственное бюджетное образовательное учреждение высшего образования «Самарский государственный медицинский университет» Министерства здравоохранения Российской Федерации: 443099, Россия, Самара, ул. Чапаевская, 89

² Государственное бюджетное учреждение здравоохранения «Самарская областная клиническая больница имени В.Д.Середавина» Министерства здравоохранения Самарской области: Россия, 443095, Россия, Самара, ул. Ташкентская, 159

Резюме

Спонтанный пневмоторакс является самым частым острым заболеванием органов грудной клетки. Нередко гигантские буллы создают впечатление о наличии воздуха в плевральной полости. Неадекватная дифференциальная диагностика приводит к напрасному дренированию плевральной полости, повреждению легкого с его спадением и возникновением пневмоторакса. **Целью** исследования явился анализ диагностических и тактических ошибок у пациентов с буллезной эмфиземой легких, представленной гигантскими буллами, и обозначение путей профилактики осложнений. **Материалы и методы.** Проведен анализ лечения пациентов ($n = 1\ 636$) с эмфиземой легких и ее осложнениями, госпитализированных в хирургическое торакальное отделение Государственного бюджетного учреждения здравоохранения «Самарская областная клиническая больница имени В.Д.Середавина» Министерства здравоохранения Самарской области (2001–2018). **Результаты.** Гигантские буллы диагностированы у 35 (2,1%) пациентов, 16 из которых госпитализированы в экстренном порядке. Верный диагноз гигантская булла легкого установлен в 6 случаях, больные направлены в хирургическое торакальное отделение. В 10 случаях гигантская булла легкого расценена как пневмоторакс и до поступления в хирургическое торакальное отделение больным проведено дренирование плевральной полости. **Заключение.** Верная интерпретация рентгенологических данных и сопоставление с клинической картиной позволяет избежать диагностических ошибок и связанных с этим дальнейших опасностей и осложнений.

Ключевые слова: гигантская булла, пневмоторакс, ошибка диагностики.

Конфликт интересов. Конфликт интересов авторами не заявлен.

Финансирование. Авторы заявляют об отсутствии финансирования при проведении исследования и публикации.

Добровольное информированное согласие. От пациента Т. 04.03.19 получено письменное информированное добровольное согласие на публикацию описания клинического случая, результатов его обследования и лечения.

Для цитирования: Корымасов Е.А., Бенян А.С., Богданова Ю.В., Колмакова К.М., Медведчиков-Ардия М.А., Коновалова Д.Ю. Трудности диагностики и лечения при пневмотораксе и гигантских буллах. *Пульмонология*. 2021; 31 (4): 499–504. DOI: 10.18093/0869-0189-2021-31-4-499-504

Challenges in diagnosis and treatment of pneumothorax and giant bullae

Eugeny A. Korymasov^{1,2}, Armen S. Benian^{1,2}, Julia V. Bogdanova^{1,2}, Ksenia M. Kolmakova², Mikhail A. Medvedchikov-Ardia^{1,2} ✉, Darya Yu. Konovalova²

¹ Federal State Budgetary Educational Institution of Higher Education “Samara State Medical University” of the Ministry of Healthcare of the Russian Federation: ul. Chapayevskaya 89, Samara, 443099, Russia

² Samara regional clinical hospital named after V.D.Seredavin, Ministry of Healthcare of the Samara Region: ul. Tashkentskaya 159, Samara, 443095, Russia

Abstract

Spontaneous pneumothorax is the most common acute chest disease. Often, giant bullae give the impression of the presence of air in the pleural cavity. Inadequate differential diagnosis leads to vain drainage of the pleural cavity, damage to the lung with its collapse and pneumothorax. **The aim.** Analyze diagnostic and tactical mistakes in patients with pulmonary emphysema, which manifests with giant bullae, and outline the ways to prevent complications. **Methods.** The analysis of the treatment of 1,636 patients with pulmonary emphysema and its complications undergoing treatment in the thoracic surgical department of the Samara Regional Clinical Hospital named after V.D.Seredavin in the period from 2001 to 2018 is presented. **Results.** Giant bulla were diagnosed in 35 (2.1%) patients, 16 of them were hospitalized urgently. In 6 patients, the diagnosis of a giant bulla of the lung was correct, and the patients were referred to the thoracic surgical department. In 10 patients, a giant bulla of the lung was regarded as pneumothorax, and pleural drainage was performed before referral to the thoracic surgical department. **Conclusion.** The correct interpretation of the radiological data and comparison with the clinical picture allows avoiding diagnostic errors and the associated danger and complications.

Key words: giant bulla, pneumothorax, diagnostic error.

Conflict of interest. Conflict of interest has not been declared by the authors.

Funding. The authors declare no funding for the research and publication.

Voluntary informed consent. Written informed voluntary consent was obtained from patient T. (dated April 03, 2019) for the publication of a description of his clinical case, the results of his examination and treatment.

For citation: Korymasov E.A., Benian A.S., Bogdanova J.V., Kolmakova K.M., Medvedchikov-Ardia M.A., Konovalova D.Yu. Difficulties in diagnosing and treating pneumothorax and giant bullae. *Pul'monologiya*. 2021; 31 (4): 499–504 (in Russian). DOI: 10.18093/0869-0189-2021-31-4-499-504

Спонтанный пневмоторакс (СПТ) является самым частым острым хирургическим заболеванием органов грудной клетки (ОГК), встречается у 12–15 % пациентов, поступающих в экстренном порядке [1]. В большинстве случаев основу возникновения СПТ составляют дистрофические эмфизематозные изменения легких, представленные разнокалиберными субплевральными или интрапаренхиматозными буллами. В то же время при наличии воздуха в плевральной полости буллы следует дифференцировать с другими заболеваниями, например, гигантскими диафрагмальными грыжами с транслокацией полых органов брюшной полости в грудную клетку, а также крупными полостными образованиями, исходящими из легкого или других органов плевральной полости [2]. Чаще всего требуется проведение дифференциальной диагностики между пневмотораксом и гигантскими буллами, которые по сути также являются вариантом эмфизематозного поражения легких. Важность данной клинической ситуации заключается в принципиально разной лечебной тактике, при которой требуются экстренные и неотложные хирургические вмешательства в случае пневмоторакса и, напротив, планового обследования – в случае гигантской буллы с целью оценки возможностей консервативного и хирургического лечения [3].

Основную роль при дифференциальной диагностике играет мультиспиральная компьютерная томография (МСКТ) – при буллах любых размеров имеется стенка, а при пневмотораксе никаких стенок, за исключением париетальной плевры, нет. Между тем в условиях экстренной госпитализации у пациентов в стационары I уровня оказания помощи применить компьютерную томографию (КТ) не представляется возможным.

Целью исследования явился анализ диагностических и тактических ошибок у пациентов с буллезной эмфиземой легких, представленной гигантскими буллами, и обозначение путей профилактики осложнений.

Материал и методы

В хирургическое торакальное отделение Государственного бюджетного учреждения здравоохранения «Самарская областная клиническая больница имени В.Д.Середавина» Министерства здравоохранения Самарской области (2001–2018) госпитализированы пациенты ($n = 1\ 636$) с эмфиземой легких и ее осложнениями. Гигантские буллы ($\geq 30\%$ объема соответствующего гемиторакса) диагностированы у 35 (2,1%) больных (средний возраст – $47,6 \pm 13,8$ года, гендерное соотношение – 28 : 7; в экстренном порядке госпитализированы 16, в плановом – 19 пациентов).

Из 16 пациентов, госпитализированных в экстренном порядке, непосредственной причиной ургентного характера госпитализации больных ($n = 12$) явилась клиническая картина пневмоторакса и дыхательной недостаточности, а также болевой синдром в грудной клетке ($n = 4$). При этом 11 пациентов изначально госпитализированы в общехирургические и терапев-

тические отделения, 5 – сразу направлены к торакальному хирургу.

На этапе первичного приема у 11 пациентов после выполнения обзорной рентгенографии (РГ) легких установлен диагноз СПТ, что послужило основанием для проведения торакоцентеза и дренирования плевральной полости ($n = 10$); 1 пациент направлен в торакальное отделение.

После установки плеврального дренажа все пациенты с разной клинико-рентгенологической динамикой также были переведены в хирургическое торакальное отделение, при этом у 7 госпитализированных отмечались те или иные осложнения в виде подкожной эмфиземы, усугубления дыхательной недостаточности, напряженного пневмоторакса.

У всех пациентов проводились ретроспективный анализ рентгенологического архива и МСКТ согласно лечебно-диагностическим протоколам Национальных клинических рекомендаций по лечению СПТ. При анализе первичных рентгенограмм ни в одном из наблюдений свободного воздуха в плевральной полости изначально не выявлено, однако за его наличие принимались повышение прозрачности или исчезновение легочной ткани. При изучении данных МСКТ у этих пациентов отмечено наличие гигантских булл, исходящих из легочной паренхимы, при этом наблюдалась перфорация буллы вследствие предшествующего дренирования ($n = 7$), дренаж располагался в свободной плевральной полости между стенкой буллы и грудной стенкой ($n = 3$). Таким образом, пневмоторакс после дренирования плевральной полости отмечен у всех пациентов. Учитывая выявленные изменения, у всех больных запланировано срочное хирургическое вмешательство.

У 5 пациентов, сразу госпитализированных в хирургическое торакальное отделение, и 1 больного, направленного из терапевтического стационара, РГ-картина изначально оценена как соответствующая гигантскому воздушному образованию в плевральной полости, при котором требуется дифференциальная диагностика между гигантской буллой и пневмотораксом (рис. 1). По данным МСКТ, выполненной сразу после РГ, во всех случаях подтверждены наличие гигантской буллы и отсутствие пневмоторакса, при этом показаний к экстренным и неотложным хирургическим вмешательствам соответственно не установлено (рис. 2). После функционального лабораторно-инструментального обследования определены показания к плановому хирургическому вмешательству.

Прооперированы 32 пациента – 17 из 19, поступивших в плановом порядке, и 15 из 16 – в экстренном порядке. Оперативный доступ заключался в торакотомии ($n = 20$) и торакоскопии ($n = 12$). Основной этап операции заключался в анатомической лобэктомии ($n = 5$), буллэктомии ($n = 15$), краевой атипичной резекции ($n = 12$). В план всех операций включался противорецидивный компонент – субтотальная париетальная костальная плеврэктомия. Средняя продолжительность послеоперационного периода составила $11,3 \pm 4,6$ койко-дня. Отмечены

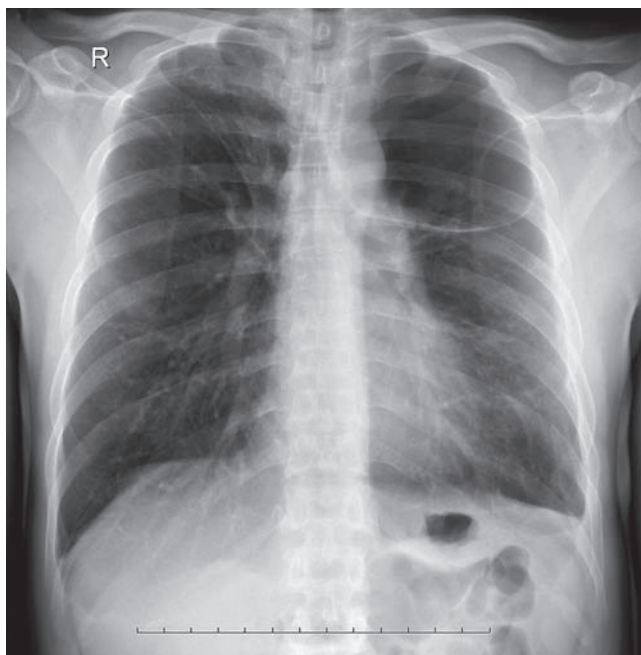


Рис. 1. Рентгенограмма грудной полости в прямой проекции: гигантская булла левого легкого
Figure 1. Chest roentgenogram, anteroposterior position: giant bull of the left lung

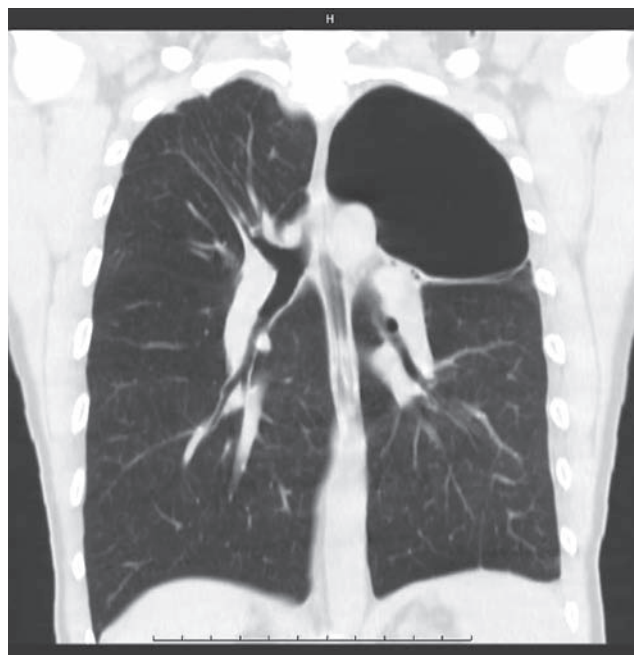

Рис. 2. Компьютерная томограмма грудной полости: гигантская булла левого легкого
Figure 2. Chest computer tomography scan: giant bull of the left lung

следующие осложнения ($n = 7$): продленный сброс воздуха ($n = 5$), эмпиема плевры ($n = 1$), полиорганная недостаточность ($n = 1$). Летальный исход наступил у 1 пациента, поступившего в экстренном порядке, которому на 1-м этапе проведено дренирование гигантской буллы.

Приводится клиническое наблюдение, в котором рассматриваются наиболее характерные ошибки, опасности и осложнения при диагностике и лечении пациентов с гигантскими буллами.

Пациент Т. 58 лет обратился в центральную районную больницу по месту жительства с жалобами на прогрессирующую одышку в течение последних 2 лет. Курильщик, индекс курения – 60 пачко-лет. Последняя флюорография выполнена 6 лет назад. При первичном осмотре в условиях приемного отделения центральной районной больницы общее состояние – ближе к удовлетворительному. Положение активное. Кожный покров бледно-розовый. Грудная клетка нормостеническая, без видимых деформаций. Отмечается изменение тембра перкуторного звука в верхних отделах левого гемиторакса – звук с тимпаническим оттенком. При аускультации – дыхание ослаблено слева в верхних отделах. Частота дыхания – 20 в минуту, пульс – 78 в минуту, ритмичный, полный.

По данным обзорной РГ легких в прямой и левой боковой проекциях установлен диагноз СПТ слева. Дежурным хирургом центральной районной больницы подтвержден диагноз пневмоторакс, определены показания к торакоцентезу и дренированию левой плевральной полости. Под местной анестезией в проекции III межреберья по срединноключичной линии слева проведен торакоцентез, установлена дренажная трубка, получен интенсивный сброс воздуха в системе подводного дренирования.

Спустя 2 ч после установки дренажа отмечено появление подкожной эмфиземы на грудной клетке и шее, распространяющейся от области торакоцентеза радиально во все стороны с преобладанием краниального направления. Об-

щее состояние пациента несколько ухудшилось, одышка в покое возросла до 24 в минуту, отмечалось вынужденное положение – сидя с упором на верхние конечности. По данным контрольной РГ ОГК отмечена выраженная эмфизема мягких тканей, за которыми прослеживаются признаки левостороннего большого пневмоторакса. В связи с отрицательной динамикой пациент в экстренном порядке санитарным транспортом направлен для дальнейшего лечения в отделение торакальной хирургии Государственного бюджетного учреждения здравоохранения «Самарская областная клиническая больница им. В.Д.Середавина» Министерства здравоохранения Самарской области.

На момент госпитализации пациента в отделение торакальной хирургии – состояние средней тяжести. В клинической картине преобладают 2 синдрома – дыхательная недостаточность (одышка в покое – до 24 в минуту, участие в акте дыхания вспомогательной дыхательной мускулатуры) и подкожная эмфизема грудной клетки. С целью стабилизации состояния после транспортировки пациенту проведена кратковременная интенсивная терапия (оксигенотерапия, инфузия бронхолитических препаратов и глюкокортикостероидов). С целью уточнения характера патологии легких выполнена КТ ОГК, по данным которой констатировано наличие дренированной буллы, исходящей из верхней доли левого легкого, большой краевой пневмоторакс, коллапс обеих долей легкого, эмфизема средостения и подкожная эмфизема. По результатам анализа клинической картины с ретроспективным анализом первой РГ легких сделано заключение о том, что изначально у пациента имелась гигантская булла верхней доли без явлений пневмоторакса. Именно наличие воздуха в полости буллы имитировало пневмоторакс и оказалось решающим в оценке характера патологии. При последующем дренировании булла была перфорирована, а просачивание воздуха вдоль дренажа обусловило развитие пневмоторакса и эмфиземы мягких тканей.

Определены показания к хирургическому лечению. Под эндотрахеальным наркозом с раздельной интубацией бронхов пациенту проведена торакоскопия слева. Во время

операции подтверждены данные КТ – гигантская тонкостенная вентилируемая булла в диаметре ≤ 18 см, исходящая из II сегмента верхней доли, с дренажной трубкой в полости. У основания гигантской буллы дополнительно выявлены мелкие буллы диаметром ≤ 2 см. Паренхима оставшихся частей легкого – в состоянии компрессионного ателектаза.

В качестве основного этапа операции проведена торакокопическая краевая резекция верхней доли с буллами. С целью профилактики рецидивов пневмоторакса выполнена субтотальная париеральная костальная плеврэктомия. Для уменьшения явлений и скорой декомпрессии пневмомедиастинума выполнена медиастинотомия.

Послеоперационный период протекал без осложнений. Левое легкое расправилось и полностью заняло объем левого гемиторакса на 2-е сутки после операции. Подкожная эмфизема регрессировала. Дренажи удалены на 3-е сутки после операции. Пациент выписан с выздоровлением на 7-е сутки после оперативного вмешательства с рекомендациями диспансерного наблюдения торакального хирурга и пульмонолога.

Обсуждение

Важность верной дифференциальной диагностики СПТ и гигантской воздушной полости, имитирующей пневмоторакс, заключается в принципиальных различиях тактики ведения больных. Это касается также порядка оказания помощи, алгоритмов лечебно-диагностических мероприятий и срочности выполнения тех или иных манипуляций и вмешательств. Для клинициста в первую очередь важна объективная оценка состояния пациента, выделение ведущего синдрома. При пневмотораксе могут в равной мере проявляться болевой синдром или острая дыхательная недостаточность, тогда как при буллезной эмфиземе и наличии гигантской буллы преобладают симптомы хронической дыхательной недостаточности [4].

РГ-паттерн при пневмотораксе чаще всего соответствует коллапсу легкого и наличию воздуха в плевральной полости. Основными РГ-критериями дифференциальной диагностики при этом являются наличие четко контурируемого края коллабированного легкого, полоска воздуха латеральнее края легкого в периферических отделах гемиторакса, сгущение сосудистого и бронхиального рисунка в коллабированном легком, изменение положения диафрагмы, смещение тени средостения в здоровую сторону (при напряженном пневмотораксе) [5].

При гигантской булле, напротив, край пораженного легкого не визуализируется. При этом отмечается плавное повышение прозрачности легочных полей вплоть до полного отсутствия легочного рисунка. Этот феномен иначе трактуется как синдром «исчезающего легкого». В то же время в остальных отделах легкого отмечается сгущение сосудистого и бронхиального рисунка вследствие компрессии нормальной легочной ткани гигантской буллой. Тень средостения и контур купола диафрагмы, как правило, остаются в нормальном положении [6].

Таким образом, при СПТ и гигантской булле без пневмоторакса могут быть как абсолютно разные сим-

птомы, так и одинаковые симптомы разной степени выраженности. В подобных случаях при наличии клинико-рентгенологической диссоциации необходима тщательная совместная интерпретация данных инструментального и РГ-обследования и проведение клинико-рентгенологических параллелей [7].

Несомненно, важную роль при правильной диагностике и выборе тактики играет врач-рентгенолог, который должен являться обязательным участником междисциплинарных обсуждений при диагностически неясных случаях. Однако надо иметь в виду, что большинство больных поступают в экстренном порядке в дежурное хирургическое отделение лечебных учреждений I уровня, и решение вопроса о тактике не может быть отложено. Это требует безусловного повышения уровня подготовки врачей-хирургов при интерпретации рентгенограмм. В торакальных хирургических отделениях лечебных учреждений III уровня эта проблема решается за счет ежедневного повышения профессионального уровня врачей-торакальных хирургов при интерпретации данных КТ путем совместного обсуждения каждого случая в рамках клинико-рентгенологического консилиума.

Значение диагностических трудностей существенно возрастает при неверно определенной последующей лечебной тактике. Так, при проведении у пациента с гигантской буллой напрасного дренирования плевральной полости могут возникнуть напряженный пневмоторакс, эмфизема средостения, подкожная эмфизема, дыхательная недостаточность. В этом случае поток воздуха в поврежденную буллу может существенно превышать возможности дренажной системы, что неминуемо приведет к поступлению воздуха в свободную плевральную полость и возрастанию напряжения в ней. Кроме того, в случае наличия спаечного процесса между стенкой буллы и клетчаткой средостения перфорация стенки буллы грозит развитием такого осложнения, как напряженный пневмомедиастинум, иначе именуемого экстраперикардиальной тампонадой сердца, вследствие сдавливающего действия на стенки полых вен, уменьшением венозного возврата к сердцу и закономерным последующим уменьшением сердечного выброса [8, 9].

Показанием к проведению экстренных хирургических вмешательств в условиях поликлиники или скорой помощи является только клиническая картина напряженного пневмоторакса с явлениями острой дыхательной и сердечно-сосудистой недостаточности. Достоверным признаком напряженного пневмоторакса является смещение средостения в здоровую сторону, подтвержденное по данным обзорной РГ легких в прямой проекции. В этом случае показано проведение декомпрессии плевральной полости путем пункции или дренирования. Во всех остальных случаях показано направление пациента с медицинским сопровождением в дежурный стационар, оказывающий экстренную помощь по профилю «торакальная хирургия» [10, 11].

Пациентам с гигантскими буллами показано проведение всестороннего обследования с целью определения показаний и противопоказаний к плановой

операции. Спектр операций, проводимых в настоящее время, достаточно широк и включает в себя все возможности современной внутрипросветной (бронхоскопической) и внутриполостной (торакоскопической) эндоскопической хирургии. Открытые операции выполняются при больших объемах поражения и наличии осложненных форм [12, 13].

Заключение

Инструментальная диагностика у пациентов с клинической картиной СПТ должна начинаться с РГ легких. При наличии воздуха в плевральной полости необходимо проводить дифференциальную диагностику между пневмотораксом, гигантской буллой легкого, диафрагмальной грыжей с транслокацией полых органов брюшной полости. Верная интерпретация данных РГ и сопоставление с клинической картиной позволяет избежать диагностических ошибок и связанных с этим опасностей и осложнений. Для уточнения характера патологии ОГК показано проведение КТ. Все пациенты с СПТ должны быть срочно направлены на консультацию к торакальному хирургу или консультированы на местах. Хирургия буллезной эмфиземы осуществляется в плановом порядке после комплексного обследования пациента.

Литература

1. Яблонский П.К., ред. Национальные клинические рекомендации. Торакальная хирургия. М.: ГЭОТАР-Медиа; 2014.
2. Chang W.H. Complete spontaneous resolution of a giant bulla without rupture or infection: a case report and literature review. *J. Thorac. Dis.* 2017; 9 (6): e551–555. DOI: 10.21037/jtd.2017.05.53.
3. Faruqi S., Varma R. The vanishing lung: an important cause of hyperlucency on chest radiograph. *Acute Med.* 2013; 12 (3): 159–162.
4. Бойко В.В., Гафт К.Л., Проценко Е.С., Ремнева Н.А. Морфометрические показатели деструктивного индекса легочной ткани пациентов при различных формах буллезной эмфиземы, осложненной спонтанным пневмотораксом. *Новости хирургии.* 2018; 26 (6): 663–668. DOI: 10.18484/2305-0047.2018.6.663.
5. Шейх Ж.В., Николаев Э.В., Тюрин И.Е. и др. Хроническая обструктивная болезнь легких с эмфиземой и гигантскими буллами у курильщика. *Вестник рентгенологии и радиологии.* 2018; 99 (4): 204–210. DOI: 10.20862/0042-4676-2018-99-4-204-210.
6. Ferreira Junior E.G., Costa P.A., Silveira L.M.F.G. et al. Giant bullous emphysema mistaken for traumatic pneumothorax. *Int. J. Surg. Case Rep.* 2019; 56: 50–54. DOI: 10.1016/j.ijscr.2019.02.005.
7. Koratala A., Bhatti V. Look before you leap: a curious case of giant pulmonary bulla. *BMJ Case Rep.* 2017; 2017: bcr2017220058. DOI: 10.1136/bcr-2017-220058.
8. Waseem M., Jones J., Brutus S. et al. Giant bulla mimicking pneumothorax. *J. Emerg. Med.* 2005. 29 (2): 155–158. DOI: 10.1016/j.jemermed.2005.04.004.
9. Горбунков С.Д., Варламов В.В., Черный С.М. и др. Критерии хирургического риска у больных с диффузной эмфиземой легких с крупными или гигантскими буллами. *Вестник хирургии имени И.И.Грекова.* 2016; 175 (3): 13–16. DOI: 10.24884/0042-4625-2016-175-3-13-16.
10. Корымасов Е.А., Беньян А.С., Пушкин С.Ю. и др. Анализ ошибок, опасностей и осложнений в лечении спонтанного пневмоторакса. *Тольяттинский медицинский консилиум.* 2013; (3–4): 44–51.
11. Buero A., Nardi W.S., Lyons G.A. et al. Entirely thoracoscopic resection of a giant emphysematous bulla. *Pan Afr. Med. J.* 2018; 30: 247. DOI: 10.11604/pamj.2018.30.247.12400.
12. Van Bael K., La Meir M., Vanoverbeke H. Video-assisted thoracoscopic resection of a giant bulla in vanishing lung syndrome: case report and a short literature review. *J. Cardiothorac. Surg.* 2014; 9: 4. DOI: 10.1186/1749-8090-9-4.
13. Greenberg J.A., Singhal S., Kaiser L.R. Giant bullous lung disease: evaluation, selection, techniques, and outcomes. *Chest Surg. Clin. N. Am.* 2003; 13 (4): 631–649. DOI: 10.1016/s1052-3359(03)00095-4.

Поступила: 16.08.19
Принята к публикации: 10.11.20

References

1. Yablonskiy P.K., ed. [National clinical guidelines. Thoracic surgery]. Moscow: GEOTAR-Media; 2014 (in Russian).
2. Chang W.H. Complete spontaneous resolution of a giant bulla without rupture or infection: a case report and literature review. *J. Thorac. Dis.* 2017; 9 (6): e551–555. DOI: 10.21037/jtd.2017.05.53.
3. Faruqi S., Varma R. The vanishing lung: an important cause of hyperlucency on chest radiograph. *Acute Med.* 2013; 12 (3): 159–162.
4. Boiko V.V., Gaft K.L., Protsenko E.S. Remnyova N.A. [Morphometric indicators of pulmonary tissue destructive index in patients with different forms of bullous emphysema complicated by spontaneous pneumothorax]. *Novosti khirurgii.* 2018; 26 (6): 663–668. DOI: 10.18484/2305-0047.2018.6.663 (in Russian).
5. Sheykh Z.V., Nikolaev E.V., Tyurin I.E. et al. [Chronic obstructive pulmonary disease with emphysema and giant bullae in a smoker]. *Vestnik rentgenologii i radiologii.* 2018; 99 (4): 204–210. DOI: 10.20862/0042-4676-2018-99-4-204-210 (in Russian).
6. Ferreira Junior E.G., Costa P.A., Silveira L.M.F.G. et al. Giant bullous emphysema mistaken for traumatic pneumothorax. *Int. J. Surg. Case Rep.* 2019; 56: 50–54. DOI: 10.1016/j.ijscr.2019.02.005.
7. Koratala A., Bhatti V. Look before you leap: a curious case of giant pulmonary bulla. *BMJ Case Rep.* 2017; 2017: bcr2017220058. DOI: 10.1136/bcr-2017-220058.
8. Waseem M., Jones J., Brutus S. et al. Giant bulla mimicking pneumothorax. *J. Emerg. Med.* 2005. 29 (2): 155–158. DOI: 10.1016/j.jemermed.2005.04.004.
9. Gorbunkov S.D., Varlamov V.V., Chernyi S.M. et al. [Criteria of surgical risk in patients with diffuse lung emphysema with large and giant bullas]. *Vestnik khirurgii imeni I.I.Grekova.* 2016; 175 (3): 13–16. DOI: 10.24884/0042-4625-2016-175-3-13-16 (in Russian).
10. Korymasov E.A., Benyan A.S., Pushkin S.Yu. et al. [The analysis of errors, hazards and complications in the management of spontaneous pneumothorax]. *Tol'yatinskij meditsinskiy konsilium.* 2013; (3–4): 44–51 (in Russian).
11. Buero A., Nardi W.S., Lyons G.A. et al. Entirely thoracoscopic resection of a giant emphysematous bulla. *Pan Afr. Med. J.* 2018; (30): 247. DOI: 10.11604/pamj.2018.30.247.12400.
12. Van Bael K., La Meir M., Vanoverbeke H. Video-assisted thoracoscopic resection of a giant bulla in vanishing lung syndrome: case report and a short literature review. *J. Cardiothorac. Surg.* 2014. 9: 4. DOI: 10.1186/1749-8090-9-4.
13. Greenberg J.A., Singhal S., Kaiser L.R. Giant bullous lung disease: evaluation, selection, techniques, and outcomes. *Chest Surg. Clin. N. Am.* 2003; 13 (4): 631–649. DOI: 10.1016/s1052-3359(03)00095-4.

Received: August 16, 2019

Accepted for publication: November 10, 2020

Информация об авторах / Author Information

Корымасов Евгений Анатольевич — д. м. н., профессор, заведующий кафедрой хирургии Института профессионального образования Федерального государственного бюджетного образовательного учреждения

высшего образования «Самарский государственный медицинский университет» Министерства здравоохранения Российской Федерации, заведующий клиникой хирургии Государственного бюджетного учреждения

здравоохранения «Самарская областная клиническая больница имени В.Д.Середавина» Министерства здравоохранения Самарской области; тел.: (927) 608-00-41; e-mail: korymasov@mail.ru

Eugeny A. Korymasov, Doctor of Medicine, Professor, Head of the Surgery Department, Institute of Professional Education, Federal State Budgetary Educational Institution of Higher Education "Samara State Medical University" of the Ministry of Healthcare of the Russian Federation, Head of the Surgery Clinic, Samara regional clinical hospital named after V.D.Seredavin, Ministry of Healthcare of Samara Region; tel.: (927) 608-00-41; e-mail: korymasov@mail.ru

Бенян Армен Сисакович – д. м. н., министр здравоохранения Самарской области, доцент кафедры хирургии Института профессионального образования Федерального государственного бюджетного образовательного учреждения высшего образования «Самарский государственный медицинский университет» Министерства здравоохранения Российской Федерации, врач-торакальный хирург Государственного бюджетного учреждения здравоохранения «Самарская областная клиническая больница имени В.Д.Середавина» Министерства здравоохранения Самарской области; тел.: (846) 956-13-05; e-mail: armenbenyan@yandex.ru

Armen S. Benian, Doctor of Medicine, Minister of Healthcare of Samara Region, Associate Professor, Department of Surgery, Institute of Professional Education at the Federal State Budgetary Educational Institution of Higher Education "Samara State Medical University" of the Ministry of Healthcare of the Russian Federation, thoracic surgeon, Samara regional clinical hospital named after V.D.Seredavin, Ministry of Healthcare of Samara Region; tel.: (846) 956-13-05; e-mail: armenbenyan@yandex.ru

Богданова Юлия Владимировна – к. м. н., доцент кафедры госпитальной терапии с курсами поликлинической терапии и трансфузиологии Федерального государственного бюджетного образовательного учреждения высшего образования «Самарский государственный медицинский университет» Министерства здравоохранения Российской Федерации, заместитель главного врача по медицинской части Государственного бюджетного учреждения здравоохранения «Самарская областная клиническая больница имени В.Д.Середавина» Министерства здравоохранения Самарской области; тел.: (927) 298-03-03; e-mail: svd70@list.ru

Julia V. Bogdanova, Candidate of Medicine, Associate Professor, Department of Hospital Therapy with courses of polyclinic therapy and transfusion medicine, Federal State Budgetary Educational Institution of Higher Education "Samara

State Medical University" of the Ministry of Healthcare of the Russian Federation, Deputy Chief Physician for Medical Affairs, Samara regional clinical hospital named after V.D.Seredavin, Ministry of Healthcare of Samara Region; tel.: (927) 298-03-03; e-mail: svd70@list.ru

Колмакова Ксения Михайловна – врач-пульмонолог пульмонологического отделения Государственного бюджетного учреждения здравоохранения «Самарская областная клиническая больница имени В.Д.Середавина» Министерства здравоохранения Самарской области; тел.: (917) 154-10-05; e-mail: pulmonologkkm@list.ru

Ksenia M. Kolmakova, Pulmonologist, Pulmonology Department, Samara regional clinical hospital named after V.D.Seredavin, Ministry of Healthcare of the Samara Region; tel.: (917) 154-10-05; e-mail: pulmonologkkm@list.ru

Медведчиков-Ардия Михаил Александрович – к. м. н., ассистент кафедры хирургии Института профессионального образования Федерального государственного бюджетного образовательного учреждения высшего образования «Самарский государственный медицинский университет» Министерства здравоохранения Российской Федерации, врач-торакальный хирург хирургического торакального отделения Государственного бюджетного учреждения здравоохранения «Самарская областная клиническая больница имени В.Д.Середавина» Министерства здравоохранения Самарской области; тел.: (905) 305-27-66; e-mail: doctormama163@yahoo.com

Mikhail A. Medvedchikov-Ardia, Candidate of Medicine, Assistant of the Surgery Department, Institute of Professional Education at the Federal State Budgetary Educational Institution of Higher Education "Samara State Medical University" of the Ministry of Healthcare of the Russian Federation, thoracic surgeon, Samara regional clinical hospital named after V.D.Seredavin, Ministry of Healthcare of Samara Region; tel.: (905) 305-27-66; e-mail: doctormama163@yahoo.com

Коновалова Дарья Юрьевна – врач-терапевт хирургического торакального отделения Государственного бюджетного учреждения здравоохранения «Самарская областная клиническая больница имени В.Д.Середавина» Министерства здравоохранения Самарской области; тел.: (927) 762-36-84; e-mail: snowflake0605@mail.ru

Darya Yu. Konovalova, Therapist, Thoracic Surgery Department, Samara regional clinical hospital named after V.D.Seredavin, Ministry of Healthcare of Samara Region; tel.: (927) 762-36-84; e-mail: snowflake0605@mail.ru

Участие авторов

Коновалова Д.Ю., Колмакова К.С. – сбор и обработка материала

Бенян А.С., Медведчиков-Ардия М.А. – написание текста

Корымасов Е.А., Богданова Ю.В. – редактирование

Все авторы внесли существенный вклад в проведение поисково-аналитической работы и подготовку статьи, прочли и одобрили финальную версию до публикации.

Authors Contribution

Konovalova D.Yu., Kolmakova K.S. – collection and processing of the data

Benyan A.S., Medvedchikov-Ardia M.A. – analysis, writing the text

Korymasov E.A., Bogdanova Yu.V. – editing

All authors made a significant contribution to the search and analytical work and preparation of the article, read and approved the final version before publication.