

Душан Р. Ђорђевић

**УПОРЕДНА АНАЛИЗА ФУНКЦИОНАЛНИХ
РЕЗУЛТАТА РЕКОНСТРУКЦИЈЕ ПРЕДЊЕ
УКРШТЕНЕ ВЕЗЕ КОЛЕНА ПРИМЕНОМ ДВА
ТИПА СУСПЕНЗИОНЕ ФИКСАЦИЈЕ
СЕМИТЕНДИНОЗУС-ГРАЦИЛИС ГРАФТА НА
ЛАТЕРАЛНОМ ФЕМОРАЛНОМ КОРТЕКСУ**

ДОКТОРСКА ДИСЕРТАЦИЈА

Текст ове докторске дисертације ставља се на увид јавности,
у складу са чланом 30., став 8. Закона о високом образовању
("Сл. гласник РС", бр. 76/2005, 100/2007 – аутентично тумачење, 97/2008, 44/2010,
93/2012, 89/2013 и 99/2014)

НАПОМЕНА О АУТОРСКИМ ПРАВИМА:

Овај текст сматра се рукописом и само се саопштава јавности (члан 7. Закона о ауторским и сродним правима, "Сл. гласник РС", бр. 104/2009, 99/2011 и 119/2012).

Ниједан део ове докторске дисертације не сме се користити ни у какве сврхе, осим за упознавање са њеним садржајем пре одбране дисертације.

Ниш, 2020.



UNIVERSITY OF NIŠ
FACULTY OF MEDICINE



Dušan R. Đorđević

**COMPARATIVE ANALYSIS OF FUNCTIONAL
RESULTS
OF ANTERIOR CRUCIATE
LIGAMENT RECONSTRUCTION USING TWO TYPES
OF SUSPENSORY FIXATION
WITH SEMITENDINOSUS-GRACILIS
GRAFT ON THE LATERAL FEMORAL CORTEX**

DOCTORAL DISSERTATION

Niš, 2020.

Подаци о докторској дисертацији

Ментор: Професор, Зоран Голубовић, Универзитет у Нишу, Медицински факултет

Наслов: Упоредна анализа функционалних резултата реконструкције предње укрштене везе колена применом два типа суспензионе фиксације семитендинозус-грацилис графта на латералном феморалном кортексу

Резиме: Предмет ове дисертације је упоредна анализа резултата после реконструкције предње укрштене везе коришћењем два типа имплантата за суспензиону фиксацију графта у феморалном тунелу. Оштећење предње укрштене везе колена је најчешћа повреда лигамената које захтева оперативно лечење. Лечење пацијената може бити неоперативно и оперативно. До сада је описано више техника реконструкције предње укрштене везе разним типовима графтова и имплантаната којима се графтови фиксирају. Титанијумско дугме са омчом се користи као имплантат за суспензиону фиксацију графта у феморалном тунелу приликом реконструкције предње укрштене везе колена од 1995 године. У употреби су два типа титанијумских дугмета и то са фиксном и интраоперативно променљивом дужином омче. Постоперативна стабилност колена, код пацијената обухваћених овом студијом, процењивана је 24 месеци после оперативног захвата *Lachman*, *lateral pivot shift* тестом, *single leg hop* тестом, као и мерењем артрометром *KT 1000*. Код пацијената којима је извршена фиксација графта имплантатом са фиксном дужином омче средња вредност стабилности колена после оперативног захвата мерена артрометром *KT 1000* је била $1,27 \pm 0,775$ док је код испитаника са варијабилном дужином омче средња вредност износила $1,30 \pm 1,032$ ($p=0,691$). Средња вредност *IKDC* скорa постоперативно за групу са фиксном омчом износила је 85,704

+/-7,792 а за групу са променљивом омчом 87,524 +/-6,7708($p=0,233$). Средња вредност *Lysholm* скорa за групу пацијената са фиксном омчом је 93,36+/-5,945 а за групу са променљивом дужином омче износи 92,68 +/-5,266 ($p=0,395$). Средња вредност *Cincinnati* скорa за групу пацијената са фиксном омчом је 90,64+/-7,030 а за групу са променљивом дужином омче износи 90,50 +/-8,906 ($p=0,846$). Средња вредност *Single leg hop* теста за групу пацијената са фиксном омчом је 114,074+/-2,20 а за групу са променљивом дужином омче износи 113,094 +/-2,192 ($p=0,50$). На основу резултата наше студије дошли смо до закључка да се оба имплантата могу успешно користити приликом реконструкције предње укрштене везе, јер су функционални резултати оперативног лечења реконструкције предње укрштене везе са оба поменути имплантата показала идентичан постоперативни резултат.

Научна област:

Медицина

Научна
дисциплина:

Хирургија, ортопедија са трауматологијом

Кључне речи:

реконструкције предње укрштене везе, променљива дужина омче, фиксна дужина омче, суспензиона фиксација

УДК:

616.718.4-001.5-089.881(043.3)

CERIF
класификација:

В 600 Хирургија, ортопедија, трауматологија

Тип лиценце
Креативне
заједнице:

CC BY-NC-ND

Data on Doctoral Dissertation

Doctoral
Supervisor:

Professor, Zoran Golubović, University of Niš, Faculty of Medicine

Title:

Comparative analysis of functional results of anterior cruciate ligament reconstruction using two types of suspensory fixation with semitendinosus-gracilis graft on the lateral femoral cortex

Abstract:

This dissertation presents a comparative analysis of results after ALC reconstruction using two implant types for suspensory graft fixation in the femoral tunnel. Injury to the anterior cruciate ligament (ACL) of the knee is the most common ligament injury that requires operative treatment. Patient treatment can be non-operative and operative. So far, multiple ACL reconstruction techniques using a variety of graft types and implants that fixate the grafts have been described. Since 1995, titanium buttons with a loop have been used as implants for suspensory fixation of the graft in the femoral tunnel during ACL reconstruction. There are two types of titanium buttons in use: one with a fixed-length loop and the other with an intraoperative adjustable-length loop. The post-operative knee stability in this dissertation was assessed 24 months after surgery using the Lachman test and the lateral pivot shift test, as well as the KT-1000 arthrometer test. In patients whose graft was fixated using a fixed-length loop implant, the mean post-surgery knee stability, measured with the KT-1000, was 1.27 ± 0.775 ; in patients whose graft was fixated using an adjustable-length loop implant, the mean value was 1.30 ± 1.032 ($P=0.691$). The mean post-surgery IKDC score for the fixed-length loop group was 85.704 ± 7.792 , while for the adjustable-length loop the score was 87.524 ± 6.7708 ($P=0.233$). The mean Lysholm score was 93.36 ± 5.945 for the fixed-length loop group of patients and 92.68 ± 5.266 for the adjustable-length loop group ($P=0.395$). The mean Cincinnati score for the fixed-length loop

group was 90.64 +/-7.030, while for the adjustable-length loop the score was 90.50 +/-8.906 (P=0.846). The mean Single leg hop test was 114.074+/-2.20 for the fixed-length loop and 113.094+/-2.192 for the adjustable length loop group (P=0.5). The results of this study lead to a conclusion that both types of implants can be used with success during ACL reconstruction, because the functional results of operative treatment of ACL reconstruction using both implants were identical after surgery.

Scientific
Field:

Medicine

Scientific
Discipline:

Surgery, orthopedics and traumatology

Key Words:

Anterior cruciate ligament reconstruction, adjustable length loop, fixed-length loop, suspensory fixation

UDC:

16.718.4-001.5-089.881(043.3)

CERIF
Classification:

600 Surgery, orthopaedics, traumatology

Creative
Commons
License Type:

CC BY-NC-ND

САДРЖАЈ

1. УВОД	1
2. ДОСАДАШЊА САЗНАЊА О ПРОБЛЕМУ ИСТРАЖИВАЊА	5
2.1. Ембриологија колена.....	5
2.2. Хистологија колена.....	6
2.3. Анатомија колена.....	7
2.3.1. Коштане структуре	7
2.3.2. Екстраартикуларне структуре.....	9
2.3.3. Интраартикуларне структуре.....	10
2.4. Функционална биомеханика колена.....	12
2.5. Повреде предње укрштене везе.....	14
2.6. Механизам повреде предње укрштене везе.....	15
2.6. Дијагностика повреда предње укрштене везе.....	16
3. ХИПОТЕЗА	23
4. ЦИЉЕВИ РАДА	24
5. МАТЕРИЈАЛ И МЕТОД РАДА	25
5.1. Место и време истраживања.....	33

5.2. Клинички преглед.....	33
5.3. Критеријуми за укључивање у студију.....	34
5.3. Оперативна техника.....	34
5.4. Радиолошка верификација тунела.....	38
5.5. Постоперативни третман.....	38
5.6. Статистичка обрада података.....	39
6. РЕЗУЛТАТИ РАДА.....	40
6.1. Дистрибуција испитаника према полу и узрасту.....	40
6.2. Дистрибуција испитаника према степену излива приликом тестирања.....	41
6.3. Дистрибуција испитаника према латерализацији повреде.....	42
6.4. Дистрибуција испитаника према времену протеклом од настанка повреде до реконструкције предње укрштене везе.....	43
6.5. Дистрибуција испитаника према извршеној хируршкој ревизији	44
6.6. Дистрибуција испитаника према стабилности колена вршене <i>Lachman</i> тестом.....	45
6.7. Дистрибуција испитаника према стабилности колена вршене <i>lateral pivot shift</i> тестом.....	46
6.8. Дистрибуција испитаника према стабилности колена вршене мерењем артрометром КТ 1000.....	48

6.9. Дистрибуција испитаника према функционалном резултату колена применом <i>Lysholm</i> скорa.	49
6.10. Дистрибуција испитаника према функционалном резултату колена применом <i>2000 IKDC</i> скорa.	50
6.11. Дистрибуција испитаника према функционалном резултату колена применом <i>Cincinnati</i> скорa.	51
6.12. Дистрибуција испитаника према хипотрофији мускулатуре натколенице.....	52
6.13. Дистрибуција испитаника према хипотрофији мускулатуре потколенице.	53
6.14. Дистрибуција испитаника према смањењу флексије колена.....	53
6.15. Дистрибуција испитаника према смањењу екстензије колена.....	54
6.16. Дистрибуција испитаника према <i>single leg hop</i> тесту и <i>lumb symmetry index-a</i>	55
7. ДИСКУСИЈА.....	56
8. ЗАКЉУЧАК.....	73
9. ЛИТЕРАТУРА.....	74
10. ПРИЛОЗИ.....	92
БИОГРАФИЈА.....	96

1. УВОД

Величина, значај, сложеност и вулнерабилност зглоба колена чине га највећим истраживачким изазовом савремене ортопедије. Као битна спона у функционалном ланцу доњег естремитета колена обезбеђује усправан ход, мек корак, а истовремено и чврст ослонац тела.

Због своје сложене грађе и незаштићености колени зглоб је веома неотпоран према штетним факторима, а самим тим је и склон повређивању. Повреде колена најчешће су код младих физички активних људи¹.

Повреда настаје најчешће бесконтактно, по дисторзионом механизму, а може довести до оштећења једне или више структура унутар колена². Стање колена после повреде зависи од тога која је унутрашња структура оштећена као и од степена оштећења³.

Предмет научног истраживања је анализа резултата лечења пацијената са комплетном изолованом и једностраном лезијом предње укрштене везе и клиничком нестабилношћу колена. Код наведених пацијената извршена је реконструкција предње укрштене везе четвороструким семитендинозус-грацилис графтом применом два типа суспензионе фиксације на латералном феморалном кортексу, док је у тибијалном тунелу фиксација графта вршена биоресорптивним завртњем. У циљу студије упоређена су два типа суспензионе фиксације титанијумским дугметом са фиксном и са омчом променљиве дужине.

Лезија предње укрштене везе колена представља честу повреду колена и најчешћа је повреда лигамената која захтева реконструкцију. Годишње се изврши преко 130000 примарних реконструкција предње укрштене везе колена у САД^{4,5}. Повреда настаје најчешће бесконтактно, по дисторзионом механизму повређивања и то у преко 60% случајева, а узрок настанка повреде је у тренутку повреде лоша неуромускуларна контрола и механика колена².

Руптура предње укрштене везе значајно мења кинематику и доводи до лакситета коленог зглоба⁶.

Нелечени случајеви воде у рану остеоартрозу и због тога је потребно адекватно лечење⁷.

Лечење пацијената може бити неоперативно и оперативно. Неоперативно лечење спроводи се код пацијената који немају високе функционалне захтеве, и који прихватају одређена функционална ограничења⁸.

Разлог томе је што неоперативно лечење углавном не даје задовољавајуће резултате поготову ако се ради о високо захтевним пацијентима, а то су активни спортисти и војници. Неоперативно лечење код пацијената са повредом предње укрштене везе није лечење без компликација. Студије показују да ће неоперативно лечење код 21 до чак 100 процената пацијената са лезијом предње укрштене везе касније а у зависности од активности, довести до лезије мениускуса или оштећења других интраартикуларних структура⁹.

Разлог оштећења других интраартикуларних структура код дефицита предње укрштене везе је у томе што долази до повећања задње трансације оба мениускуса приликом флексије као и смањивања и померања зоне контакта хрскавице, фемура и тибије, постериорно у оба компартмента колена¹⁰. Осим тога код дефицита предње укрштене везе колена надвладавају покрети клизања над покретима котрљања зглобних површина фемура и тибије. На тај начин се убрзава пропадање хрскавице зглобних површина колена¹¹.

Циљ хируршког лечења је да се врати функција предње укрштене везе, смање симптоми, побољша квалитет живота и смањи ризик од ране остеоартрозе и оштећење других структура колена.

Све је више студија које због добрих функционалних резултата говоре у прилог томе да животна доб и почетне дегенеративне промена не требају да одврате хирурга да изврши реконструкцију предње укрштене везе код активних пацијената са симптомаском нестабилношћу колена^{12,13}.

Предња укрштена веза је као главни антеропостериони стабилизатор од виталног значаја за догорочну функцију колена. Реконструкција предње укрштене везе код високо захтевних појединаца представља стандард у смањивању ризика од ране остеоартрозе⁷.

До сада је описано више техника реконструкције предње укрштене везе разним типовима графтова и имплантаната којима се графтови фиксирају. Функционални резултат лечења зависи од врсте и квалитета графта, позиције тунела и стабилности фиксације графта¹⁴.

Анатомска реконструкција предње укрштене везе са антеромедијалним порталом је тренутно актуелна метода за пацијенте са симптоматском нестабилношћу колена после руптуре предње укрштене везе¹⁵.

Најчешће графт опције за реконструкцију предње укрштене везе су тетиве семитендинозуса и грацилиса, пателарни лигамент или тетива квадрицепса. Избор графта зависи од индивидуалних захтева и потреба пацијената. Велика група пацијената може се успешно лечити са сва три типа аутографта. Приликом одабира графта у обзир треба узети и старост, пол, активност, професија, и верске навике¹⁶.

Као имплантат за фиксацију графта најчешће се користе титанијумски имплантати са омчом, биоресорптивни завртњи, пинови и кламфе¹⁵.

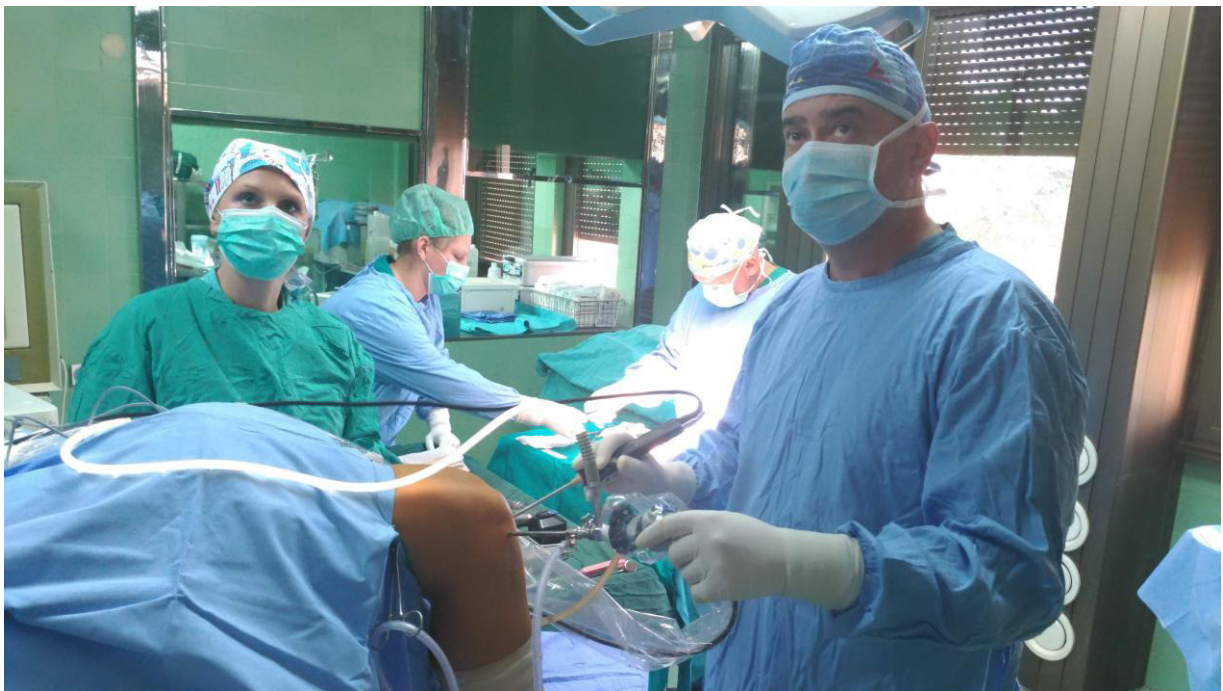Титанијумски имплантат са омчом се користи као имплантат за суспензиону фиксацију графта у феморалном тунелу приликом реконструкције предње укрштене везе од 1995 године у свету. У употреби су два типа титанијумским дугмета и то титанијумско дугме са фиксном и интраоперативно променљивом дужином омче¹⁴.

Циљ рада је анализа функционалних резултата после реконструкције предње укрштене везе користећи титанијумско дугме са омчом за фиксацију имплантата у феморалном каналу. У циљу истраживања коришћена су два типа имплантата и то са фиксном и интраоперативно променљивом дужином омче.

У циљу испитивања функционалних резултата после реконструкције предње укрштене везе са два типа титанијумских имплантата у циљу фиксације графта на

латералном феморалном кортексу. У обзир су узети дизајн имплантаната, врста графта, метода припреме графта, хирушка техника, позиција тунела на фемуру и тибији, функционални опоравак, обим покрета и стабилност колена.

Испитаници су пацијенти са једностраном симптоматском нестабилношћу колена којима је извршена реконструкција реконструкција предње укрштене везе на ортопедском Одљењу ВБ Ниш (Слика 1). Функционални налаз се ценио после 24 месеци од оперативног захвата.



Слика 1. Реконструкција предње укрштене везе колена

2. ДОСАДАШЊА САЗНАЊА О ПРОБЛЕМУ ИСТРАЖИВАЊА

Колено представља најсложенији, а услед тога и највулнерабилнији зглоб човека. Његова сложеност узрокована је усправним ходом човека, као и тиме да коштане структуре не пружају стабилност приликом кретања, па су доминантну улогу у том смислу преузеле мекоткивне структуре.

Стабилност колена у највећој мери зависи од јачине и очуваности зглобних веза и менискуса колена, а не од анатомске грађе зглобних површина јер су плитке. Осим стабилности везе колена одређују и врсту и границе највећег обима покрета у зглобу.

2.1 ЕМБРИОЛОГИЈА КОЛЕНА

Зглоб се развија већ код првих покрета плода услед покрета мишића. Одсуство вих покрета доводи до аномалија са последичном фузијом зглобова – анкилоза¹⁷.

Пупољак за доњи екстремитет појављују се у четвртој, док хондрификација фемура, тибије и фибуле почиње у шестој недељи остеогенезе¹⁸.

У то време зглоб колена је представљен масом бластемних ћелија уметнутих између фемура и тибије. Са хондрификацијом у наведеној маси бластемних ћелија појављују се три слоја. Између два паралелна хондрогена слоја јавља се трећи који карактерише мања густина. Својом кондензацијом овај слој представља подлогу за развој менискуса и укрштених веза. У осмој недељи ембриогенезе почиње развој менисколигамантарног комплекса ка његовој дефинитивној форми¹⁹. Својим карактеристичним полумесечастим изгледом, менискуси се одвајају од артикуларне површине у току девете и десете недеље. Менискуси су грађени од мезенхималних ћелија, затим трпе метаплазију и прелазе у фибробласте, а у постнаталном животу прелазе у хондроците. Фибробластну структуру менискуса карактерише богата васкуларизација, која се каснијим преласком фибробласта у хондроците смањује и своди на васкуларизацију само спољне трећине¹⁸.

У току девете недеље ембриогенезе укрштене везе се састоје из масе незрелих фибробласта поређаних у правцу уздужне осовине будућих лигамената. Предња и задња

укрштена веза су у десетој недељи потпуно одвојене, али лигаменти нису васкуларизовани. Васкуларизација веза почиње после 18-те недеље а завршавају се 20-те недеље када и лигаменти добијају дефинитиван изглед²⁰.

Зглобни простор колена почиње са развојем у осмој недељи ембриогенезе и то првобитно између чашице и бутне кости, а касније и мениско-феморални и мениско-тибијални простор. Спуштањем фибуле спољашњи део зглобне капсуле повлачи се наниже и јавља се нови капсуларни слој са спољашњим менискусом.

Постнатално се промене на меникусима своде на смањење васкуларизације и целуларности уз повећање колагеног садржаја, док су морфолошке промене минималне.

2.2 ХИСТОЛОГИЈА КОЛЕНА

Ткиво меникуса човека се састоји из 72% воде, 22% колагена, 0,8% гликозамингликана и 0,12% дезоксирибонуклеинске киселине. Суви остатак здравог меникуса садржи 78% колагена, 8% неклагених протеина и 1% хекосамина¹⁸. Ткиво меникуса чини преко 95 % колагена тип 1, а колаген тип 2 и 3 чине осталих око 5%¹⁸.

Меникуси су грађени од густо постављених паралелних колагених влакана између којих се налазе ретка еластична влакна. Колагена влакна су орјентисана у највећем броју циркуферентно, а знатно мање су заступљена радијално орјентисана и перфорантна влакна²². Циркумеферентна влакна су се супротстављају силама истезања, а радијална силама аксијалног оптерећења. Ћелије које су одговорне за продукцију екстрацелуларног матрикса су фибробласти, хондоцити и фиброхондроцити.

Укрштене везе колена се састоје из 70% воде и 30% суве материје. Колаген чини око 80% суве материје укрштених веза. Хистолошки укрштене везе колена чине мултипле фасцикуле чији је основни градивни материјал колаген типа 2²³. Структурално укрштене везе чини 90% колагена и 10 % еластина. Градивна влакна су, унутар лигамената, усмерена тако да прате силе које делују на њих, а то су силе у правцу пружања мишићних влакана, осим уздужних паралелних снопова налазимо и косе и радијалне снопове у укрштеном лигаментима. Колагена влакна су грађена од протеогликана и гликозаминогликана. Укрштене везе се преко колагених фибрила веза

се везују за колагене фибриле кости и на тај начин се кост лигамент везује за кост²⁴. Мали број хелија, које се налазе у лигаментима, су фиброцити.

Инсерција предње укрштене везе на кост може бити директна или индиректна. Површинска или индиректна влакна се везују за периост док се дубока или директна влакна везују за кост под углом од 90 степени. Прелаз дубоких влакана приликом везивања за кост прелази кроз 4 фазе и то лигамент, фиброкартилаго, минерализовани фиброкартилаго и кост, на тај начин припоја спречена је концентрација оптерећења. Укупна дужина прелазне зоне износи око 1 мм²⁵.

2.3 АНАТОМИЈА КОЛЕНА

Анатомске структуре колена се деле на : коштане, екстраартикуларне и интраартикуларне²⁶.

2.3.1. Коштане структуре колена

Кондили бутне кости су смештени на њеном доњем крајку. Доњи крајак бутне кости (лат. *extremitas distalis femoris*) је облика зарубљене четворостране пирамиде, са базом окренутом на доле и врхом окренутим на горе, састоји се из два кондила спољашњег и унутрашњег (лат. *condylus lateralis et medialis femoris*). Кондили су делимично покривени зглобном рскавицом. Оба кондила су напред међусобно спојени колотуром бутне кости (лат. *facies patellaris*), а раздвојени позади и доле један од другог дубоком, рапавом међукондилоидном јамом (лат. *fossa intercondylaris*).

Колотур бутне кости служи за зглобљавање са чашицом, обложен је хрскавицом, има спољашњу и унутрашњу страну које се на доле продужују зглобним површинама одговарајућих кондила. Од кондила су раздвојене слабо израженом чашичном ресицом (лат. *crista patellaris*). Спољашња страна колотура је јаче изражена и виша од унутрашње.

Кондили бутне кости нису истих димензија, унутрашњи кондил је више одбачен пут унутра и ужи је од спољашњег. Позади су кондили кружног изгледа и паралелни, док су са предње стране заравњени, што им даје већу површину за контакт и пренос

оптерећења. На сваком кондилу се разликују дубока - рапава, спољна – поткожна, и предње доња или зглобна страна.

Дубоке стране су окренуте према међукондилоидној јами, и на њима се припајају укрштене везе, и то на унтрањем кондилу се припаја задња укрштена веза, а на спољашњем кондилу предња укрштена веза.

Спољне стране су поткожне и на њима се налазе наткондилоидне кврге (лат. *epicondylus lateralis et medialis*) за припој мишића и веза.

Уздужна осовина спољашњег кондила постављена је у сагиталној равни. Због бочне нагнутости унутрашњег кондила (око 22 степена у односу на сагиталну раван) он је нешто нижи и дужи у односу на спољни. Пателарна површина спољашњег кондила нешто је проминентнија у односу на унутрашњи. На предњем делу артикулационе површине унутрашњег кондила постоји плитко, клинасто улегнуће док је на спољашњем кондилу присутно уледнуће у виду плитке траке. Ова улегнућа одговарају предњим роговима одговарајућих манискуса у пуној екстензији колена. Артикуларна површина унутрашњег кондила је дужа него код спољашњег, али је на спољашњем кондилу шири. Медијални кондил је својом зглобном површином савијен око међукондиларне јаме, а зглобна површина спољашњег кондила је од јаме одвојена правом линијом²⁶.

Плато голењаче је смештен на горњем крају голењаче. Горњи крајак голењаче (лат. *extremitas proximalis tibiae*) се као и доњи крајак бутне кости састоји из два кондила који су међусобно срасли. Горњи крајак има облик четворостране зарубљене пирамиде, где је база окренута навише, а теме окренуто наниже. База или горња зглобна површина голењаче (лат. *facies articularis superior tibiae*) може се поделити на три дела, два зглобна периферна и средишњи незглобни. Зглобни део голењаче састоји се из две глачице. Зглобне глачице су издужене у сагиталном правцу, а уздужне осовине канвергирају пут напред. Унутрашња зглобна глачица је јајстог облика, конкавна и већа по површини од спољашње²⁷.

Зглобна страна чашице (лат. *facies articularis patellae*) подељена је усправном, заобљеном чашичном ресицом (лат. *linea eminentis patellae*) на два дела : спољни и унутрашњи. Спољна полуглачица је шири и удубљенија од унутрашње. Унутрашња

полуглачица је скоро равна и понекад подељена усправним гребеном на два дела, од којих је унутрашњи мањи, и долази у додир са предњом ивицом унутрашњег кондила бутне кости приликом покрета крајње флексије потколенице према буту. Испод зглобне глачице налази се троугласта рапава површина која је прекривена масним јастучетом коленог зглоба²⁷.

2.3.2 Екстраартикуларне структуре: зглобна капсула, колатерални лигаменти и мишићи :

Зглобна капсула (лат. *capsula articularis*) се као и код других зглобова састоји из спољашње, чврсте, фиброзне опне и танке, унутрашње, синовијалне опне.

У виду манжетне обухвата зглоб и значајан је елемент пасивне стабилизације и стабилности неоптерећеног зглоба. Она се може поделити на медијални, задњи и латерални део.

Фиброзна опна (лат. *membrana fibrosa, s. stratum fibrosum*) се припаја на бутној кости око зглобних површина кондила, на удаљености од 10-15 мм. Епикондили бутне кости леже ван зглоба колена. У пределу интеркондиларне јаме (лат. *fossa intercondylaris*), фиброзна опна се увлачи и припаја на њеним зидовима. На голењачи фиброзна опна се припаја незнатно од зглобних површина, а на чашици се припаја на њеним бочним ивицама.

Синовијална опна (лат. *membrana synovialis, s. stratum synoviale*) облаже дубоку страну фиброзне опне и делове кости које не покрива зглобна рскавица, као и укрштене везе колена²⁸.

У предњем делу фиброзне капсуле смештена је патела. На бази пателе налази се трослојни припој апонеуротичних завршетака четвороглавог мишића бута (лат. *m. quadriceps femoris*). Површни слој чини *m. rectus femoris*, средњи *m. vastus medialis* и *m. vastus lateralis*, и дубоки *m. vastus intermedius*. Апонеуротични завршетци са фасцијом латом прелазе преко предње стране пателе и као лигамнет пателе завршавају се на туберозитасу тибије. Иза лигамента пателе налази се масно јастуче које се преко плике инфрапателарис спаја са међукондиларном јамом. На бочне стране пателе припајају се пателофеморални лигаменти, који представљају чврста палпабилна задебљања капсуле.

Лигаментарне структуре унутрашње стране колена чине чврста фиброзна капсула, названа капсуларни лигамент, и медијални колатерални лигамент. Медијални колатерал заузима средњу трећину капсуларног лигамента. Капсуларни лигамент подељен је на три дела и то предњи, средњи и задњи. Предњи део капсуларног лигамента чини фиброзна капсула појачана са ретинакулумом *m.vastus medialis*²⁹.

Средњи део капсуларног лигамента се назива и дубоки слој медијалног колатералног лигамента. Средњи део капсуларног лигамента састоји се из јачег менискофеморалног и слабијег менискотибијалног дела. Мениско-феморални део је припојен горе за медијални кондил бутне кости а доњи припој је на средњој трећини медијалног менискуса. Улога му је да држи медијални менискус за кондил. Мениско-тибијални део назива се и коронарни лигамент доле се припаја за тибију нешто испод зглобне рскавице. Коронарни лигамент омогућава покрете менискуса у односу на голењачу.

Задњи део капсуларног лигамента пружа се од средњег дела капсуларног лигамента до задње капсуле. Посебну анатомску и функционалну важност задебљања задње трећине капсуларног лигамента уочили су *Hughston J.* и сарадници и дали му назив *posterior oblique ligament*³⁰.

Pes anserinus представља заједнички припој тетива *m.sartorius*-а, *m.gracilis*-а и *m.semitendinosus*-а у пределу антеромедијалног крајка проксималне голењаче (лат. *tibia*)³¹.

Њихов припој формира фомацију која наликује гушчијем стопалу па од тога настало и име³².

2.3.3. Интраартикуларне структуре: менискуси и укрштене везе

Менискуси колена су полумесечасте фибрознорскавичаве структуре уметнуте између зглобних површина бутне кости и голењаче. У зглобу колена постоје два менискуса унутрашњи и спољашњи³³.

Унутрашњи менискус лежи на зглобној површини унутрашњег кондила голењаче, а спољашњи на зглобној површини спољашњег кондила голењаче. На

менискусима се разликују тело, два краја или рога. Предњи рогови се причвршћују на на предњем интеркондиларном пољу испред предње укрштене везе, а задњи рогови на задњем интеркондиларном пољу испред задње укрштене везе. Спољна страна унутрашњег менисуса је целом својом површином припојена за фиброзну капсулу, а у свом средњем делу је преко дубоког слоја медијалног колатералног лигамента припојена за фемур и тибију на тај начин му је знатно редукована покретљивост. Тело менисуса је на пресеку тространопризматичног облика³⁴.

Унутрашњи менискус је облика ћириличног слова С. Дужине је око 35мм. Највећа ширина унутрашњег менисуса је око 16мм у задњем делу и постепено се сужава пут напред. Ширина предњег рога унутрашњег менисуса износи око 10мм. Унутрашњи менискус покрива око половине зглобне површине унутрашњег кондила тибије.

Спољашњи менискус је облика скоро затвореног ћириличног слова С. Ширина му је једнака читавом дужином и износи око 12мм. Предњи рог се припаја на задњем делу предњег интеркондиларног простора, а задњи на предњем делу задњег интеркондиларног простора. Унутрашња ивица је танка и конкавна, а спољашња страна менисуса је фиброзним везама припојена за зглобну капсулу осим у пределу зјапа поплитеалног мишића. Из тог разлога спољашњи менискус је знатно покретљивији од унутрашњег и мање вулнерабилнији.

Укрштене везе колена су у односу на тибијални припој означене као предња и задња. Тибијални припој предње укрштене везе се припаја на предњој интеркондиларној јами и то иза припоја предњег рога медијалног менисуса а испред припоја предњег рога латералног менисуса. Феморални припој предње укрштене везе се налази на задњем делу унутрашње стране медијалног кондила фемура, односно иза латералног интеркондиларног гребена³⁵. Дужина предње укрштене везе износи око 37мм, а дебљина око 11мм. Анатомски је подељена на антеромедијални и постеролатерални сноп. Поједини аутори описују и интермедијални сноп који није увек присутан^{36,37}.

Тибијални припој задње укрштене везе налази се на задњем интеркондиларном простору, а феморални на задњем делу спољне стране унутрашњег кондила. Предња укрштена веза укршта зглоб колена од феморалног припоја ка тибијалном крећући се

напред, медијално и дистално. Задња укрштена веза укршта зглоб колена од тибијалног припоја ка фемуру крећући се горе, напред и унутра³⁸. Задња укрштена веза се припаја на спољашњој страни медијалног кондила фемура. Као и предња укрштена веза и задњу граде два снопа, то су антеромедијални и постеполатерални сноп³⁹.

2.4. ФУНКЦИОНАЛНА БИОМЕХАНИКА КОЛЕНА

Грађу колена карактеришу плитке зглобне површине коштаних структура и фиброхрскавичаве структуре, а то су менискуси и везе колена, које омогућују подударност зглобних површина и њихово константно пријањање⁴⁰.

У колену се одвијају покрети флексије и екстензије од 0 до 140 степени а физиолошки се сматрају и покрети хиперекстензије -5 до -10 степени⁴¹.

Приликом покрета у колену се одвијају покрети котрљања и клижења. Приликом котрљања обе зглобне површине прелазе исти пут и сила трења је мала, док приликом клижења долази до тога да јена зглоба површина прелази дужи пут и трење је веће. Узрок томе је инконгруенција зглобних површина⁴¹.

Котрљање се одвија у сагиталној равни а око хоризонталне осовине. Покрети котрљања доминирају у првих 20 степени а затим доминирају покрети клизања. Предња translација се одвија по типу клизања. Нормалан лакситет у екстензији износи око 3,7 мм, на 20 степени флексије 5,5 док при флексији од 90 износи око 4,8 мм⁴¹.

Индивидуална десно лева разлика за стабилна, здрава колена износи 19 до 24 процената.

Све анатомске структуре колена имају улогу у одржавању стабилности колена и представљају активне и пасивне стабилизаторе. Активни стабилизатори колена су мишићи док су пасивни зглобне површине, менискуси, лигаменти и зглобна капсула⁴².

Предња укрштена веза је пасивни примарни стабилизатор за предњу translацију тибије. *Noyes* је у својој студији у којој је на кадаверима вршио секције пасивних стабилизатора колена утврдио да на 90 степени флексије предња укрштена веза

стабилизује, ограничава предњу translацију тибије 85 % док све остале структуре дају 15 % стабилности⁴³.

Осим предње translације тибије предња укрштена веза ограничава и покрете унутрашње ротације тибије и на тај начин спречава настанак предњу тибијалну сублуксацију медијалног и латералног тибиофеморалног компартмента познату као *pivot-shift* феномен⁴⁴.

Предња укрштене веза по неуросензорној теорији има улогу у неуросензорној координацији покрета у зглобу . По тој теорији предња укрштене веза као и остали лигаменти имају улогу сензорних органа који информације о њиховом оптерећењу шаљу у централни нервни систем. На тај начин централни нервни систем добија информације о оптерећењу сваког зглоба⁴⁵.

Улога менискуса је да својим обликом, али и покретљивошћу омогући приснији контакт зглобних површина. Улога веза колена да захваљујући својој грађи омогући сталан контакт, стабилност, врсту и границу покрета колена⁴⁶.

Пошто не постоји подударност коштаних структура колена, улога менискуса је да несклад између зглобних тела попуни. Улога менискуса је да померањем омогући да конкавно зглобно тело при покретима прати конвексно. Меникуси се приликом екстензије колена крећу према напред, док се при флексији крећу пут назад. Приликом кретања латерални менискус је покретљивији од медијалног из разлога што за разлику од медијалног менискуса није целом спољашњом страном припојен за зглобну каспулу колена.

Меникуси су секундарни пасивни стабилизатори предње translације тибије, што представља и протективну улогу ПУВ на задње рогове менискуса. После оштећења предње укрштене везе меникуси постају главни секундарни стабилизатори предње translације тибије. Само оштећење предње укрштене везе ремете односе котрљања и клизања у колenu, и на тај начин долази до померања зоне оптерећења, јер приликом покрета долази до померања контактна површина фемура и тибије пут назад а на тај начин долази до последичног оштећења менискуса и хрскавице⁴⁷.

Сталан додир зглобних површина колена је омогућен грађом и функцијом укрштених веза колена. Укрштене везе нису само механичка структура која спаја бутну кост и голењачу, него и структура одговорна за неуросензорну координацију покрета колена¹. Главне улоге предње укрштене везе су: контрола предње translације тибије у односу на фемур, спречавање хиперекстензије потколенице и онемогућавање прекомерне аксијалне ротације колена, односно потколенице у екстензији⁴⁸.

Предња укрштена веза је затегнута у крајњој екстензији и флексији до 20 степени, даљом флексијом долази до опуштања лигамента, тако да је у флексији 40 до 50 степени то опуштање највеће. Поновно затезање је при флексији од 70 до 90 степени. На затегнутост предње укрштене везе утиче и унутрашња ротација при флексији колена, чак и под углом од 40-50 степени када је предња укрштена веза најопуштенија³.

Затегнутост предње укрштене везе се појачава приликом унутрашње ротације и абдукције потколенице, што значи да стабилизује - ограничава те покрете.

У прилог томе говоре и студије које су вршене селективним пресецањем предње укрштене везе на кадаверима када је добијена повећана предња translација тибије у флексиси и екстензији, као и спољна ротација.

Колатералне везе ограничавају абдукцију и адукцију потколенице приликом пуне екстензије, као и хиперекстензију колена³.

2.5. ПОВРЕДЕ ПРЕДЊЕ УКРШТЕНЕ ВЕЗЕ

Због своје сложене грађе и незаштићености колени зглоб је веома неотпоран према штетним етиолошким факторима, а самим тим и склон повређивању.

Повреде предње укрштене везе су честе и процењује се да је учесталост лезије ПУВ 30 до 78 на 100000 особа на годишњем нивоу^{49,50,51}.

2.6 МЕХАНИЗАМ ПОВРЕЂИВАЊА ПРЕДЊЕ УКРШТЕНЕ ВЕЗЕ

Повреда настаје најчешће по индиректном дисторзионом или директном контузионом механизму, а доводи до оштећења једне или више унутрашњих структура колена¹.

Постоји више подела у односу на механизам повређивања. *Kobayashi* и група аутора дали су поделу у односу на механизам повређивања и динамички однос сегмената доњег екстремитета у фронталној и сагиталној равни у моменту настанка повреде².

Механизам повреде зависно од контакта тела у моменту повређивања може бити:

1. Бесконтактно (нема контакта са другом особом),
2. Контактном (постоји физички контакт са било којим делом тела осим повређеног екстремитета),
3. Судар (постоји физички контакт повређеног екстремитета),
4. Несрећа (повреде настале силом високог интензитета ка на пример: приликом саобраћајне несреће, скијање, пад са висине и сл.)
5. Непознат механизам.

Динамички однос сегмената доњег екстремитета у фронталној и сагиталној равни у моменту настанка повреде подељен је у шест категорија:

1. Валгус колена и абдукција стопала
2. Варус колена и адукција стопала
3. Хиперекстензија
4. Нејасан динамички однос
5. Непознат динамички однос

Стање колена после повреде зависи од тога које су унутрашње структуре оштећена и који је степен оштећења.⁵²

Повреда предње укрштене везе може бити изолована или удружена са оштећењем других интраартикуларних структура. Најчешће је удружена са повредом

медијалног колатералног лигамента, спољашњег или унутрашњег менискуса а увек са коштаном едемом који указује на механизам повређивања^{53,54,55}.

То је и најчешћа повреда лигамената која захтева реконструкцију⁵⁶.

Оштећење предње укрштене везе осим нестабилности колена, дугорочно могу довести и до оштећења менискуса и хрскавице^{7,57,58}.

2.7. ДИЈАГНОСТИКА ПОВРЕДА ПРЕДЊЕ УКРШТЕНЕ ВЕЗЕ КОЛЕНА

Преглед пацијента са повредом колена почиње добро узетом анамнезом. Најзначајнији подаци у анамнези су почетак настанка тегобе, активност приликом које је дошло до повреде, механизам повређивања, положај колена и стопала у моменту повреде, брзина настанка отока, као и прекид или наставак активности после повреде.

Анамнеза даје доста података о врсти повреде. До повреде предње укрштене везе колена најчешће доводи индиректни дисторзиони механизам повређивања¹. Поред дисторзионог механизма настанка повреде оштећење предње укрштене везе колена може да настане и као последица хиперекстензије и контузије колена. Иако даје доста података о повреди, анамнеза сама није довољна.

Бол и излив у колену као и одбрамбени став пацијента у великој мери отежавају клинички преглед, а самим тим представљају проблем у постављању тачне дијагнозе. Код свежих повреда колена због бола и мишићног спазма, тешко је извести прецизно клиничко тестирање. У таквим случајевима потребно је поновити преглед по смиривању акутне фазе, а раније је вршен и преглед у анестезији у циљу дијагностике што је описао *Wilkinson* 1965. Године⁵⁹.

У циљу дијагностификовања повреде врши се радиографија колена, али је њена улога у постављању дијагнозе ограничена, јер предња укрштена веза колена није видљива на рентгенским снимцима. Радиолошки знаци су индиректни и презентују налаз на коштаном структурама. Индиректни радиографски знаци лезије предње укрштене везе су авулзивни прелом тибијаног припоја предње укрштене везе, *Segond*-ов

прелом, авулзивни прелом фибуларног припоја латералног колатералног лигамента, остеохондрални импакциони прелом латералног кондила фемура и хемартрос^{60,61}.

Авулзивни прелом тибидјалног припоја предње укрштене везе први је описао *Poncet* 1875 године⁶².

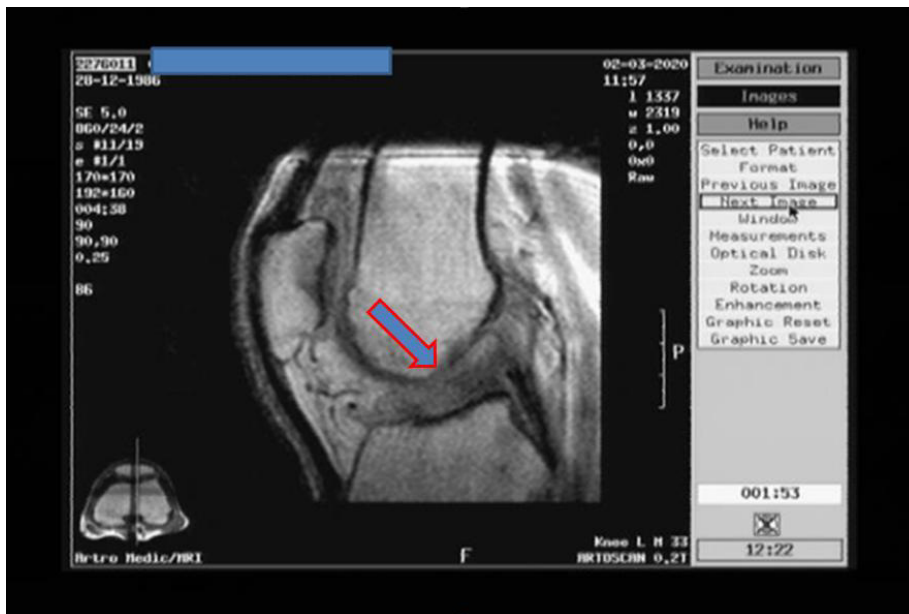
Прелом настаје услед трауме велике енергије и то као последица хиперекстензије колена. Тада долази и до истегнућа влакана предње укрштене везе и авулзивног прелома тибидјалног припоја предње укрштене везе колена. Фрагменти могу бити како ситни коштани тако и велики авулзивни, али се никада не смеју занемарити и сматрати узгредним налазом. Некада су потребно спровести допунске дијагностичке методе⁶³.

Segond-ов авулзивни прелом у нивоу латералног тибидјалног платоа је потогномонични знак лезије предње укрштене везе⁶⁴. Описао га је *Paul Segond* по коме и носи име⁶⁵. Настаје као последица прекомерне унутрашње ротације удружене са варус стресом потколенице⁶⁶.

Удружен је са лезијом предње укрштене везе у 75—100% случајева а јавља се код 9 – 12 % од свих пацијената са лезијом предње укрштене везе⁶⁷.

Поред предње укрштене везе често га прате лезије антеролатералног и латералног колатералног лигамента⁶⁶.

Нуклеарна магнетна резонанца има велики значај у дијагностици повреда предње укрштене везе, како изолованих тако и удружених са повредама других интраартикуларних структура колена. Радиолошки знаци који указују на лезију предње укрштене везе могу бити директни и индиректни. Директни радиолошки знаци представљају визуелизацију промена на предњој укрштеној вези, док су индиректни на коштаном структурама⁶⁰(Слика 2).



Слика 2. Лезија предње укрштене везе колена

На основу горе наведеног, клинички преглед представља фактор који је пресудан у доношењу одлуке о оперативном лечењу и која ће операција бити извршена. Клинички преглед почиње инспекцијом која је континуирани процес и почиње приликом уласка пацијента у ординацију. Контрактура колена код пацијента се најпре запажа. Контрактура се уочава приликом хода пацијента, а још боље се утврђује посматрањем лежећег пацијента са стране или при покушају пацијента да подигне опружену ногу слика⁶⁸.

Приликом клиничког прегледа врше се инспекција, палпација и врше се стандардизовани тестови у циљу дијагностике оштећења манисколигаментарног апарата колена. Инспекција почиње приликом уласка пацијента у ординацију и траје током прегледа. Прати се ход пацијента, колоритет коже, поремећај осовине колена, присуство контрактуре, отока и трофика мускулатуре⁶⁹.

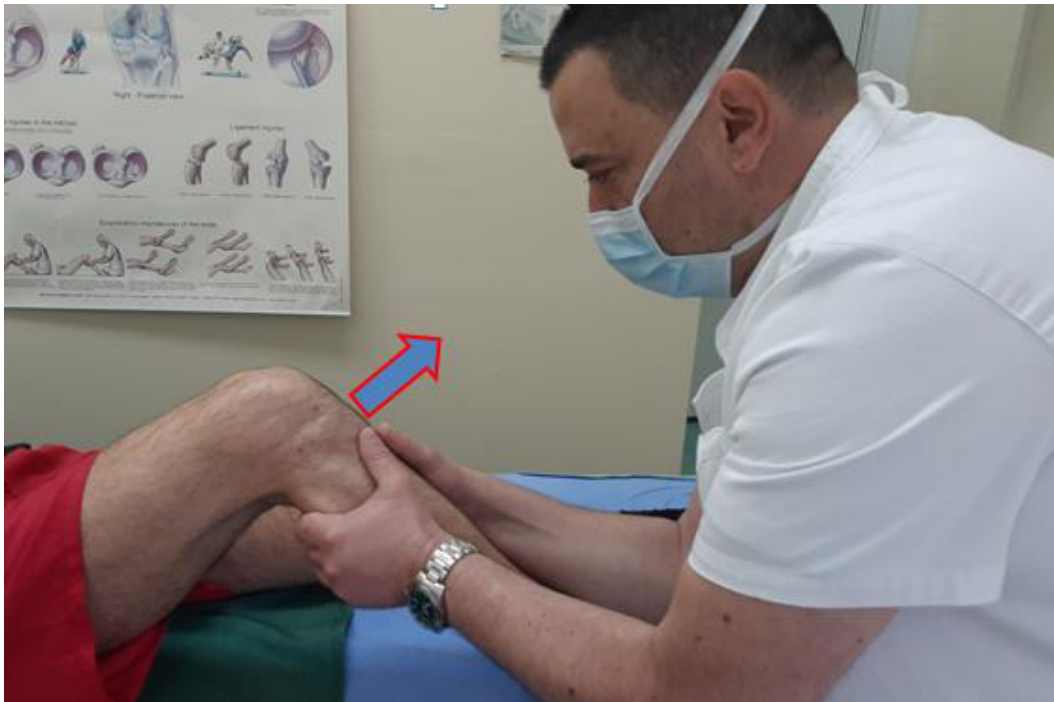Четири најчешћа механизма повређивања колена која доводе до повреде предње укрштене везе су абдукција са спољашњом или унутрашњом ротацијом потколенице у односу на натколеницу, хиперекстензија и предња транслација потколенице у односу на натколеницу^{70,71}.

Повреде задње укрштене везе су ређе од повреда предње укрштене везе. У зависности од аутора на 8 до 30 лезија предње укрштене везе долази једна лезија задње укрштене везе². Задња укрштена веза је двоструко јача од предње укрштене везе и за трећину шири па су и тегобе значајније. Најчешћи механизми настанка лезије задње укрштене везе су форсирана задња транслација тибије, хиперекстензија потколенице, варус или валгус у екстензији потколенице и форсирана флексија колена⁷².

Нестабилност колена у фронталној и сагиталној равни процењује се на основу пасивних и активних тестова.

Варус и валгус стрес тестови говоре у прилог фронталне нестабилности колена и изводе се на 0 и 30 степени. Валгус стрес тест преваходно говори у прилог повреде медијалног колатералног лигамента. Тест се изводи прво на 0 степени односно у екстензији екстремитета. Лекар се налази на страни испитиваног екстремитета. Једна шака се стави на латерални аспект испитиваног колена, а друга шака се стави на медијални аспект скочног зглоба и изведе се валгус оптерећење колена. Бол приликом теста и или медијално отварање преваходно указује на повреду медијалног колатералног лигамента. Значајно отварање говори и о лезији укрштених веза колена. Варус стрес тест се изводи тако што се једна шака постави на медијалну страну колена, а друга на латералну страну скочног зглоба. Тада се изведе варус оптерећење колена. Степен отварања зависи од степена оштећења структура које се тестирају. Позитиван тест говори у прилог лезије латералног колатералног лигамента али и укрштених веза.

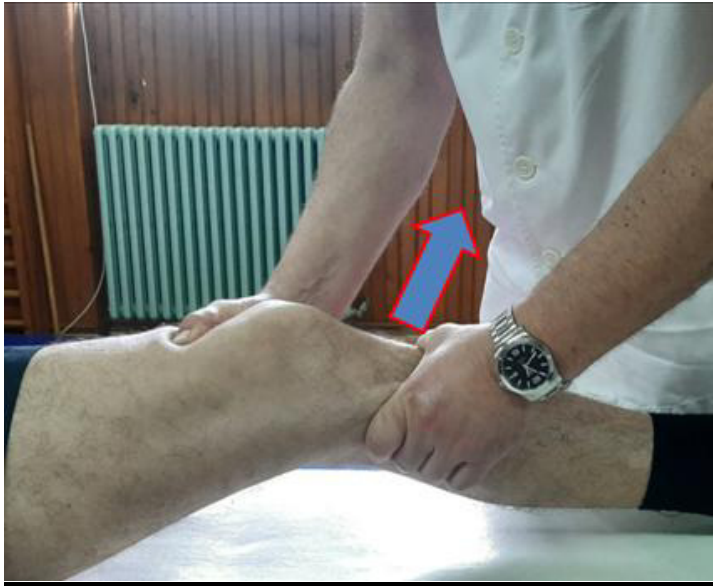Тест предње фиоке је тест за одређивање лезије предње укрштене везе. Тест се изводи тако што пацијент лежи на столу за преглед на леђима са коленом које се тестира флектираним на 90 степени. Лекар седи на дорзалној страни предњег дела стопала ноге која се тестира, а са обе шаке обухвати проксимални крајак потколенице пацијента. Лекар затим повлачи потколеницу напред и врши предњу транслацију тибије, пратећи њен помак у односу на натколеницу (Слика 3). Тест се врши у три позиције потколенице. Најпре се врши тест у неутралу, а затим у спољашњој и унутрашњој ротацији потколенице. Предња транслација тибије веће од 5мм указује на повреду предње укрштене везе и обележава се са +, помак од 10мм се обележава са ++, а више од 10мм са +++ . Обележавање нестабилности је универзално без обзира на конституцију пацијента⁷³.



Слика 3. Тест предње фиоке колена

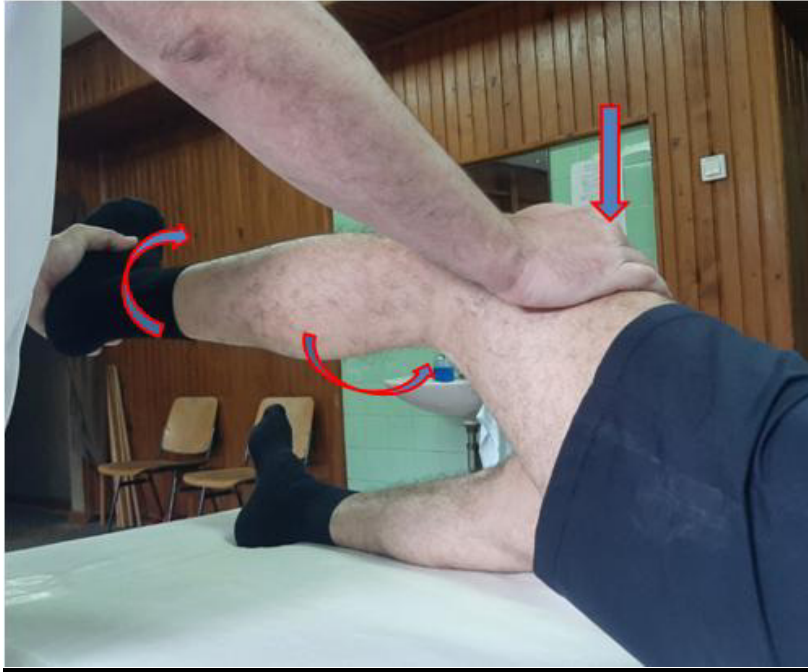Тест задње фиоке служи за утврђивање лезије задње укрштене везе. Позиција пацијента и лекара је идентична као и на предходном тесту. У овом тесту се врши гурање потколенице пут позади у циљу задње транслација тибије и процењује њен помак. Обележавање нестабилности је идентично као и у предходном тесту⁷⁴.

Lachman-ов тест је за утврђивање лезије предње укрштене везе али знатно осетљивији од теста предње фиоке. Он је модификација теста предње фиоке и изводи се у флексији колена од 20-30 степени у неутралној позицији потколенице. Лекар једном шаком стебилише се дистални фемур, а другом проксимални крајак тибије и изврши се предња транслација тибије (Слика 4). Описана су четири степена предње нестабилности приликом извођења овог теста. Први степен је уколико се изврши предња транслација тибије са меканом крајњом тачком. Код другог степена долази до губљења конкавитета пателарног лигамента. Код трећег степена добијамо предњу сублуксацију тибије. Код четвртог степена пацијент контракцијом квадрицепса сублуксира тибију пут напред у седећем или стојећем ставу^{75,76}.



Слика 4. *Lachman* тест

Lateral pivot shift провоцира предњу translацију и ротациону сублуксацију тибије у односу на фемур. Тест се изводи тако што пацијент лежи на леђима са опруженом ногом. Лекар једном шаком држи пацијента за стопало и петом у унутрашњој ротацији а другом руком која је на проксималном крају потколенице потискује потколеницу пут унутра правећи валгус (Слика 5). На тај начин код нестабилног колена долази до предње сублуксације тибије пут напред. Приликом лагане флексије у око 20 – 40 степени долази до спонтане репозиције. Описана су три степена ротаторног помака приликом извођења овог теста. У првом степену латералне ротаторне нестабилности настаје само при максималној унутрашњој ротацији потколенице. Код другог степена латералне ротаторне нестабилности настаје у неутралу, а у спољној ротацији изостаје. У трећем степену тест је позитиван и у спољној ротацији⁷⁷.



Слика 5. *Lateral pivot shift* тест

3. ХИПОТЕЗА

Предмет истраживања је анализа резултата реконструкције предње укрштене везе семитендинозус-грацилис графтом применом два типа суспензионе фиксације.

Оправданост за ово истраживање нашли смо у чињеници да лезија предње укрштене везе колена представља честу повреду и да је најчешћа повреда лигамената која захтева хируршко лечење - реконструкцију.

Научна хипотеза заснива се на претпоставци да ће функционални резултати после реконструкције предње укрштене везе колена бити бољи код пацијената код којих је фиксација графта у феморалном тунелу извршена титанијумским дугметом са интраоперативно променљивом дужином омче, него код пацијената којима је фиксација графта у феморалном тунелу извршена титанијумским дугметом са фиксном дужином омче.

Ову претпоставку засновали смо на чињеници да је код имплантата са променљивом дужином омче могуће током оперативног захвата вршити ретензионисање графта после фиксације у феморалном и тибијалном тунелу, и на тај начин се током целог оперативног захвата утиче на тензију графта. Поред тога код имплантата са променљивом дужином омче попуњеност феморалног тунела је потпуна и на тај начин се повећава контактна површина између графта и тунела што позитивно делује на урастање графта у коштани тунел.

4. ЦИЉЕВИ РАДА

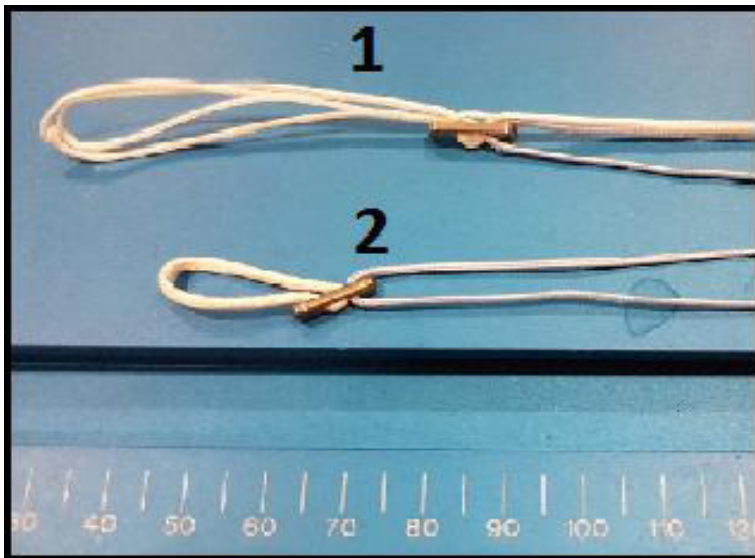
За проверу постављене хипотезе постављени су следећи циљеви:

- Утврдити стабилност оперисаног колена упоређујући га са неоперисаним
- Утврдити највиши ниво активности који пацијент може да спроводи без значајнијих тегоба
- Утврдити трофику мускулатуре оперисаног колена упоређујући са неоперисаним
- Утврдити дали се јављају изливи у колону
- Утврдити дали се јављају блокаде колена

5. МАТЕРИЈАЛ И МЕТОД РАДА

Студијом је обухваћено 100 пацијената којима је извршена реконструкција ПУВ у периоду од јануара 2011 до децембра 2016 године на ортопедском Одељењу Војне болнице „др Владан Ђорђевић“ у Нишу. Код 50 испитаника је извршена фиксација графта у феморалном тунелу имплантатом за суспензиону фиксацију на латералном феморалном кортексу са омчом фиксне дужине док је код 50 испитаника фиксација графта извршена имплантатом са омчом променљиве дужине.

За фиксацију графта у феморалном тунелу са као имплантат са фиксном дужином омче корићен је *G Lok (Stryker, Kalamazoo, Michigan, USA)* а имплантат са променљивом дужином омче *ACL TightRope RT (Arthrex, Naples, Florida, USA)* (Слика 6).



Слика 6. Имплантати за суспензиону фиксацију графта на латералном феморалном кортексу:

1. Имплантат са променљивом дужином омче
2. Имплантат са фиксном дужином омче

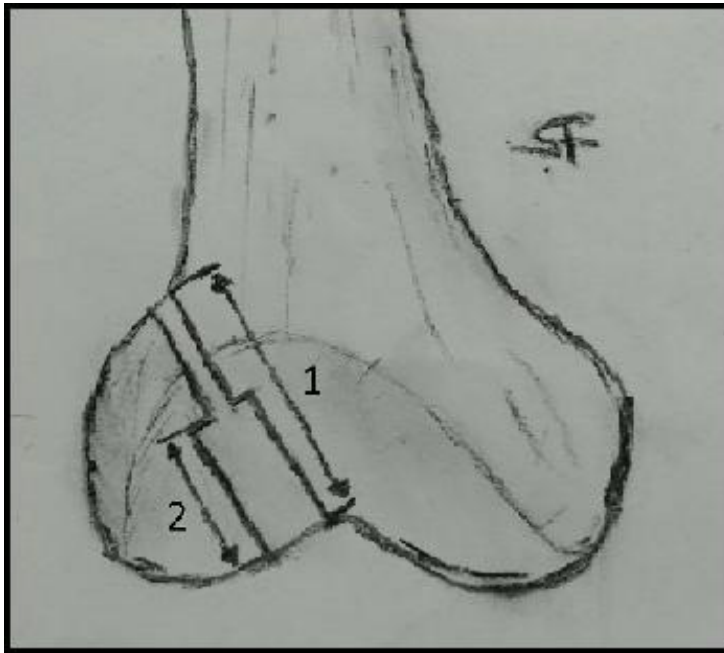
Фиксација графта у тибијалном тунелу код свих испитаника извршена је биоресорптивним завртњем.

Одабир имплантата, са фиксном или варијабилном омчом, у циљу фиксације графта у феморалном тунелу, испитаницима обе групе, вршен је рандомизацијом путем табеле генерисане насумичним бројем уз помоћ *Stat Trek random number generator*⁷⁸.

Са рандомизованом листом била је упозната само инструментарка која је хируга на дан операције упознавала који имплантат за фиксацију графта у феморалном тунелу по рандомизованој табели је потребно га угради пацијенту.

Код свих пацијената обе групе на идентичан начин извршена је анатомска реконструкција предње укрштене везе формирањем три радна порта. Дужина феморалног дела графта износила је 25 мм за обе групе испитаника а на различит начин се вршило формирање дужине лежишта графта⁷⁹.

Дужина феморалног лежишта графта у феморалном тунелу приликом фиксације титанијумским дугметом са фиксном дужином омче одређивана је на основу формуле која гласи: планирана дужина графта у феморалном тунелу + 10мм. Дужина омче имплантата одређивана је по формули укупна дужина тунела минус дужина лежишта графта. За фиксацију графта коришћена је прва омча веће дужине од вредности добијене формулом (Слика 7).



Слика 7. Прорачун дужине омче имплантата за суспензиону фиксацију на латералном феморалном кортексу са фиксном дужином омче.

1. Укупна дужина тунела (УДТ),
2. Дужина лежишта графта (ДЛГ)

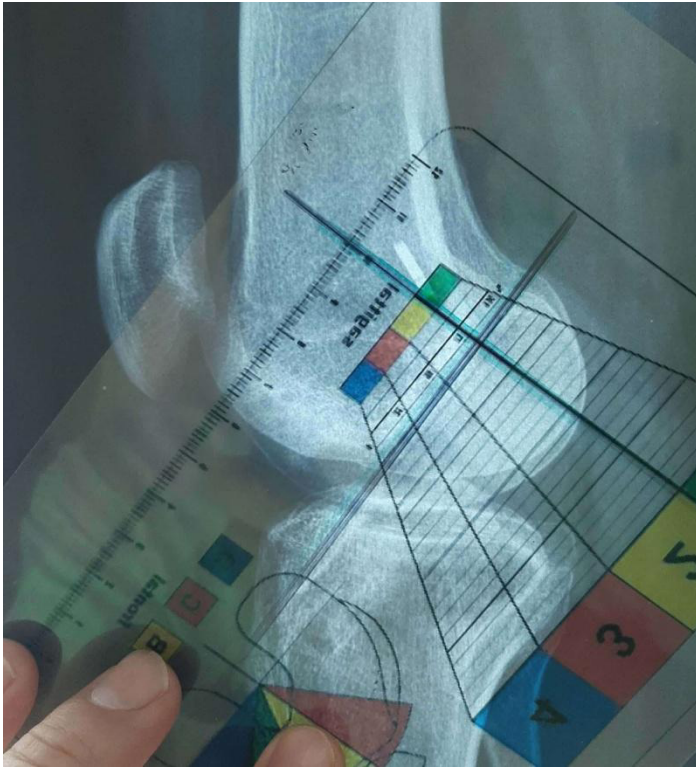
Дужина омче=УДТ-ДЛГ

(користити прву омчу веће дужине од добијене вредности)

Код титанијумских импланата са променљивом дужином омче дужина тунелна у фемуру износила је 27 мм фиксно. Имплантат се уводио до 25 мм, а остављано је 2 мм за додатно тензионисање графта након фиксације у тибијалном тунелу.

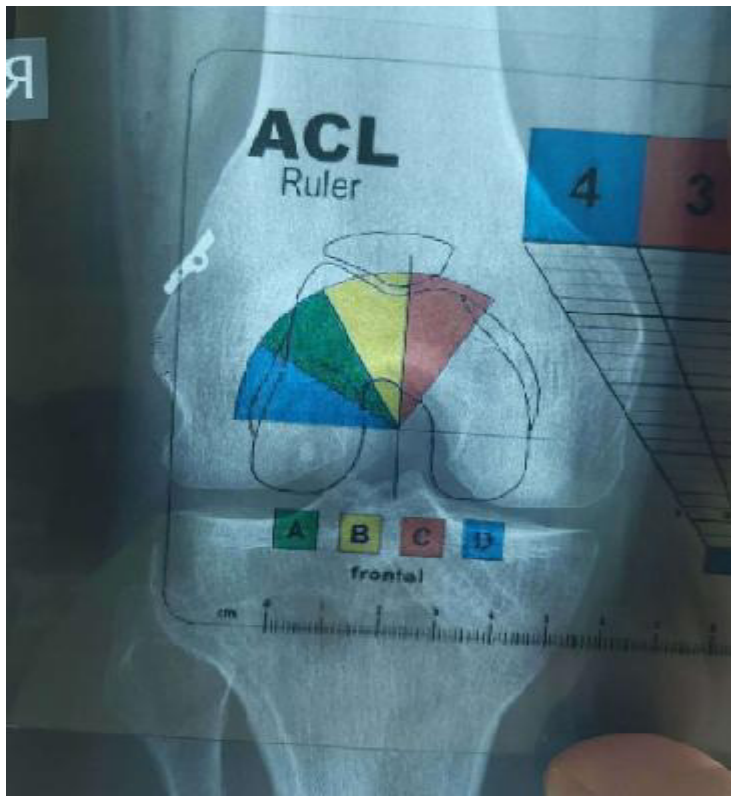
Позиција тунела верификована је радиографски снимцима постоперативно. Вршени су радиографски снимци колена, тунелски при флексији колена од 40 степени и латерални снимак колена у пуној екстензији. Позиција тунела у фемуру одређена је на основу методе *Sommer*-а и сарадника који су дизајнирали лењир предње укрштене везе (енг. *ACL ruler*) за употребу у клиничкој пракси. Лењир се састоји из шаблона (енг. *template*) за верификацију феморалног тунела на *AP* и *L* радиографији колена. На *L* радиографији се идентификује *Blumensaat*-ова линија и линија која је под правим углом сече а пролази преко задње кривине крова интеркондиларног ноца. Лењир се поставља на *L* радиографији тако што се хоризонтална линија поклопи са *Blumensaat*-овом

линијом а задебљана линија се поклопи са линијом која *Blumensaat*-ову линију сече под правим углом, а затим се читају вредности са шематског приказа на лењиру (Слика 8).



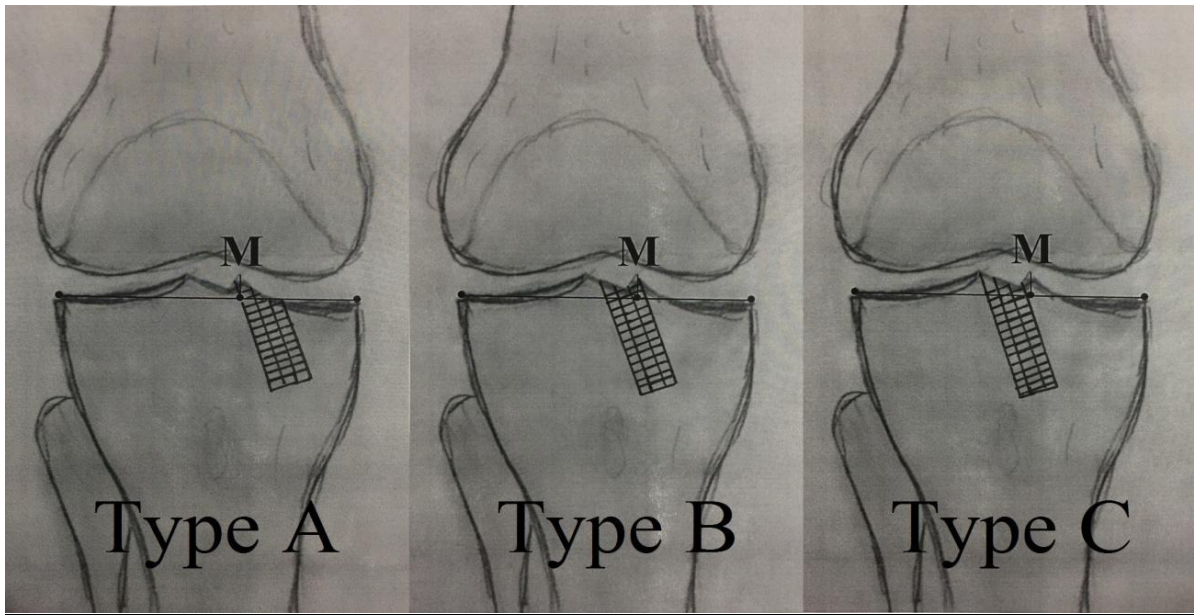
Слика 8. Одређивање позиције феморалног тунела у сагиталној равни коришћењем ПУВ лењира

За процену позиције феморалног тунела у фронталној равни користи се други део лењира на тунелском снимку колена. Потребно је да се лењир хоризонтално постави, тако што се круг на лењиру постави на средину ноча, а затим се чита позиција тунела која је шематски подељена на 4 типа (Слика 9)⁸⁰.

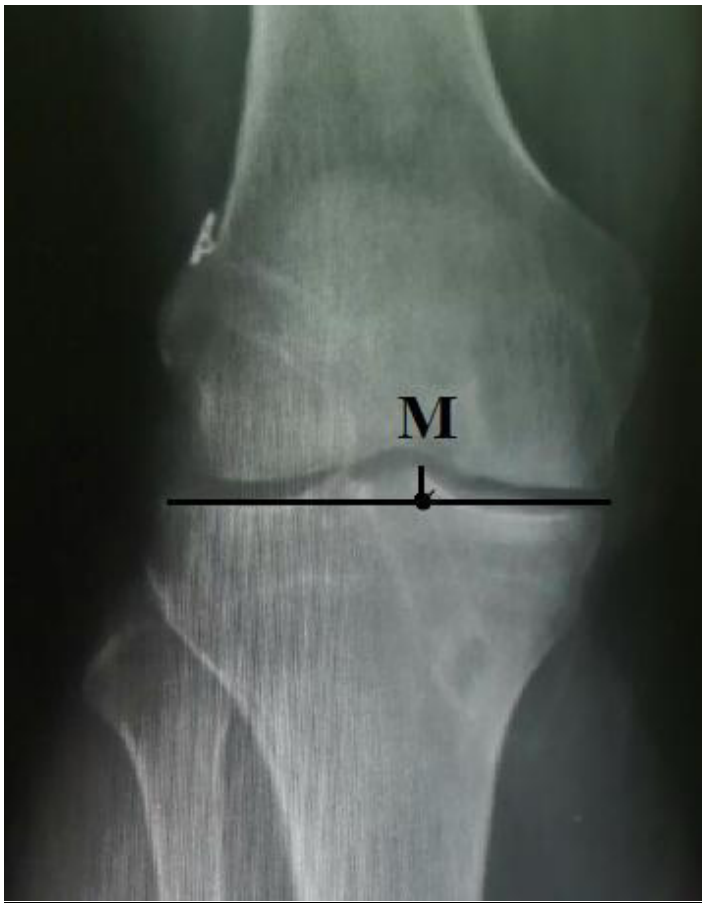

Слика 9. Одређивање позиције феморалног тунела у фронталној равни коришћењем ПУВ лењира.

Позиција тунела у тибији одређена је у односу на М тачку у фронтаној равни (Слика 10 и 11) и у односу на *Blumensaat*-ову линију (Б-линија) приликом пуне екстензије колена (Слика 12). М тачка представља тачку пресека између усправне линије која полази од медијаног интекондиларног туберкулума и хоризонталне зглобне линије тибије. Позиција тунела на АП радиограму, класификована на три типа и то: Тип А - медијално позициониран тунел у односу на М тачку, Тип Б тунел пролази кроз М тачку и Тип Ц тунел је позициониран латерално од М тачке⁸¹.



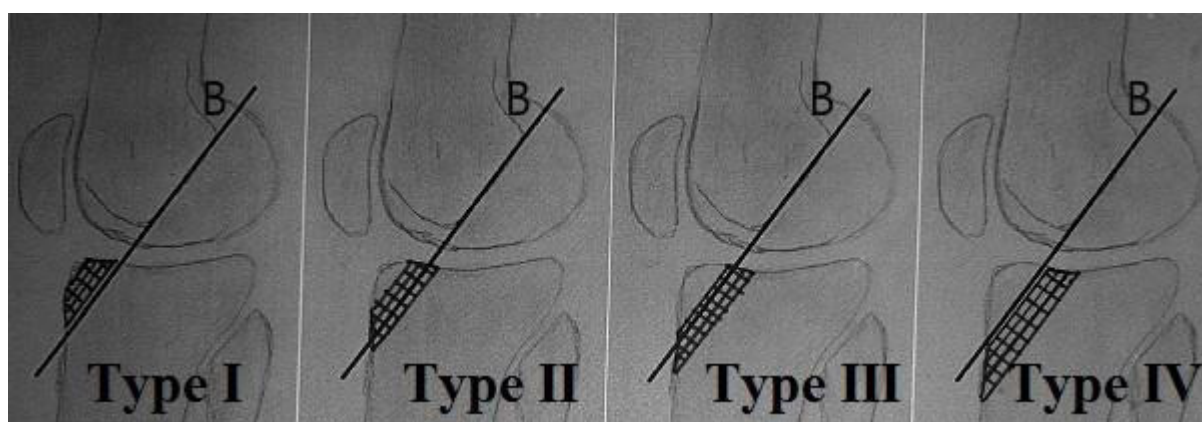
Слика 10. Типови позиције тибјалног тунела у фронталној равни у односу на М тачку.



Слика 11. Позиција тибјалног тунела у односу на М тачку у фронталној равни

Blumensaat-ова линија је права линија повучена кроз кров интекондиларног ноца фемура на L радиограму⁸².

Позиција тунела је класификована у четири типа и то: Тип I тибидјални тунел се налази комплетно испред Б линије, Тип II средишња линија тунела је лоцирана антериорно у односу на Б линију, Тип III средишња линија тунела се налази иза Б линије и Тип IV тибидјални тунел се налази у потпуности иза Б линије (слика 12).



Слика 12. Типови позиције тибидјалног тунела у сагиталној равни у односу на Б линију.

Сви пацијенти обухваћени студијом имали су идентичне позиције тунела и то позиција тунела у фемуру 1 А и позиција тунела у тибидји 4 Б.

Критеријуми за укључивање у студију: Пацијенти са једностраном лезијом АЦЛ колена од које је прошло максимално 10 месеци, без или са мањом лезијом медијалног или латералног менисуса (до 50% површине), без артротских промена и неуромускуларних обољења, са позицијом тунела у фемуру 1 А, са позицијом тунела у тибидји 4 Б, а осим тога вољни да учествују у студији и да се придржавају планираних клиничких и функционалних евалуација и рехабилитације.

Постоперативни рехабилитациони третман спроведен је по претходно сачињеном плану и програму, а започињао је првог постоперативног дана уз одређена ограничења. Најзначајнија ограничења су да ослонац на оперисану ногу није био дозвољаван месец

дана постоперативно, праволинијско трчање је дозвољавано после трећег месеца, док је трчање уз промену правца и смера дозвољавано после шест месеци од оперативног захвата. Пун повратак физичким активностима које је испитаник спроводио пре повреде дозвољаван је 9 месеци после оперативног захвата, док је функционални налаз колена вршен 24 месеца после оперативног захвата.

У постоперативном току ради процене функционалне стабилности колена користили смо *single leg hop* тест, тек две године након реконструкције предње укрштене везе колена.

Мери се дужина скока на једној ноzi, од стартне линије до пете испитаника. Приликом теста испитаник држи руке иза леђа и евидентира се вредност коју постиже са стабилним доскоком без губитка баланса^{83,84}. (Слика 13).



Слика 13. *Single leg hop* тест

Код обе групе испитаника осим идентичног графта, тибијалне фиксације, позиције тунела и постоперативног рехабилитационог третмана, једино се разликовао начин фиксације у феморалном тунелу.

За потребе истраживања сачињен је формулар. Један део формулара попуњавао је сам пацијент а односи се на социодемографске карактеристике. Упитник је обухватао податке о стању колена и то: који највиши ниво активности могу да спроводе без

значајнијих тегоба, да ли осећају бол и ког интензитета, да ли се крећу уз помоћ помагала, да ли је присутан оток, да је се јављају повремене блокаде, како колена утиче на способност да иде уз и низ степенице, клечи, чучи, седи са савијеним коленима, устаје са столице, праволинијски трчи, скочи и дочека се на повређену ногу, заустави се и нагло крене. Мерен је обим мускулатуре натколенице и потколенице и обим покрета колена обе ноге. Извршени су: тест предње фиоке, *Lachman*, *lateral pivot shift* и *single leg hop* тест. Извршено је мерење објективне стабилности колена артрометром КТ 1000. Коришћени су и стандардизовани скорови за процену функционалног стања колена и то: *Activity Score*, *2000 IKDC Subjective Knee Evaluation Form*, *Lysholm Knee Scoring Scale*, *Cinsinnati Knee Rating System*.

5.1. Место и време истраживања

Испитници су били пацијенти којима је због клинички манифестне једностране нестабилности колена узрокованим лезијом предње укрштене везе извршена реконструкција предње укрштене везе семитерндинозус-грацилис графтом артроскопски асистираним техником у Војној болници „др Владан Ђорђевић“ Ниш у периоду од јануара 2011 до децембра 2016 године извршена реконструкција предње укрштене везе.

5.2. Клинички преглед

Клиничким прегледом утврђивано је присуство слободне зглобне течности, стабилност колена (варус-валгус стрес тест на 0 и 30 степени, *Lachman* тестом, тест предње фиоке и тест задње фиоке, *lateral pivot shift* тест, *single leg hop* тест) и вршени су клинички тестови за утврђивање лезије менискуса (*Jones*, *Fisher*, *Aplay*, *Mc Murray* и *Steinman I* и *II*) .

Тестови који говоре у прилог лезије капсулолигаментарног апарата и менискуса колена извођени су на типичан начин.

Клиничка дијагноза је постављана на основу анамнезе, клиничког прегледа, стандардних радиографија колена у два правца, налаза нуклеарне мегнетне резонанце или предходно извршене артроскопије колена. У анамнези је посебна пажња посвећена

механизму настанка повреде, времену настанка иницијалне повреде и субјективним тегобама.

5.3 Критеријуми за укључивање у студију

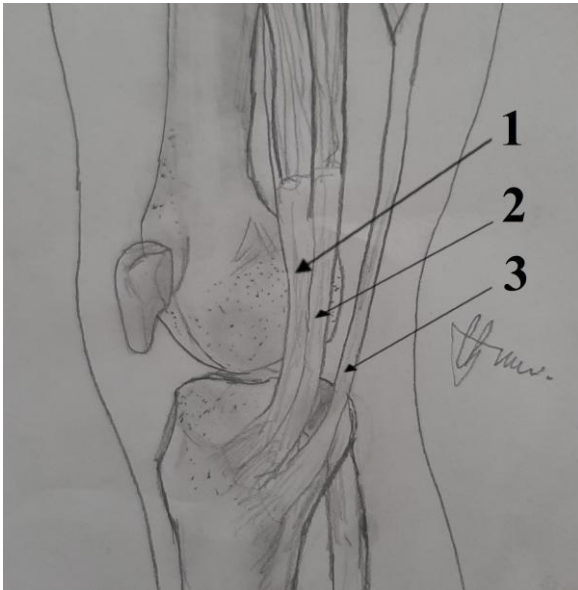
Критеријуми за укључивање пацијената у студију: пацијенти са једностраном клиничком нестабилношћу колена узрокованом лезијом предње укрштене везе, без или са мањом лезијом медијалног или латералног менискуса (до 50% површине), без артротских промена и неуромускуларних обољења, вољни да учествују у студији и да се придржавају планираних клиничких и функционалних евалуација и рехабилитације.

Студијом је обухваћено 100 пацијената са горе наведеним критеријумима. Од укупног броја испитаника било је 93 мушараца и 7 жена. Просечна старост испитаника износи $27,76 \pm 5,95$ година. Најмлађи испитаник имао је 19, а најстарији 55 године.

5.4. Оперативна техника

Реконструкције предње укрштене везе су извршене артроскопски асистираним методом. Све артроскопије извршене су савременим артроскопом. Поред наведеног артроскопа за потребе артроскопског захвата коришћен је основни артроскопски и специфични инструментаријум потребан за реконструкцију предње укрштене везе. Припрема оперативног поља вршена је на типичан начин, као за све интервенције на коленом зглобу.

Артроскопије су рађене на холдеру у бледој исхемији екстремитета постигнутој Есмарховом повеском под притиском од 250 mm Hg, и инстилацијом физиолошког раствора у колени зглоб под притиском а преко артропумпе. Све реконструкције предње укрштене везе извршене су формирањем три радна артроскопска портала и то антеролатерални и два антеромедијална високи паралигаментарни и ниски антеромедијални. Реконструкција предње укрштене везе код свих пацијената извршена је четвороструким семитендинозус-грацилис графтом. Најпре је извршена уздужна инцизија коже у пределу припоја пес ансеринуса. Пажљиво су идентификоване тетиве мишића семитендинозуса и грацилиса а затим су исте скинуте коришћењем тупог или оштрог стрипера (Слика 14).



Слика 14. *Pes anserinus*

1. Тетива *m.sartorius*-а
2. Тетива *m.gracilis*-а
3. Тетива *m.semitendinosus*-а

У оба случаја графт је пласиран на платформу за истезање графта које је вршено у трајању од 20 минута на 20 либри.

Тунели су одређивани стандардно анатомски на фемуру и тибији. У оба тунела као оријентир за отвор тунела коришћени су анатомски отисци припоја предње укрштене везе. У оба случаја прво је формиран феморални, а затим тибијални тунел. Фиксација графта у оба случаја вршена је прво у феморалном, а затим у тибијалном тунелу.

У феморалном тунелу графт је фиксиран титанијумским дугметом са омчом. Коришћена су два типа титанијумских импланата за фиксацију графта, са фиксном и интраоперативно променљивом дужином омче и због тога се начин одређивања дужине лежишта графта у феморалном тунелу делимично се разликовао.

Оријентација феморалног тунела је одређивана идентично. У циљу одређивања оријентације феморалног тунела најпре је директном визуелизацијом утврђиван положај

анатомског припоја предње укрштене везе на фемуру визуелизацијом кроз високи медијални порт, а затим је у колени зглоб увођен канулирани усмеривач *offset*-а 6 и 8 мм кроз ниски медијални порт. Усмеривач је постављан непосредно иза интеркондиларне линије приљубљен уз латерални кондил фемура, а колено је флектирано преко 110 степени. Затим је кроз усмеривач увођена за ту сврху намења игла водиља са ушицама и после пробијања медијалног и латералног кортекса је мерена укупна дужина тунела помоћу мерача дубине који се уводио од споља до латералног кортекса фемура.

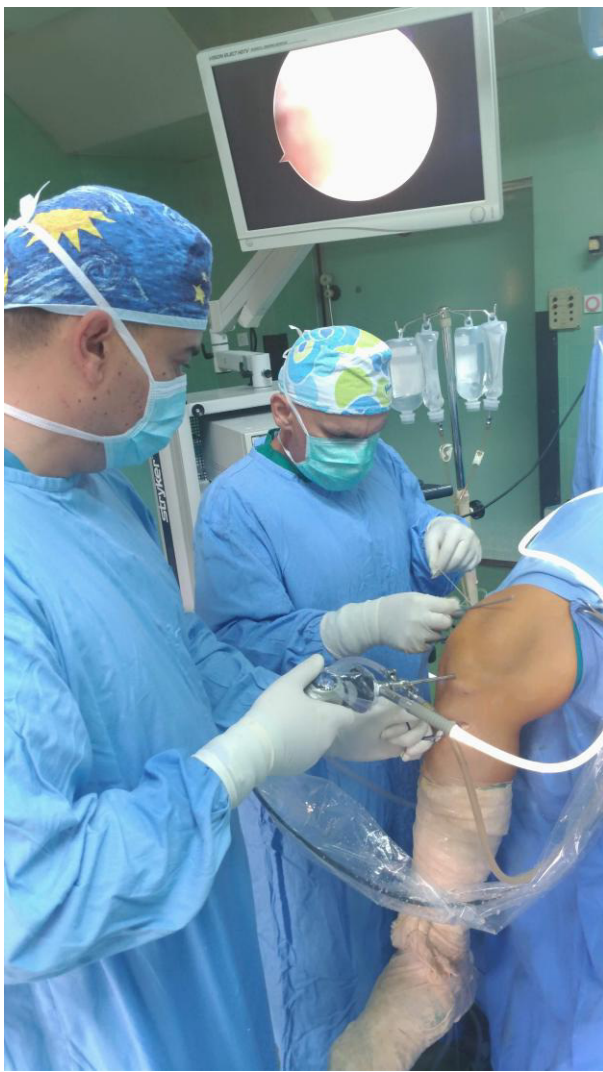На различит начин се вршило формирање дужине лежишта графта код пацијената којима је вршена фиксација титанијумским имплантатом са фиксом и омчом променљиве дужине. Дужина лежишта графта код пацијената којима је фиксација графта вршена титанијумским дугметом са фиксном омчом формирана је на основу укупне дужине тунела и износила је 5 мм мање од укупне дужине тунела. А дужина омче титанијумског дугмета одређивана је на основу формуле формуле за одредјивање дужине омче по спецификацији произвођача импланта и она је била променљива. Формула гласи укупна дужина тунела /мм/ – дужина лежишта графта /мм/ + коефицијент 11 /мм/ = дужина омче титанијумског дугмета. Коефицијент 11 представља 11 милиметара који се добијају као збир половине дужине титанијумског дугмета 7 мм и средња “висине“ графта. Затим би се вршило формирање лежишта потребне дужине и дијаметра са ригидним примером и користила би се прва омча веће дужине омче од добијене вредности формулом. На располагању смо имали распон дужине омчи од 15 до 50 мм, који се од најмање ка највећој дужини повећавао за 5 мм.

Код титанијумских импланата са променљивом дужином омче интраоперативно формирање лежишта се вршило на исти начин као и код пацијената којима је фиксација вршена титанијумским дугметом са фиксном дужином омче, али је дужина лежишта износила 27 мм фиксно. Имплантат се уводио до 25 мм, а остављано је 2 мм додатно тензионисање графта после фиксације у тибијалном тунелу. То је омогућаваало додатно тензионисање графта после тестирања, а након фиксације у феморалном и тибијалном тунелу.

По формирању лежишта графта на идентичан начин се у оба случаја преко игле водиље уводила канулирана бургија дијаметра 4 мм и њиме би се формирао канал целом

дужином. Тај канал је потребан да би се титанијумско дугме кроз њега провукло и закачило на латерални феморални кортекс.

Одређивање отвора тибидјалног тунела је одређиван на основу отиска тибидјалног припоја предње укрштене везе, док је оријентација тунела одређивана уз помоћ централизатора од 55 степени. Фиксирање графта у тибидјалном тунелу вршено је биоресорптивним остеокондуктивним завртњем у пуној екстензији колена а после фиксирања графта у феморалном тунелу. На тај начин, фиксација и тензионисање графта би у случају фиксације са фиксном дужином омче било завршено, док би код имплантата са интраоперативно променљивом дужином омче било и даље могуће додатно тензионисање графта јер је остављено 2 *mm* простора у феморалном тунелу (Слика 15).



Слика 15. Ретензионисање графта у феморалном тунелу

5.5. Радиолошка верификација тунела

Верификација тунела вршена је радиолошки постоперативно. У циљу радиолошке верификације тунела вршени су тунелски при флексији од 40 степени, и латерални снимак колена.

Верификација тунела је битна да се докаже да су отвори тибијалног и феморалног тунела пласирани анатомски. У ту сврху коришћен је лењир предње укрштене везе за мерење позиције тунела колена. На тај начин смо доказали да се код две групе испитаника осим идентичног графта, тибијалне фиксације и позиције тунела једино разликовао начин фиксације у феморалном тунелу.

За верификацију оријентације феморалног тунела коришћени су тунелски снимак при 40 степени флексије и чист латерални снимак без обзира на степен флексије или екстензије. Приликом мерења у фронталној равни коришћен је лењир који се постављао на предходно исцртан круг у интеркондиларном усеку а у смеру казаљке на сату. На начин који је предложио Научни одбор Европског Удружења за спортску трауматологију, хирургију колена и артроскопију. Анатомски оптимална позиција тунела је обележена зеленом бојом и словом А. У сагиталној равни најпре је обележена *Blumensaat*-ова линија и на њу исцртана вертикала са места где *Blumensaat*-ова линија закривљује иза кондила и исцртана је и трећа линија која се као вертикала спушта са *Blumensaat*-ове линије у нивоу задњег феморалног кортекса. Тај квадрант представља идеалну позицију за отвор феморалног тунела. Затим је други део лењира који је постављан на *Blumensaat*-ову линију у да се потврди

5.6. Постоперативни третман

Постоперативни ток код свих пацијената је спровођен идентично. Физикална терапија је започета првог постоперативног дана а у циљу јачања мускулатуре ноге у целини као и повећања обима покрета. Пацијентима је првог постоперативног дана дозвољен пун обим покрета оперисаног колена али није дозвољен ослонац као ни елевација опружене ноге 6 недеља постоперативно. После шесте недеље дозвољен је ослонац на оперисану ногу до границе бола. После трећег месеца је дозвољавано праволинијско трчање по равnoj подлози, а после шестог месеца трчање уз промену

правца кретања. После девог месеца пацијентима је дозвољено бављење физичком активношћу којима су се бавили пре повреде.

Две године после оперативног захвата на контролном прегледу пацијенти су попуњавали за ту сврху формиран упитник који је обухватао податке о стању колена и то: који највиши ниво активности могу да спроводе без значајнијих тегоба, да ли осећају бол и ког интензитета, да ли се крећу уз помоћ помагала, да ли је присутан оток, да је се јављају повремене блокаде, како колена утиче на способност да иде уз и низ степенице, клечи, чучи, седи са савијеним коленима, устаје са столице, праволинијски трчи, скочи и дочека се на повређену ногу, заустави се и нагло крене. Мерен је обим мускулатуре натколенице и потколенице и обим покрета колена обе ноге. Извршени *Lachman*, *lateral pivot shift* и *single leg hop* тест. Извршено је мерење објективне стабилности колена артрометром КТ 1000. Коришћени су и стандардизовани скорови за процену функционалног стања колена и то: *Activity Score*, *2000 IKDC Subjective Knee Evaluation Form*, *Tegner Lysholm Knee Scoring Scale*, *Cincinnati Knee Rating System*.

5.7. Статистичка обрада података

За статистичку обраду података коришћен је *SPSS* статистички пакет, верзија 22. Резултати су представљени табеларно и графички. Од основних дескриптивних статистичких параметара коришћени су стандардне статистичке методе за квалитативну и квантитативну процену добијених резултата. Нормалност дистрибуције испитивана је Коломогоров Смирновљевим тестом. За поређење континуираних независних променљивих између две различите групе испитаника, коришћен је Студентов т-тест за неупарене узорке (код нормалне дистрибуције вредности параметара), или Mann - Whitney U тестом (када није задовољена нормалност у дистрибуцији вредности параметара). За испитивање зависности између категоријских варијабли коришћен је Хи-квадрат тест (χ^2) или Fisher –ов тест у случају када су вредности података у табели контигенције били мање од 5. Статистичка хипотеза је тестирана на нивоу сигнификантности за ризик од $\alpha = 0,05$, тј. разлика међу узорцима је сматрана значајном ако је $p < 0,05$.

6. РЕЗУЛТАТИ РАДА

6.1. Дистрибуција испитаника према полу и узрасту

Студијом је обухваћено 100 пацијената са клиничким знацима нестабилности колена којима је у периоду од јануара 2011 до децембра 2016 године извршена реконструкција предње укрштене везе.

Од укупног броја испитаника било је 93 мушкараца и 7 жена. Од тога у групи испитаника са фиксном дужином омче било је 46 (92%) мушкараца и 4 (8%) жене, док је у групи са променљивом дужином омче било 47 (94%) мушкараца и 3 (6%) жене. (Табела 1).

Табела 1.

Пол	Фиксна дужина n=50	Променљива дужина n=50	p
Женски	4	3	1,00 ¹
Мушки	46	47	

1. *Fisher*-ов тест

Утврђено је да не постоји статистички значајна разлика у дистрибуцији испитаника према полу између група са фиксном и променљивом дужином омче (*Fisher*-ов тест , $p = 1,00$).

Просечна старост испитаника била је $27,76 \pm 6,797$. Најмлађи испитаник имао је 19, а најстарији 55 година. У групи са променљивом дужином омче просечна старост била је $27,30 \pm 6,386$. Најмађи испитаник имао је 19, а најстарији 42 године. У групи са фиксном дужином омче просечна старост испитаника била је $28,22 \pm 7,22$, најмлађи испитаник имао је 19 а најстарији 45 година. (табела бр. 2).

Табела 2.

	Фиксна омча <i>n</i> =50	Променљива омча <i>n</i> =50	<i>p</i>
Старост (средња вредност +/- <i>SD</i>)	28,22+/-7,220	27,30+/-6,386	0,5011 ¹

1. *T* тест

Утврђено је да не постоји статистички значајна разлика у дистрибуцији према узрасту између група са фиксном и променљивом дужином омче ($p=0,5011$).

6.2. Дистрибуција испитаника према степену излива приликом тестирања

Дистрибуција испитаника у групи са фиксном дужином омче према степену излива приликом тестирања је била следећа: 47 (94%) испитаника није имало излив, док је 3 (6%) испитаника су имала излив и то балотман пателе +. У групи испитаника са променљивом дужином омче 48 (96%) испитаника нису имала излив, док је 2 (4%) испитаника имало излив првог степена (Табела 3).

Утврђено је да не постоји статистички значајна разлика у дистрибуцији степена излива између група са фиксном и променљивом дужином омче приликом тестирања (*Fisher*-ов тест, $p = 1,00$).

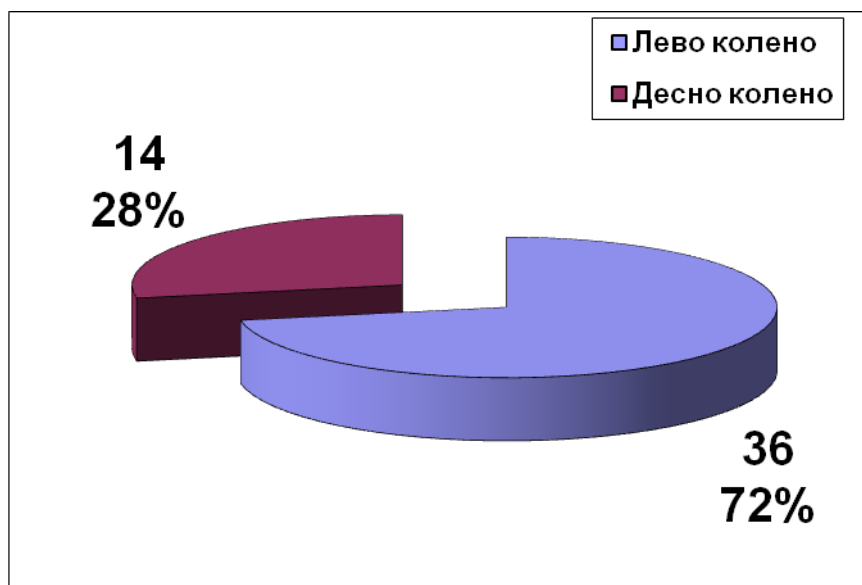
Табела 3.

Излив	Фиксна дужина <i>n</i> =50	Променљива дужина <i>n</i> =50	<i>p</i>
Не	47 (94%)	48 (96%)	1,00 ¹
Да	3 (6%)	2 (4%)	

1. *Fisher*-ов тест

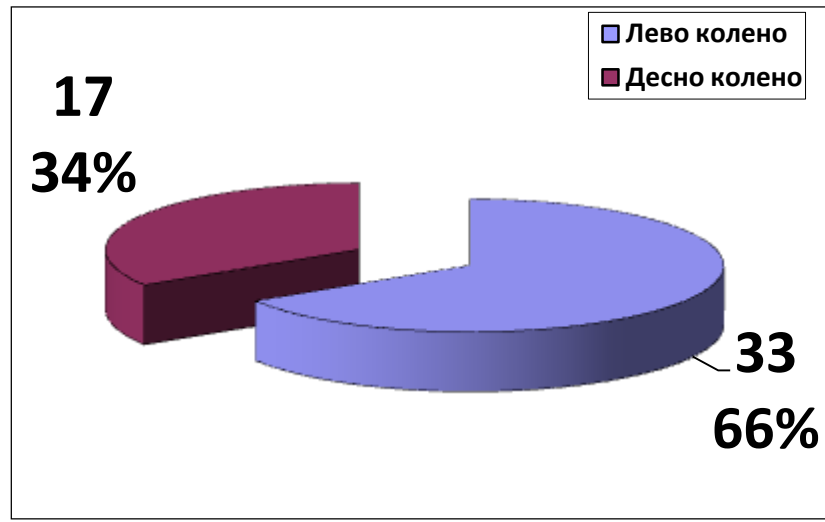
6.3. Дистрибуција испитаника према латерализацији повреде

У групи испитаника са фиксном дужином омче десна нога је доминанта код 48 (96%) пацијента. Повреде су се чешће јављале на левом колену и то код 36 (72%) испитаника, а на десном колену код 14 (28%) испитаника (Графикон 1)



Графикон 1. Латерализација повреде колена у групи са омчом фиксне дужине

У групи испитаника са променљивом дужином омче десна нога је доминанта код 47 (94%) пацијента. Повреде су се чешће јављале на левом колену и то код 33 (66%) испитаника, а на десном колену код 17 (34%) испитаника (Графикон бр 2).



Графикон 2. Латерализација повреде колена у групи са омчом променљиве дужине

Утврђено је да не постоји статистички значајна разлика у дистрибуцији латерализације повреде између група са фиксном и променљивом дужином омче приликом тестирања χ^2 тестом (Табела бр. 4).

Табела бр. 4

Страна	Фиксна дужина <i>n</i> =50	Променљива дужина <i>n</i> =50	<i>p</i>
Десно	21	24	0,546 ¹
Лево	29	26	

1. χ^2 тест

6.4. Време протекло од настанка повреде до реконструкције предње укрштене везе

Пацијентима обухваћеним студијом реконструкција предње укрштене везе вршена је најраније месец дана а најкасније десет месеци после настанка повреде. У групи испитаника са фиксном дужином омче најранија реконструкција је извршена

месец дана а најкасније 9 месеци после настанка повреде. Просечно време од настанка повреде до реконструкције предње укрштене везе износило је 5,040+/- 2,203. У групи испитаниока са променљивом дужином омче оперативни захват је најраније извршен месец дана а најкасније десет месеци после настанка повреде. Просечно време од настанка повреде до реконструкције предње укрштене везе у групи са променљивом дужином омче износило је 4,73+/- 2,211.

Утврђено је да не постоји статистички значајна разлика у времену протеклом од настанка повреде до реконструкције предње укрштене везе између група са фиксном и променљивом дужином омче (Табела 5).

Табела 5.

	Фиксна дужина n=50	Променљива дужина n=50	p
Просечно време од настанка повреде (месеци)	5,040+/- 2,203	4,73+/- 2,211	0,471 ¹

1. *Mann-Whitney U* тест

6.5. Дистрибуција испитаника према извршеној хируршкој ревизији

У групи испитаника са фиксном дужином омче код 48 (96%) пацијената није, док је код два испитаника или 4% извршена хируршка ревизија постоперативно. Код једног испитаника (2%) извршена је реартроскопија због хемартроса и високе фебриности 5 постоперативног дана, док је код једног испитаника извршена инцизија и евакуација хематома из исостране потколенице деветог постоперативног дана. У групи испитаника са променљивом дужином омче код 49 (98%) пацијената није, док је код једног пацијента или у 2 % случајева извршена хируршка ревизија. Код наведеног испитаника (2%) извршена је реартроскопија седмог постоперативног дана због упорног хематома (Табела 6).

Табела 6.

Ревизија	Фиксна дужина N=50	Променљива дужина N=50	p
НЕ	48	49	1,00 ¹
ДА	2	1	

1. *Fisher*-ов тест

Утврђено је да не постоји статистички значајна разлика у дистрибуцији потребе за ревизионом хирургијом између група са фиксном и променљивом дужином омче.

6.6. Дистрибуција испитаника према стабилности колена вршене *Lachman* тестом

Преоперативно код свих 100 испитаника (100%) обухваћених студијом *Lachman* тест је био позитиван. У групи од 50 испитаника са фиксном дужином омче код 13 испитаника (26%) је био позитиван првог степена, код 29 (58%) дугог и код 8 испитаника ((16%) трећег степена. У групи од 50 испитаника са променљивом дужином омче преоперативно спроведени *Lachman* тест био је позитиван првог степена код 7 испитаника (14%), другог степена код 33 (66%) и трећег степена код 10 (20%). У обе групе испитаника није утврђен *Lachman* тест четвртог степена (Табела 7).

Табела 7.

	Фиксна дужина n=50	Променљива дужина n=50	p
<i>Lachman</i> -ов тест			1,00 ¹
Негативан	0 (0%)	0 (0%)	
Позитиван	100 (100%)	100 (100%)	
<i>1.степен</i>	13 (26%)	7 (14%)	
<i>2.степен</i>	29 (58%)	33 (66%)	
<i>3.степен</i>	8 (16%)	10 (20%)	
<i>4.степен</i>	0 (0)	0 (0)	

1. *Fisher*-ов тест

Постоперативно у групи испитаника са фиксном дужином омче од 50 (100%) испитаника код 47 (94%) испитаника *Lachman* тест је био негативан, док је код 3 (6%) био позитиван и то првог степена. У групи испитаника са променљивом дужином омче од 50 (100%) испитаника код 47 (94%) био је негативан док је код 3 (6%) био позитиван. Од укупног броја позитивних код два (4%) испитаника *Lachman* тест је био првог степена док је једног (2%) био позитиван другог степена. У обе групе испитаника није утврђен *Lachman* тест трећег и четвртог степена (Табела 8).

Табела 8.

	Фиксна дужина n=50	Променљива дужина n=50	p
<i>Lachman</i> -ов тест			1,00 ¹
Негативан	47 (94%)	47 (94%)	
Позитиван	3 (6%)	3 (6%)	
<i>1. степен</i>	3 (6%)	2 (4%)	
<i>2. степен</i>	0 (0)	1 (2%)	
<i>3. степен</i>	0 (0)	0 (0)	
<i>4. степен</i>	0 (0)	0 (0)	

1. Fisher-ов тест

Утврђено је да не постоји статистички значајна разлика у дистрибуцији стабилности колена вршене *Lachman* тестом између група са фиксном и омчом променљиве дужине.

6.7. Дистрибуција испитаника према стабилности колена вршене *lateral pivot shift* тестом

Преоперативно свих 100 пацијената (100%) обухваћених студијом имало је позитиван *lateral pivot shift* тест. Пацијенти којима је реконструкција предње укрштене везе извршена имплантатом са фиксном дужином омче имали су позитиван *lateral pivot shift* тест првог степена у 32 случаја (64%) а другог степена у 18 (36%). Док су пацијенти са имплантатом са променљивом дужином омче имали позитиван *lateral pivot shift* тест првог степена у 28 случајева (56%) а другог степена у 22 случаја (44%) (табела 9).

Табела 9.

	Фиксна дужина n=50	Променљива дужина n=50	<i>p</i>
<i>Lateral Pivot Shift</i>			1,00 ¹
Негативан	0 (0%)	0 (00%)	
Позитиван (укупно)	100 (100%)	100 (0%)	
<i>1.степен</i>	32 (64%)	28 (56%)	
<i>2.степен</i>	18 (36%)	22 (44%)	
<i>3.степен</i>	0 (0%)	0 (0%)	

1. Fisherov-ов тест

У групи испитаника са фиксном дужином омче од 50 (100%) испитаника код 48 (96%) испитаника *lateral pivot shift* тест је био негативан, док је код по једног (2%) испитаника био позитиван првог степена и другог степена. У Групи испитаника са променљивом дужином омче код свих 50 (100%) испитаника био је негативан. Ни у једној групи испитаника није утврђен позитиван пивот шифт тест трећег степена (Табела 10).

Табела 10.

	Фиксна дужина n=50	Променљива дужина n=50	<i>p</i>
<i>Lateral Pivot Shift</i>			1,00 ¹
Негативан	48 (96%)	50 (100%)	
Позитиван (укупно)	2 (4%)	0 (0%)	
<i>1.степен</i>	1 (2%)	0 (0%)	
<i>2.степен</i>	1 (2%)	0 (0%)	
<i>3.степен</i>	0 (0%)	0 (0%)	

1. Fisherov-ов тест

Утврђено је да не постоји статистички значајна разлика у дистрибуцији стабилности колена вршене латерал пивот шифт тестом између група са фиксном и омчом променљиве дужине.

6.8. Дистрибуција испитаника према стабилности колена вршене мерењем артрометром кт 1000

Дистрибуција испитаника према објективној стабилности колена вршене мерењем апаратом КТ 1000 преоперативно, постоперативно као и разлика између те две вредности статистички су обрађени и приказани су табеларно (Табела 11).

Преоперативним мерењем објективне стабилности колена Артрометром КТ 1000 повређеног у односу на неповређено колено утврђене су следеће вредности. Средња вредност стабилности колена у групи са фиксном дужином омче износила је $7,25\pm 1,553\text{mm}$, У групи са променљивом дужином омче средња вредност стабилности колена била је $7,01\pm 1,733\text{mm}$.

У групи испитаника са фиксном дужином омче средња вредност мерења стабилности колена Артрометром КТ 1000 у односу на здраво, неоперисано колено износила је $1,27\pm 0,775$. У Групи испитаника са променљивом дужином омче средња вредност мерења стабилности колена Артрометром КТ 1000 у односу на здраво, неоперисано колено износила је $1,30\pm 1,032$.

Mann-Whitney U тестом је утврђена p вредност од 0,691 и да не постоји статистички значајна разлика у дистрибуцији стабилности колена вршене артрометром КТ 1000 између група са фиксном и омчом променљиве дужине.

Разлика између преоперативне и постоперативне стабилности колена добијена мерењем Артрометром КТ 1000 износила је $5,847\pm 1,929\text{ mm}$ за све испитанике обухваћене студијом. У групи са фиксном дужином омче разлика је износила $5,98\pm 1,693\text{mm}$. У групи са променљивом дужином омче разлика између преоперативне и постоперативне стабилности колена износила је $5,71\pm 1,755\text{mm}$.

Утврђено је да нема статистички значајне разлике између преоперативне и постоперативне стабилности колена мерене апаратом КТ 1000 ($p=0,059$).

Табела 11.

КТ 1000 ¹	Фиксна дужина $n=50$	Променљива дужина $n=50$	p^2
Преоперативно	7,25+/-1,553	7,01+/-1,733	0,465
Постоперативно	1,27+/-0,775	1,30+/-1,032	0,691
Разлика	5,98+/-1,693	5,71+/-1,755	0,059

1. *MEDmetric, San Diego, California, USA*

2. *Mann-Whitney U Test*

6.9. Дистрибуција испитаника према функционалном резултату колена вршене применом *Lysholm* скорa

Дистрибуција испитаника према функционалном резултату колена вршена је *Lysholm* скором преоперативно, постоперативно као и разлика између те две вредности статистички су обрађени и приказани табеларно (Табела 12).

Преоперативна средња вредност *Lysholm* скорa свих испитаника обухваћених студијом била је 53,730+/-8,656. Испитаници групе са фиксном дужином омче, са оштећењем предње укрштене везе преоперативно, имали су просечну вредност 54,36+/-9,539 , а просечна вредност наведеног скорa за групу сапроменљивм дужином омче износила је 53,10+/-7,717.

Постоперативно, средња вредност функционалног резултата колена у групи испитаника којима је реконструкција предње укрштене везе извршена имаплантатом са фиксном дужином омче мерена *Lysholm* скором износила је 93,50+/-6,872. Док је средња вредност у групи испитаника са променљивом дужином омче колена мерена истим скором износила 94,00+/-5,527.

Mann-Whitney U тестом је утврђена *p* вредност од 0,994 односно да не постоји статистички значајна разлика у функционалном резултату колена вршеним *Lysholm* скором између група са фиксном и омчом променљиве дужине.

Разлика између постоперативне и преоперативне вредности *Lysholm* скорa износила је 39,00+/-8,511. У групи са фиксном дужином омче разлика је износила 42+/-, а у групи са променљивном дужином омче 39,58+/-6,94. Није утврђена статистички значајна разлика у разлици између преоперативне и постоперативне вредности функционалног резултата колена вршеним функционалном резултату колена *Lysholm* скором између група са фиксном и омчом променљиве дужине.

Табела 12.

<i>Lysholm Score</i>	Фиксна дужина N=50	Променљива дужина N=50	<i>p</i> ¹
Преоперативно	54,36+/-9,539	53,10+/-7,717	0,338
Постоперативно	93,36+/-5,945	92,68+/-5,266	0,395
Разлика	39,00+/-8,511	39,58+/-6,94	0,622

1. *Mann-Whitney U Test*

6.10. Дистрибуција испитаника према функционалном резултату колена вршене 2000 *IKDC* скором

Функционални резултати колена вршени су и 2000 *IKDC* скором преоперативно и постоперативно. *Mann-Whitney U* тестом вршена је статистика анализа резултата између група преоперативно, постоперативно као и добијене разлике (табела 13).

Преоперативно средња вредност за групу испитаника са фиксном дужином омче износила је 40,52 +/-9,523, а за групу са променљивом дужином омче 39,90+/-7,005.

Постоперативно у групи испитаника којима је реконструкција предње укрштене везе извршена имаплантатом са фиксном дужином омче средња вредност 2000 *IKDC score* износила је 85,704+/-7,792. Док је средња вредност у групи испитаника са променљивом дужином омче колена мерена истим скором износила 87,524+/-6,7708

Mann-Whitney U тестом је утврђена р вредност од 0,233 односно да не постоји статистички значајна разлика у функционалном резултату колена вршененом 2000 IKDC скором између група са фиксном и омчом променљиве дужине.

Разлика у вредности функционалних резултата колена вршена 2000 IKDC скором преоперативно и постоперативно износила је за групу са фиксном дужином омче 45,184+/-10,30, док је за групу са променљивом дужином омче износила 47,624+/-8,429.

Утврђено је да нема статистички значајне разлике између разлике у функционалном резултату вршеним 2000 IKDC скором преоперативно и постоперативно између група са фиксном и омчом променљиве дужине.

Табела 13.

2000 IKDC ¹ score	Фиксна дужина n=50	Променљива дужина n=50	p ²
Преоперативно	40,52+/-9,523	39,90+/-7,005	0,953
Постоперативно	85,704+/-7,792	87,524+/-6,7708	0,233
Разлика	45,184+/-10,30	47,624+/-8,429	0,343

1. IKDC- International Knee Documentation Commiittee,
2. Mann-Whitney U Test

6.11. Дистрибуција испитаника према функционалном резултату колена прорачуната *Cincinnati* скором

Функционални резултат колена прорачунати су *Cincinnati* скором преоперативно и постоперативно, док је *Mann-Whitney U* тестом вршена је статистика анализа резултата између група преоперативно, постоперативно као и добијене разлике (табела 14).

Преоперативна средња вредност добијена *Cincinnati* скором за групу са фиксном дужином омче износила је 31,58+/-11,59, а за групу са променљивом дужином омче 30,40+/-5,955.

Mann-Whitney U тестом није утврђена статистички значајна разлика између резултата група са фиксном и омчом променљиве дужине ($p= 0,315$).

Средња вредност функционалних резултати колена у групи испитаника којима је реконструкција предње укрштене везе извршена имаплантатом са фиксном дужином омче прорачуната *Cincinnati* скором износила је $90,64\pm 7,030$. Док је средња вредност у групи испитаника са променљивом дужином омче колена мерена истим скором износила $90,50\pm 8,906$.

Табела 14.

<i>Cincinnati score</i>	Фиксна дужина n=50	Променљива дужина n=50	p^1
Преоперативно	31,58 \pm 11,59	30,40 \pm 5,955	0,315
Постоперативно	90,64 \pm 7,030	90,50 \pm 8,906	0,846
Разлика	59,06 \pm 13,267	60,10 \pm 8,709	0,761

1. *Mann-Whitney U Test*

Mann-Whitney U тестом је утврђена p вредност од 0,846 односно да не постоји статистички значајна разлика у функционалном резултату колена прорачуната *Cincinnati score*-ом између група са фиксном и омчом променљиве дужине

Разлика између преоперативне и постоперативне вредности *Cincinnati* скором у групи са фиксном дужином омче износила је $59,06\pm 13,267$ а у групи са променљивом дужином омче $60,10\pm 8,709$. Утврђено је да не постоји статистички значајна разлика између група са фиксном и омчом променљиве дужине ($p= 0,761$).

6.12. Дистрибуција испитаника према хипотрофији мускулатуре натколенице

Обим натколенице оперисане и неоперисане ноге мерен је 15 цм од базе пателе, преоперативно и постоперативно, а затим је вршена упоредна анализа и утврђиван ниво хипотрофије мускулатуре и изражена је у процентима (%).

Преоперативно није утврђена хипотрофија мускулатуре натколенице.

Постоперативна средња вредност хипотрофије мускулатуре натколенице оперисане ноге у групи испитаника којима је реконструкција предње укрштене везе извршена имплантатом са фиксном дужином омче прорачуната износила је 0,678+/-0,6072. Док је средња хипотрофије мускулатуре натколенице у групи испитаника са променљивом дужином омче износила 0,740+/-0,7809 (Табела 15).

Табела 15.

	Фиксна дужина n=50	Променљива дужина n=50	<i>p</i>
Хипотрофија мускулатуре натколенице (%)	0,678+/-0,6072	0,740+/-0,7809	0,846 ¹

1. *Mann-Whitney U Test*

Mann-Whitney U тестом је утврђена *p* вредност од 0,846 односно да не постоји статистички значајна разлика у хипотрофији мускулатуре натколенице између група са фиксном и омчом променљиве дужине

6.13. Дистрибуција испитаника према хипотрофији мускулатуре потколенице

Обим натколенице оперисане и неоперисане ноге мерен је 15 цм од доње ивице пателе а затим је вршена упоредна анализа и утврђиван ниво хипотрофије мускулатуре која је изражена је у процентима (%). Наведеним мерењем и упоредном анализом није утврђена хипотрофија мускулатуре потколеница у групи испитаника којима је реконструкција предње укрштене везе извршена имплантатима са фиксном а ни са променљивом дужином омче.

6.14. Дистрибуција испитаника према смањењу обима покрета флексије колена

Обим покрета флексије колена оперисане и неоперисане ноге мерен је гониометром а затим је вршена упоредна анализа и утврђиван ниво смањења обима покрета и изражена је у степенима. Наведеним мерењем и упоредном анализом није

утврђено смањење обима покрета у групи испитаника са фиксном ни са променљивом дужином омче.

6.15. Дистрибуција испитаника према смањењу обима покрета екстензије колена

Обим покрета екстензије колена оперисане и неоперисане ноге мерен је гониометром преоперативно и постоперативно а затим је вршена упоредна анализа и утврђиван ниво смањење екстензије колена која је изражена у степенима.

Утврђено је да није било смањења обима покрета екстензије колена преоперативно.

Средња вредност смањења екстензије оперисане ноге у групи испитаника којима је реконструкција предње укрштене везе извршена имаплантатом са фиксном дужином омче прорачуната износила је $0,62 \pm 1,1933$. Док је средња вредност смањења обима покрета екстензије у групи испитаника са променљивом дужином омче износила $1,06 \pm 1,9526$ (табела 16).

Табела 16.

	Фиксна дужина $n=50$	Променљива дужина $n=50$	p
Смањење флексије колена (степени)	$0,62 \pm 1,1933$	$1,06 \pm 1,9526$	0,3681

1. *Mann-Whitney U Test*

Mann-Whitney U тестом је утврђена p вредност од 0,3681 односно да не постоји статистички значајна разлика у смањењу обима покрета екстензије колена између група са фиксном и омчом променљиве дужине.

6.16. Дистрибуција испитаника према функционалном налазу колена на основу спроведеног *single leg hop* теста и *lymb symmetry index*-а

Постоперативно спроведен је *single leg hop* тест у циљу процене функционалне стабилности колена. Средња вредност разлике оперисане и неоперисане ноге за групу са фиксном дужином омче износила је 7,216+/-1,040 док је у групи са променљивом дужином омче износила 6,8+/-0,921.

Mann-Whitney U тестом је утврђена *p* вредност од 0,050 односно да не постоји статистички значајна разлика у функционалној стабилности колена између група са фиксном и омчом променљиве дужине (табела бр 15).

На добијених вредности *single leg hop* теста оперисане и неоперисане ноге извршен је прорачун *LSI (lymb symmetry index)* који је износио у групи пацијената са фиксном дужином омче 94.0473+/-0,87927, док је у групи са променљивом дужином омче износио 94,3255+/-0,7869.

Mann-Whitney U тестом је утврђена *p* вредност од 0,109 односно да не постоји статистички значајна разлика у вредности *LSI* између група са фиксном и омчом променљиве дужине (табела 17).

Табела 17.

	Фиксна дужина <i>n</i> =50	Променљива дужина <i>n</i> =50	<i>p</i> ¹
<i>single leg hop</i> тест (разлика)	7,216+/-1,040	6,8+/-0,921	0,050
<i>LSI</i>	94.0473+/-0,879	94,3255+/-0,7869	0,109

1. *Mann-Whitney U Test*

7. ДИСКУСИЈА

Предмет научног истраживања је анализа резултата лечења пацијената са једностраном комплетном лезијом предње укрштене везе колена. Код пацијената обухваћених студијом извршена је реконструкција предње укрштене везе семитендинозус-грацилис (СТГ) графтом применом два типа суспензионе фиксације на латералном феморалном кортексу, док је у тибијалном тунелу фиксација графта вршена биоресорптивним завртњем. У циљу студије упоређена су два типа суспензионе фиксације титанијумским дугметом са фиксном и са омчом променљиве дужине. Титанијумско дугме са омчом се користи као имплантат за суспензиону фиксацију графта у феморалном тунелу приликом реконструкције предње укрштене везе од 1995 године у свету. У употреби су два типа титанијумских дугмета и то са фиксном и интраоперативно променљивом дужином омче.

Одабир пацијената је био строгим критеријумима одређен, тако да су сви пацијенти обухваћени студијом имали једнострано оштећење ПУВ са минималним или никаквим оштећењем других интраартикуларних структура, са идентичном позицијом тунела и испуњеношћу феморалног тунела графтом. Спроведен је идентичан физикални третман постоперативно. На тај начин једина разлика у оперативном третману била је различита врста имплантата који се користио за фиксацију графта у феморалном тунелу. Процена функционалних резултата вршена је 2 године после оперативног захвата.

Наша претпоставка била је да ће бољи функционални резултати бити у групи испитаника са интраоперативно променљивом дужином омче јер он за разлику од имплантата са фиксном дужином омче омогућава хирургу лагодност приликом формирања феморалног тунела у смислу дужине, елиминише потребу за прорачун дужине феморалног тунела, обезбеђује да феморални тунел буде у потпуности испуњен графтом, и пружа могућност додатног тензионисања графта после фиксације у феморалном и тибијалном тунелу.

Студијом је обухваћено 100 пацијената којима је извршена реконструкција предње укрштене везе у периоду од јануара 2011 до децембра 2016 године на ортопедском Одељењу ВБ Ниш. Код 50 пацијената је извршена фиксација графта имплантатом са омчом променљиве дужине док је код 50 пацијената фиксација графта извршена имплантатом са омчом фиксне дужине.

Од укупног броја испитаника било је 93 мушкараца и 7 жена. Од тога у групи испитаника са фиксном дужином омче било је 46 (92%) мушкараца и 4 (8%) жене, док је у групи са променљивом дужином омче било 47 (94%) мушкараца и 3 (6%) жене. Дистрибуција испитаника према полу била је уједначена и није било статистички значајне разлике.

Већина испитаника је мушког пола због тога што је истраживање извршено у Војној Болници Ниш, чији су најактивнији осигураници војници на редовном служењу војног рока и професионални војници који свакодневно спроводе захтевну физичку обуку, а повреде колена најчешће и настају код младих физички активних особа⁵⁶.

Просечна старост испитаника била је $27,76 \pm 6,797$. Најмлађи испитаник имао је 19, а најстарији 55 година. У групи са променљивом дужином омче просечна старост била је $27,30 \pm 6,386$. Најмађи испитаник имао је 19, а најстарији 42 године. У групи са фиксном дужином омче просечна старост испитаника била је $28,22 \pm 7,22$, најмлађи испитаник имао је 19 а најстарији 45 година.

Све је више студија које због добрих функционалних резултата говоре у прилог томе да животна доб и почетне дегенеративне промена не требају да одврате хирурга да изврши реконструкцију предње укрштене везе код активних пацијената са симптомаском нестабилношћу колена.

Baker и сарадници су на основу статистичких анализа и скорова 15 пацијената, старијих од 60 година, којима је извршена реконструкција предње укрштене везе дошли до закључка да је стање после оперативног захвата значајно побољшано. На основу *Cincinnati* теста постоперативно стање код 7 пацијената било је оцењено као одлично, код 5 добро а код једног задовољавајуће¹².

Да долази до побољшања функционалних резултата после реконструкције предње укрштене везе колена, код особа старије животне доби у свом раду говори и група Индијских научника који наводе бољи *IKDC* скор 33,9 поена или 53,9%, Средње побољшање резултата *Lysholm* скором 59,3 поена или 45,03%¹³. Да је реконструкција ПУВ код пацијената старијих од 50 година сигуран поступак са dobrим резултатима који се

могу упоредити са резултатима код млађих пацијената наводе *Costa* и сарадници у мета-анализи објављених студија. У свом раду наводе да су постоперативни резултати, што се тиче стабилности колена, мерени артрометром КТ 1000, упоређујући оперисано и неопераисано колено износили 2,2 мм (0,2-2,7мм). Да је потребе за ревизионом хирургијом било у проценту од 2,7% и то од 0 до 14% у зависности од студије. Закључак рада је да године живота нису контраиндикација сама по себи, већ да је потребно разматрати физиолошку старост, клиничке симптоме и функционалне захтеве пацијената⁸⁵.

Нашом студијом обухваћена су 3 испитаника животне доби 40 до 45 и један пацијент животне доби 55 година којима је извршена реконструкција предње укрштене везе. Два испитаника старости 40 и 45 година била су у групи са фиксном дужином омче. Постоперативни функционални резултати оба испитаника били су добри у складу са *Lysholm* и *Cincinnati* скором, *Lachman* и *lateral pivot shift* тест били су негативни. У групи са променљивом дужином омче један испитаник је био старости 43 а један 55 година. Оба испитаника су такође имала добар функционални резултат по *Lysholm* и *Cincinnati* скору док је *Lachman* тест био позитиван, првог степена, код оба испитаника *lateral pivot shift* тест је био негативан. Резултати до којих смо дошли у нашој студији су у складу са резултатима аутора који сматрају да године живота нису контраиндикација за реконструкцију предње укрштене везе колена.

У групи са фиксном дужином омче 47 (94%) испитаника није имало излив у моменту тестирања док је 3 (6%) имало излив првог степена, док у групи са променљивом дужином омче 48 (96%) испитаника није имало излив док је 2 (4%) имало излив такође првог степена.

Излив после реконструкције предње укрштене везе најчешће настаје као последица инфекције, дилатације тунела, остеоартрозе, а у ретким случајевима прелома тибије или фемура, миозитис осификанса и пигментног вилонодуларног синовитиса.

Интраартикуларне инфекције, проузроковане бактеријама или гљивицама, после реконструкције предње укрштене везе су ретке али врло озбиљне компликације⁸⁶.

У зависности од аутора крећу се од 0.4 and 1.7%^{87,88,89,90,91}.

Дијагностика интраартикуларне инфекције врши се лабораторијским анализама крви као и пункцијом и анализом интраартикуларне течности. Као допунске дијагностичке методе користе се РТГ, НМР, МСЦТ у циљу утврђивања поља деструкције коштаног ткива услед инфекције^{92,93,94}.

Испитаницима обухваћеним овом студијом са изливом извршене су све неведене лабораторијске претраге, као и допунске дијагностичке методе и консултован је реуматолог. Ни у једном случају нису утврђени знаци инфекције, дегенеративне и трауматске промене, као ни знаци пигментног вилондуларног синовитиса. Ни један од испитаника није навео да му излив представља сметњу у свакодневним активностима. Како се анамнестички утврдило да се ради о активним пацијентима који свакодневно колена излажу неумереном напору саветован је растеретни животи режим уз спровођење физикалне терапије у трајању од две недеље до месец дана. На наведену терапију дошло је до повлачења излива код свих пацијената.

Време протекло од настанка повреде до операције је фактор који битно утиче на постоперативни резултат⁹⁵. *Shelbourne* и сарадници у студији наводе да је за реконструкцију предње укрштене везе потребно сачекати минимум три недеље од настанка повреде, због ризика од настанка артрофиброзе⁹⁶. Док *Bottoni* и сарадници сматрају да се добри клинички резултати могу постићи и реконструкцијом предње укрштене везе извршеном убрзо након повреде, иако не заговарају да се све реконструкције врше у акутној фази⁹⁷.

Тренутно не постоји консензус око времена које треба да протекне од настанка повреде до реконструкције предње укрштене везе ни око тога када се реконструкција предње укрштене везе сматра „раном“ а када „одложеном“⁹⁸.

И око дефиниције ране и одложене реконструкције предње укрштене везе не постоји консензус. *Meighan* и сарадници сматрају раном реконструкцију предње укрштене везе извршеном у року од две недеље од настанка повреде док *Chang* и сарадници раном сматрају до три недеље од повреде^{99,100}.

Church и *Keating* сматрају „раном“ ако је извршена до 12 месеци од настанка повреде и да је то период за који би требало да се изврши реконструкција предње укрштене везе од настанка повреде¹⁰¹.

Испитаницима обухваћеним овом студијом оперативни захвати у смислу реконструкције предње укрштене везе нису вршени у периоду од месец дана после настанка повреде. У групи са фиксном дужином омче реконструкција предње укрштене везе вршена је најраније месец дана а најкасније десет месеци после настанка повреде. Док је код испитаника са фиксном дужином омче најранија реконструкција је извршена месец дана а најкасније 9 месеци после настанка повреде. Просечно време од настанка повреде до реконструкције предње укрштене везе износило је 5,040+/- 2,203 у групи са фиксном омчом, док је у групи са променљивом дужином омче просечно време од настанка повреде до реконструкције предње укрштене везе износило је 4,73+/- 2,211. Статистички је *Mann-Whitney U* тестом утврђено да нема статистички значајне разлике између групе са фиксном и променљивом дужином омче у времену које протекло од повреде до оперативног захвата. ($p = 0,471$).

Повреде су се чешће јављале на левом колену и то код 72% испитаника којима је реконструкција предње укрштене везе извршена имплантатом са фиксном дужином омче и код 66% испитаника у групи са променљивом дужином омче. Статистички је утврђено да не постоји значајна разлика у дистрибуцији латерализације повреде између група са фиксном и променљивом дужином омче (χ^2 тест, $p = 0,546$).

У испитиваној групи десна нога је доминантна код 82 (96,47%) пацијента. Повреде су се чешће јављале на левом колену и то код 46 (54,1%) испитаника, а на десном колену код 39 (45,9%) испитаника. То се поклапа са резултатима истраживања других аутора где је проценат повређивања недоминантног колена виши од доминантног и износи око 55%.

На основу статистичке обраде утврђено је да не постоји статистички значајна разлика у дистрибуцији латерализације повреда ($\chi^2 = 0,576$, $p = 0,448$).

Grassi и сарадници су у анализи резултата на основу 2559 пацијената којима је извршена реконструкција предње укрштене везе утврдили да је реинтервенција у року до 90 дана после примарне хирургије извршена код 2,27% пацијента. Најчешћи узрок да се изврши реинтервенција био је хемартрос са повишеном телесном температуром и то у проценту од 0,78%. На другом месту разлог ране ревизионе хирургије била је површна инфекција (0,63%), затим дубока инфекција (0,55%) и контрактура колена (0,23%)¹⁰².

Gao и *Liu* у свом раду на 45 пацијената којима је извршена реконструкција предње укрштене везе наводе да су евидентирали 2 случаја излива и болова у зглобовима и 3 случаја укочености зглоба колена којима је била извршена ревизиона хирургија¹⁰³.

Резултати добијени у овој студији поклапају се са резултатима *Grassi* –ја и сарадника као и *Gao*-а и *Liu*-а. Јер је на укупном броју испитаника (n=100) рана ревизиона хирургија извршена у 3 (3%) случаја. У групи испитаника са фиксном дужином омче од 50 испитаника код два случаја (4%) извршена је рана хируршка ревизија. Код једног испитаника (2%) извршена је реартоскопија због хемартроса и високе фебриности 5 постоперативног дана, док је код једног испитаника извршена инцизија и евакуација хематома из истостране потколенице деветог постоперативног дана. Код испитаника са променљивом дужином омче од 50 пацијената код једног пацијента или у 2 % случајева извршена хируршка ревизија и то реартроскопија седмог постоперативног дана, због хемартроса. Статистичком анализом, *Fisher*-овим тестом, утврђено је да не постоји статистички значајна разлика у односу на потребу за ревизионом хирургијом између група са фиксном и променљивом дужином омче.

Многе студије приказују побољшање функционалних резултата колена после реконструкције предње укрштене везе. У једној студији код свих испитаника се на групи од 45 испитаника наводи позитиван *Lachman* тест, преоперативно а негативан постоперативно¹⁰³.

Док *Philipou* и сарадници приказују резултате на групи од 89 испитаника где је *Lachman* тест је био позитиван код свих пацијената преоперативно а позитиван код 4% испитаника 24 месеци после реконструкције предње укрштене везе¹⁰⁴.

Резултати у овој студији су у складу са резултатима *Philipou*-а и сарадника јер је од укупно 100 пацијената обухваћених студијом, позитиван *Lachman* тест после реконструкције предње укрштене везе утврђен је код 6 (6%) испитаника и то по три из обе групе. *Lachman*-ов тест био је позитиван у три случаја (6%) у групи испитаника са фиксном дужином омче. Код свих испитаника нестабилност колена била је првог степена. У групи испитаника са променљивом дужином омче тест је био позитиван у такође три (6%) случаја и то у два (4%) случаја нестабилност је била првог а у једном (2%) другог

степенa. Ни у једној групи испитаника није утврђена нестабилност трећег и четвртог степена. Код наведених испитаника *pivot shift* тест је био негативан.

Позитиван *Lachman*-ов тестом није увек био у складу са функционалним резултатима. Код два испитаника из групе са фиксном омчом резултат је био задовољавајући по *Tegner Lysholm* а добар по *Cincinnati* скору док је код једног функционални резултат био одличан анализирајући резултате оба скорa. У групи са променљивом дужином омче два испитаника су имала позитивни *Lachman* тест првог степена, резултат је био у једном случају задовољавајући по *Tegner Lysholm* и добар по *Cincinnati* скору, а у другом случају резултат је био добар по *Tegner Lysholm* и одличан по *Cincinnati* скору. Код испитаника који је имао позитиван *Lachman* тест другог степена функционални резултат по *Tegner Lysholm*-у био је добар док је по *Cincinnati* скору био одличан¹⁰⁵.

И поред задовољавајућих, добрих и одличних резултата код испитаника са позитивним *Lachman*-овим тестом у три случаја вредност скорова примењених за процену функционалног стања колена била је у складу са средњом вредношћу испитиване групе или виша од ње. У три случаја утврђене вредности скорова постоперативно биле су ниже од средње вредности. У групи испитаника са фиксном дужином омче код једног испитаника *Lysholm* скор износио је 20 поена (21,5%) а *Cincinnati* 14 поена (16,27%) мање од средње вредности наведених тестова за групу. Код другог испитаника вредност *Lysholm* скорa износила је 13 поена (13,97%) а за *Cincinnati* скор 11 поена (12,78%) мање од средње вредности за групу.

Код једног испитаника коме је реконструкција извршена имплантатом са променљивом дужином омче вредност *Lysholm* скорa износила је 11 поена (11,82%) а *Cincinnati* скорa 8 (9,3%) мање од средње вредности групе испитаника.

Lachman-ов тест је стандардна дијагностичка метода за одређивање функционалног стања предње укрштене везе. Наведеним тестом врши се предња транслација тибије у односу на фемур приликом флексије од 20-30° колена. Поједини аутори га сматрају најпоузданијим клиничким тестом за процену функције предње укрштене везе^{106,107,108}.

Benjaminse у мета-анализи на основу резултата других аутора чија је тема била прецизност клиничких прегледа код повреда зглоба колена дошао до закључка да је

Lachman тест веома сензитиван и то 85% уз специфичност од 94 до 98%, и као такав веома поуздан¹⁰⁹.

Kim и *Kim* су у својој студији на 147 испитаника са хроничном лезијом предње укрштене везе утврдили степен прецизности *Lachman* теста од 98,6% и оценили га као најпоузданији тест за утврђивање функционалног стања предње укрштене везе¹¹⁰.

Поред високе специфичности и сензитивности *Lachman*-ов тест служи само за процену антеромедијалног али не и постеролатералног снопа ПУВ⁷⁷.

Антеромедијални сноп даје ограничење предње translације тибије у односу на фемур, док постеромедијални сноп доприноси ротационој стабилности колена. Спровођењем само *Lachman* теста не ствара се потпуна слика о физиолошкој биомеханици ПУВ. Због тога клинички преглед мора бити употпуњен и тестом за процену ротационе стабилности колена, односно *lateral pivot shift* тестом. То и јесте разлог постојања више физикалних тестова који се спроводе у пракси а у циљу да уз добро узету анамнезу доведу клиничара до тачне дијагнозе.

У циљу функционалне процене ПУВ за процену стања ротаторне стабилности колена потребно је извршити *pivot shift* тест јер се ради о веома специфичном тесту за акутна и за хронична стања¹⁰⁹.

Многи аутори наводе да је *pivot shift* тест из више разлога неопходан приликом процене биомеханичке функције колена. Наведени тест се користи за процену ротаторне стабилности колена, и представља најспецифичније клиничко средство за испитивање лезија предње укрштене везе колена и осим тога у потпуној корелацији је са субјективном нестабилношћу^{111,112}.

Група аутора су анализом судија објављених у часописима *Medline* и *Embase* дошли до закључка да је у 47 од 65 радова наведено да је *lateral pivot shift* тест у директној корелацији са функционалним резултатом колена после реконструкције предње укрштене везе¹¹³.

Преоперативно сви испитаници обухваћени студијом имали позитиван су *lateral pivot shift* тест. У групи са фиксном омчом 32 испитаника (64%) имало је позитиван тест

првог степена а 18 испитаника (36%) другог степена. У групи са променљивом дужином омче 28 (56%) пацијената је имало позитиван тест првог степена а 22 (44%) другог.

То се поклапа са резултатима многих аутора који су користили *lateral pivot shift* тест у својим студијама а у циљу преоперативне евалуације и постоперативног праћења пацијената којима је извршена реконструкција предње укрштене везе колена. *Zaffagnini* у својој студији наводи 89 испитаника којима је извршена реконструкција предње укрштене везе колена а сви су преоперативно имали позитиван *lateral pivot shift* тест¹¹⁴.

Идентичне резултате *Colombet* и сарадници презентују у својој студији на основу анализе 131 пацијента а *Chen* на основу мета-анализе која је обухватила укупно 630 испитаника.^{115,116}

У овој студији, постоперативно, од укупног броја испитаника 2 (2%) је имало позитиван *lateral pivot shift* тест. У групи са фиксном дужином омче од 50 испитаника (100%) код 2 испитаника (4%) био је позитиван првог степена. У групи испитаника са променљивом дужином омче није било пацијената са позитивним *lateral pivot shift* тестом. Статистичком анализом није утврђена значајна разлика између испитиваних група. (*Fisher*-ов тест $p= 1,00$).

Lateral pivot shift тест користи се у циљу утврђивња функционалне ротационе и транслационе нестабилности колена са недостатком предње укрштене везе. Патолошку кинематику померања тешко је измерити, али недавни технолошки напредак омогућио је тачније и објективније анализирање покрета колена, што би могло довести до методе квантификације померања у истраживачке сврхе. Крајњи резултат би требао да буде посебно прилагођена реконструкција предње укрштене везе колена сваком пацијенту на основу објективно одмерене ротационе нестабилности¹¹⁷.

Ротациона стабилност колена се не постиже увек у потпуности код пацијената којима је извршена реконструкција предње укрштене везе колена, у поређењу са стањем пре повреде^{115,118}.

Bentley и сарадници наводе да позитиван *lateral pivot shift* тест није увек у складу са крајњим функционалним резултатом¹¹⁹. У њиховој студији наводе једног испитаника

са позитивним тестом другог степена, где је *Lachman* тест је био негативан, а функционални резултат био је одличан по *Lysholm* скору, док је по *Cincinnati* скору био добар¹¹⁹. Што је у складу са резултатима добијеним у овом истраживању, где је пацијент са позитивним тестом првог степена имао одличан функционални резултат по *Lysholm* и *Cincinnati* скору. Код једног испитаника из групе са фиксном омчом код кога је *lateral pivot shift* био позитиван другог степена, *Lachman* тест је био негативан, а функционални резултат по *Lysholm* и *Cincinnati* скору био добар.

У циљу мерења објективне, антеропостериорне стабилности вршено је мерење Артрометром КТ 1000, повређеног и неповређеног колена, а затим је прорачуната разлика. Мерење је вршено преоперативно, постоперативно и израчуната је разлика између постоперативно и преоперативно добијених вредности која је представљала побољшање у смислу стабилности колена.

Преоперативно средња вредност за обе групе испитаника износила је $7,065 \pm 2,046$ mm. У групи са фиксном дужином омче средња вредност је износила $6,714 \pm 1,838$ mm, док је у групи са променљивом дужином омче средња вредност стабилности колена била је $7,416 \pm 2,197$ mm. Није утврђена статистички значајна разлика између група коришћењем *Mann-Whitney U* теста ($p=0,103$).

Наши резултати су у складу са резултатима других аутора. *Ferretti* и сарадници наводе резултате добијене Артрометром КТ 1000, код пацијената са оштећеном предњом укрштеном везом, који представљају разлику између повређеног и неповређеног колена од $6,4$ mm¹²⁰.

По истој методи *Panisset* и сарадници су утврдили разлику од 7.4 ± 4.3 mm што је такође у складу са резултатима ове студије¹²¹.

Постоперативно у групи испитаника са фиксном дужином омче средња вредност мерења стабилности колена Артрометром КТ 1000 у односу на здраво, неоперисано колено износила је $1,27 \pm 0,775$ mm. У Групи испитаника са променљивом дужином омче средња вредност мерења стабилности колена Артрометром КТ 1000 у односу на здраво, неоперисано колено износила је $1,30 \pm 1,032$ mm. *Mann-Whitney U* тестом је утврђена p вредност од 0,691 односно да не постоји статистички значајна разлика у

дистрибуцији стабилности колена мерених артрометром КТ 1000 између група са фиксном и омчом променљиве дужине.

Разлика између преоперативне и постоперативне стабилности колена, која је представљала побољшање у смислу стабилности оперисаног колена добијена мерењем Артрометром КТ 1000 за обе групе испитаника била је значајна и износила је $5,779 \pm 2,127 \text{ mm}$ за све испитанике обухваћене студијом. У групи са фиксном дужином омче разлика је износила $5,444 \pm 1,192 \text{ mm}$. У групи са променљивом дужином омче разлика између преоперативне и постоперативне стабилности колена износила је $6,114 \pm 2,279 \text{ mm}$. Статистички је утврђено да нема значајне разлике између средњих вредности обе групе испитаника (*Mann-Whitney U* тест, $p=0,03$).

Резултати побољшања после реконструкције предње укрштене везе колена мерени апаратом КТ 1000 у овој студији су у складу са резултатима *Gómez-Castresana* и сарадника који на групи од 78 пацијената којима је семитендинозус-грацилис графтом извршена реконструкција предње укрштене везе наводе побољшање од $7,8 \text{ mm}$ ¹²².

Многи аутори у својим радовима наводе да разни фактори утичу на поузданост теста мерења стабилности колена апаратом КТ 1000. Као најчешћи разлози за грешку наводе се искуство испитивача, позиционирање апарата, и различита примена силе приликом тестирања¹²³.

Van Eck и сарадници су у мета-анализи утврдили да је поузданост артрометра КТ 1000 висока и да специфичност и сензитивност теста износе 0,93 ако се тест врши максималном снагом руку испитивача (енг-maximal manual force). И да у складу са тим има високу тачност и позитивну предиктивну предност у циљу процене функционалног стања предње укрштене везе колена¹²⁴.

Приликом тестирања у овој студији сва мерења је извршио један испитивач са вишегодишњим искуством у раду са апаратом КТ 1000, са идентичним позиционирањем пацијената по упутству произвођача и коришћењем максималне снаге руку приликом тестирања, што је у складу са закључком *van Eck*-а и сарадника а у циљу прецизности добијених резултата.

У циљу процене функционалног резултата колена сви пацијенти су попуњавали, за ту сврху сачињен, упитник који је садржао и *Lysholm* скор. Добијене вредности су статистички обрађене, табеларно приказане и извршена је градација оцена. Градација је извршена на основу функционалне процене *Mitsou*-а и сарадника по којима су вредности мање од 65 лоше, од 65 до 83 задовољавајуће, од 84 до 90 добре и преко 90 одличне¹⁰⁵.

Преоперативна средња бројчана вредност скорa свих испитаника обухваћених студијом износила је 53,730+/-8,656 а описно је оцењена као лоша. И средње вредности група са фиксном и променљивом дужином омче оцењене су као лоше а износиле су 54,360+/-9,539 односно 53,100+/-7,717 поена. Није утврђена статистички значајна разлика између преоперативне средње вредности резултата *Lysholm* скорa између група са фиксном и променљивом дужином омче ($p=0,338$).

Постоперативно, средња вредност функционалног резултата колена свих испитаника описно је оцењена као одлична. Средња вредност за групу испитаника са фиксном дужином омче износила је 93,50+/-6,872 а за групу са променљивом дужином 94,00+/-5,527, и обе су описно оцењене као одличне ($p=0,395$). У овој студији дошло је до значајног побољшања у обе групе испитаника. Побољшање је износило око 39 поена за обе групе испитаника ($p=0,622$).

Резултати студије су у складу са резултатима *Ibrahim*-а и сарадника који су на основу клиничке евалуације пацијената, којима је реконструкција предње укрштене везе извршена семитендинозус-грацилис графтом, навели вредност *Lysholm* скорa 92,7¹²⁵.

Добре функционалне резултате после реконструкције предње укрштене везе семитендинозус-грацилис графтом приказали су у студији и *Jeong-Ki* и сарадници који су на основу анализе резултата 191 испитаника, након двогодишњег праћења, утврдили побољшање *Lysholm* скорa са 66,3 преоперативно на 92,9 постоперативно¹²⁶. Што је такође у складу са нашим резултатима.

Вредност 2000 *IKDC* скорa свих испитаника преоперативно износио је 40,52 за групу са фиксном дужином омче односно 39,90 за групу са променљивом дужином омче ($p=0,953$). Постоперативно средња вредност за групу са фиксном омчом износила је

85,70 док је за групу са променљивом дужином омче износила 87,52 ($p=0,233$). Утврђено је да није било статистички значајне разлике између групе са фиксном и променљивом дужином омче, али је дошло до побољшања функционалног резултата у обе групе. До побољшања у групи са фиксном дужином омче дошло је за 45, а у групи са променљивом дужином омче за 47 поена ($p=343$).

Група корејских ортопеда наводи побољшање после реконструкције предње укрштене везе, а као крајњи резултат наводе вредност *IKDC* скорa од 88,7 поена. Оперативни захват вршили су семитендинозус-грацилис графтом и имплантатом за суспензиону фиксацију графта са фиксном дужином омче, што је у складу са врстом графта, начином фиксације као и резултатима описаним у студији¹²⁶.

Cincinnati скор је упитник који укључује симптоме, функционална ограничења као и перцепцију пацијента о стању колена. Спроводи се пре и постоперативно а у циљу процене функционалног стања колена.

У групи са фиксном дужином омче, у овој студији, средња преоперативна вредност је износила око 31,58 поена, постоперативна вредност је износила 90,64 а разлика пре и постоперативно 59,06. У групи са променљивом дужином омче преоперативна вредност је износила 30,40. Постоперативно вредност за фиксну групу је износила 90,64 док је разлика износила 59,06.

Статистичком анализом *Cincinnati* скорa, утврђено је да нема статистички значајне разлике између група са фиксном и омчом променљиве дужине, преоперативно, постоперативно као ни на основу разлике наведених вредности . Што је у складу са резултатима других аутора који су навели постоперативну средњу $94 \pm 8,9$ односно 94 ± 10 ^{127,128}.

Single leg hop тест користили смо у касној постоперативној фази рехабилитације, као један од показатеља функционалне стабилности колена. Тестирања смо извршили након две године од операције, сматрали смо да спровођење овог теста преоперативно и у раној фази рехабилитације не би имало значаја, што наводе и *Logerstedt* и сарадници⁸³.

Agerberg и *Cronstrom* су дошле до закључка да је *single leg hop* тест изузетно сензитивна процедура за детекцију пацијената са лошим функционалним резултатом после реконструкције предње укрштене везе колена. Оне су установиле и да је тест сензитивнији уколико су руке иза леђа пацијента који тест спроводи. У складу са њиховом препоруком испитаници обухваћени овом студијом тест су спроводили држећи руке иза леђа⁸⁴.

Sueyoshi и сарадници су испитивали резултате *single leg hop* теста код спортиста после реконструкције предње укрштене везе а приликом повратка спортским активностима. Дошли су до закључка да је наведени тест користан за упоређивање функционалности и снаге колена. У њиховој студији резултати *LSI* индекса 95,9. У нашој студији средњи резултати *LSI* индекса износи 94,04 за групу са фиксном а 94,32 за групу са променљивом дужином омче, што је у складу са резултатима *Sueyoshi*-ја и сарадника¹²⁹.

Многа истраживања извршена су у покушају да се утврди који је тип графта и начин фиксације најбољи, али без постигнутог консензуса, тако да и даље постоји широка варијација у избору графта и врсте фиксације¹³⁰.

На основу истраживања преферирања избора графта, врсте фиксације и технике оперативног захвата који спроводе хирурзи удружења *Magelan*, најчешћи избог графта што се тиче примарне реконструкције предње укрштене везе је семитендинозус-грацилис графт (58%) случајева, тунел формирају анатомски (62%) и то као једнотунелни (75%) а графт фиксирају суспензионом методом фиксације у 52% случајева¹⁵. Што је у складу са оперативном техником као и одабиром графта и имплантата у нашој студији.

Pokharel и сарадници као и *Boyle* и сарадници који су у својим независним студијама упоређивали исход лечења две групе пацијената којима је извршена реконструкција предње укрштене везе имплантатима са фиксном и променљивом дужином омче. Они су током истраживања дошли су до закључка да је дошло до значајног побољшања функционалних резултата у обе групе након операције, али нису утврдили било какве статистички значајне разлике између група^{131,132}.

До истог закључка, да је дошло до значајног побољшања функционалних резултата и да није утврђена статистички значајна разлика између стабилности колена и функционалних резултата обе групе испитаника дошли смо приликом анализе резултата у нашој студији. До побољшања је дошло, узимајући у обзир *Cincinnati* скор, у групи са фиксном омчом за око 59,08 поена а у групи са променљивом дужином омче за око 60,10 и није утврђена статистички значајна разлика.

Mariscalco и сарадници нису утврдили статистички значајну разлику у функционалним резултата између испитаника којима је извршена реконструкција предње укрштене везе са дужином графта у феморалном тунелу мањим од 25 мм и онима с дужина графта у феморалном тунелу износила најмање 25 мм¹³³. У нашој студији, приликом реконструкције предње укрштене везе интратунеларна дужина графта у феморалном тунелу износила је минимално 25 мм.

Стандардна суспензиона техника фиксације титанијумског дугмета са фиксном дужином омче захтева одређену дужину тунела која је већа од дужине интратунеларног дела графта^{134,135,136}.

Тај празан простор неопходан је да се дугме провуче кроз цео тунел и окрене и на тај начин фиксира графт али и појачава услове за тзв. "*bungee cord*" ефекат што се сматра једним од главним узроком дилатације тунела графта и разлабављења графта што може условити лош функционални резултат^{137,138}.

Осим тога код наведеног имплантата нема компресије на зидове тунела што негативно утиче како на примарну чврстину фиксације тако и на биолошку инкорпорацију графта.

Супротно имплантату са фиксном дужином омче, имплантат нове генерације са интраоперативно променљивом дужином омче потенцијално решава проблеме тако што се применом тог типа фиксације попуњава формиран феморални тунел графтом у потпуности а на тај начин обезбеђује компресију на све зидове тунела укључујући и кров тунела, нема празног простора који се испуњава синовијалном течности а што омогућава бржу и сигурнију инкорпорацију графта^{139,140,141}.

Осим тога испуњеност целе дужине тунела графтом повећава графт-тунел контакт и на тај начин повећава површину колагена који врши сидрење графта у тунелу и на тај начин смањује могућност за клизање графта, што се директно последично односи на каснији функционални резултат¹⁴².

Сматрамо да је ово један од значајних проблема који би у перспективи требало даље истражити. Ми нисмо били у могућности да извршимо постоперативно *MSCT* (енг: *Multi-slice computed tomography*) праћење свих пацијента, јер Установа где је извршено испитивање не дозвољава наведену дијагностичку методу, код пацијената без тегоба. Код пацијената обухваћених нашом студијом није било клиничких знакова разлабављења графта. Пацијенти у нашој студији су клинички праћени 24 месеци постоперативно.

Кортикална суспензија је поуздана метода фиксације графта приликом реконструкције предње укрштене везе. Фиксација графта имплантатом са интраоперативно променљивом дужином омче је релативно нова техника¹⁴⁴. Спроведено је више студија које испитују потенцијалне компликације и то повезане са продужењем омче а у складу са самом конструкцијом имплантата^{140,141,144}.

Имплантат са интраоперативно променљивом настао је из имплантата са фиксном дужином омче. Више студија проучавало је како иницијалну снагу и издужење имплантаната тако и касније функционалне резултате код пацијената којима је извршена реконструкција предње укрштене везе наведеним имплантатима. Мишљења су и даље подељена по питању статистички упоредиве иницијалне чврстине фиксације, издужења омче и функционалних резултата^{145,146,147,148}.

У студији коју су спровели *Eguchi* и сарадници постоји сумња да код имплантаната са променљивом дужином омче постоперативно може доћи до опуштања омче, што касније може довести до лабавости графта и последично лошег функционалног резултата¹⁴⁵. Ова постоперативна компликација није примећена у нашој студији.

За разлику од *Eguchi*-ја, *Smith* са сарадницима у контролисаној *in vitro* биомеханичкој студији упоређујући више типова имплантаната дошао је до закључка да је иницијална снага и издуживање имплантана са фиксном и променљивом дужином омче подједнако¹⁴⁶.

До истог закључка је дошао и *Ng* у биомеханичкој студији где је утврдио да нема разлике у биомеханичким перформансама између имплантата са променљивом и фиксном дужином омче за фиксацију графта на латералном феморалном кортексу. Односно да нема статистички значајне разлике када се имплантати користе за феморално једнострану фиксацију семитендинозус грацилис графта у анатомски постављеном тунелу¹⁴⁸.

Процену резултата реконструкције предње укрштене везе коришћењем имплантаната са фиксном и променљивом дужином омче спровео је и *Wise* са сарадницима. У студији су дошли до резултата да је клинички лакситет, односно вредност мерења предње транслације тибије оперисаног колена апаратом КТ 1000, већи за 3 мм у односу на здраво колено утврђен у 6,1% у групи са променљивом омчом а 12,5 % у групи са фиксном омчом, без статистички значајне разлике у функционалним резултатима¹⁴⁹. У нашој студији није било испитаника са постоперативним лакситетом већим од 3 мм у односу на здраво колено.

По многим ауторима а и на основу резултата наше студије може се доћи до закључка да имплантат са интраоперативно променљивом дужином омче за разлику од имплантата са фиксном дужином омче омогућава хирургу већу слободу у погледу формирања феморалног тунела, јер елиминише потребу за прорачуном дужине феморалног тунела и дужине омче¹³⁰.

Такође имплантати са променљивом дужином омче омогућују ретензионисање графта интраоперативно а након фиксације у феморалном и тибијалном тунелу и на тај начин је могуће исправити слабу тензију графта¹⁴¹. Захваљујући томе хирург осим што доноси одлуку о избору типа графта и позиције тунела има могућност да утиче на тензију графта током целог оперативног захвата и на тај начин целокупни преоперативни план спроведе у дело.

8. ЗАКЉУЧАК

Основна хипотеза постављена у овом истраживању да ће функционални резултати после реконструкције предње укрштене везе колена бити бољи код пацијената код којих је фиксација графта у феморалном тунелу извршена титанијумским дугметом са интраоперативно променљивом дужином омче него код пацијената којима је фиксација графта у феморалном тунелу извршена титанијумским дугметом са фиксном дужином омче није потврђена.

На основу резултата студије дошли смо до закључка да се оба имплантата могу успешно користити приликом реконструкције предње укрштене везе, јер су функционални резултати оперативног лечења реконструкције предње укрштене везе са оба поменути имплантата показала идентичан постоперативни функционални резултат.

Овом дисертацијом није утврђена статистички значајна разлика у функционалним резултатима реконструкције предње укрштене везе применом титанијумских имплантата са фиксном и променљивом дужином омче, мерењем стабилности колена као и проценом функционалних резултата коришћењем скорова и тестова.

У нашем раду фокусирали смо се на процену стабилности колена након реконструкције предње укрштене везе коришћењем два различита типа имплантата, али свакако да се отварају могућности за даље истраживање у смислу стабилности самог имплантата и дилатације тунела који може да се изврши додатним дијагностичким методама и дужим праћењем.

9. ЛІТЕРАТУРА

1. Gage BE, McIlvain NM, Collins CL, Fields SK, Comstock RD. Epidemiology of 6.6 million knee injuries presenting to United States emergency departments from 1999 through 2008. *Acad Emerg Med.* 2012;19(4):378-385.
2. Kobayashi H, Kanamura T, Koshida S, et al. Mechanisms of the anterior cruciate ligament injury in sports activities: a twenty-year clinical research of 1,700 athletes. *J Sports Sci Med.* 2010;9(4):669-675.
3. Nickinson R, Darrah C, Donell S. Accuracy of clinical diagnosis in patients undergoing knee arthroscopy. *Int Orthop.* 2010 Feb;34(1):39-44.
4. Mall NA, Chalmers PN, Moric M, et al. Incidence and trends of anterior cruciate ligament reconstruction in the United States. *Am J Sports Med.* 2014;42(10):2363-2370.
5. Yu B, Garrett WE. Mechanisms of non-contact ACL injuries. *Br J Sports Med.* 2007;41 Suppl 1(Suppl 1):i47-i51.
6. Zhang Y, Huang W, Yao Z, et al. Anterior Cruciate Ligament Injuries Alter the Kinematics of Knees With or Without Meniscal Deficiency. *Am J Sports Med.* 2016;44(12):3132-3139.
7. Conteduca F, Ferretti A, Mariani PP, Puddu G, Perugia L. Chondromalacia and chronic anterior instabilities of the knee. *Am J Sports Med* 1991; 19: 119-123.
8. Paterno M. V. (2017). Non-operative Care of the Patient with an ACL-Deficient Knee. *Current reviews in musculoskeletal medicine*, 10(3), 322–327.
9. Krause, M., Freudenthaler, F., Frosch, K. H., Achtnich, A., Petersen, W., & Akoto, R. (2018). Operative Versus Conservative Treatment of Anterior Cruciate Ligament Rupture. *Deutsches Arzteblatt international*, 115(51-52), 855–862.

10. Arner JW, Irvine JN, Zheng L, et al. The Effects of Anterior Cruciate Ligament Deficiency on the Meniscus and Articular Cartilage: A Novel Dynamic In Vitro Pilot Study. *Orthopaedic Journal of Sports Medicine*. 2016;4(4):2325967116639895. doi:10.1177/2325967116639895.
11. Gillquist J, Messner K. Anterior cruciate ligament reconstruction and the long-term incidence of gonarthrosis. *Sports Med*. 1999;27(3):143-156.
12. Baker CL, Jones JC, Zhang J. Long-term Outcomes After Anterior Cruciate Ligament Reconstruction in Patients 60 Years and Older. *Orthopaedic Journal of Sports Medicine*. 2014;2(12):2325967114561737. doi:10.1177/2325967114561737.
13. Bali T, Nagraj R, Kumar MN, Chandy T. Patellar tendon or hamstring graft anterior cruciate ligament reconstructions in patients aged above 50 years. *Indian Journal of Orthopaedics*. 2015;49(6):615-619.
14. Zeng C, Lei G, Gao S, Luo W. Methods and devices for graft fixation in anterior cruciate ligament reconstruction (Protocol). *Cochrane Database Syst Rev* 2013; 9: CD010730. DOI: 10.1002/14651858.CD010730.
15. Lee YHD, Kuroda R, Chan KM. Anterior Cruciate Ligament Reconstruction: A 2015 global perspective of the Magellan Society. *Asia Pac J Sports Med Arthrosc Rehabil Technol*. 2015;2(4):122-128.
16. Macaulay AA, Perfetti DC, Levine WN. Anterior Cruciate Ligament Graft Choices. *Sports Health*. 2012;4(1):63-68.
17. Kaplan EB. The embryology of the menisci of the knee joint. *Bull Hosp Joint Dis*. 1955 Oct;16(2):111-124.
18. Mérida-Velasco JA, Sánchez-Montesinos I, Espín-Ferra J, Mérida-Velasco JR, Rodríguez-Vázquez JF, Jiménez-Collado J. Development of the human knee joint ligaments. *Anat Rec*. 1997 Jun;248(2):259-68.

19. Fox AJ, Bedi A, Rodeo SA. The basic science of human knee menisci: structure, composition, and function. *Sports Health*. 2012;4(4):340-351.
20. Ellison AE, Berg EE. Embryology, anatomy, and function of the anterior cruciate ligament. *Orthop Clin North Am*. 1985;16(1):3-14.
21. Herwig J, Egner E, Buddecke E. Chemical changes of human knee joint menisci in various stages of degeneration. *Ann Rheum Dis*. 1984 Aug;43(4):635-40.
22. Gupta M, Goyal PK, Singh P, Sharma A. Morphology of Intra-articular Structures and Histology of Menisci of Knee Joint. *Int J Appl Basic Med Res*. 2018;8(2):96-99.
23. Amiel D, Frank C, Harwood F, Fronek J, Akeson W. Tendons and ligaments: a morphological and biochemical comparison. *J Orthop Res*. 1984;1(3):257-265.
24. Zhu, J., Zhang, X., Ma, Y., Zhou, C., & Ao, Y. (2012). Ultrastructural and morphological characteristics of human anterior cruciate ligament and hamstring tendons. *Anatomical record (Hoboken, N.J. : 2007)*, 295(9), 1430–1436.
25. Schiavone Panni A, Denti M, Franzese S, Monteleone M. The bone-ligament junction: a comparison between biological and artificial ACL reconstruction. *Knee Surg Sports Traumatol Arthrosc*. 1993;1(1):9-12.
26. Radojević S.V. Sistematska i topografska anatomija – noga. Naučna knjiga – Beograd 1975; 9-19.
27. McLeod WD, Hunter S. Biomechanical Analysis of the Knee : Primary Functions as Elucidated by Anatomy. *PHYS THER*. 1980; 60:1561-1564.
28. Berumen-Nafarrate E, Leal-Berumen I, Luevano E, Solis FJ, Muñoz-Esteves E. Synovial tissue and synovial fluid. *J Knee Surg*. 2002;15(1):46-48.

29. Woodley S., Latimer C, Meikle G, Stringer M, Articularis Genus: An Anatomic and MRI Study in Cadavers. *J Bone Joint Surg Am*, 2012 Jan 04;94(1):59-67.
30. Hughston JC. The importance of the posterior oblique ligament in repairs of acute tears of the medial ligaments in knees with and without an associated rupture of the anterior cruciate ligament. Results of long-term follow-up. *J Bone Joint Surg Am*. 1994;76(9):1328-1344.
31. Mochizuki T, Akita K, Muneta T, Sato T. Pes anserinus: layered supportive structure on the medial side of the knee. *Clin Anat*. 2004;17(1):50-54.
32. Lee JH, Kim KJ, Jeong YG, et al. Pes anserinus and anserine bursa: anatomical study. *Anat Cell Biol*. 2014;47(2):127-131.
33. Makris EA, Hadidi P, Athanasiou KA. The knee meniscus: structure-function, pathophysiology, current repair techniques, and prospects for regeneration. *Biomaterials*. 2011;32(30):7411-7431.
34. Messner K, Gao J. The menisci of the knee joint. Anatomical and functional characteristics, and a rationale for clinical treatment. *J Anat*. 1998 Aug;193 (Pt 2):161-78.
35. Duthon VB, Barea C, Abrassart S, Fasel JH, Fritschy D, Ménétrety J. Anatomy of the anterior cruciate ligament. *Knee Surg Sports Traumatol Arthrosc*. 2006 Mar;14(3):204-13.
36. Norwood LA Jr, Hughston JC. Combined anterolateral-anteromedial rotatory instability of the knee. *Clin Orthop Relat Res*. 1980 Mar-Apr;(147):62-7.
37. Yasuda K, van Eck CF, Hoshino Y, Fu FH, Tashman S. Anatomic single- and double-bundle anterior cruciate ligament reconstruction, part 1: basic science. *Am J Sports Med*. 2011;39:1789–1799.
38. Kannus P, Bergfeld J, Järvinen M, Johnson RJ, Pope M, Renström P, Yasuda K. Injuries to the posterior cruciate ligament of the knee. *Sports Med*. 1991 Aug;12(2):110-31.

- 39 Chwaluk A, Ciszek B. Anatomy of the posterior cruciate ligament. *Ortop Traumatol Rehabil.* 2008 Jan-Feb;10(1):1-11.
40. Frankel VH, Burstein AH: *Orthopaedic Biomechanics*. Philadelphia, Lea & Febiger, 1970
41. Markolf L.K. Graff-Redford A, Amstutz C.H. In vivo knee stability- A quantitative assessment using an instrumented clinical testing apparatus. *J Bone Joint Surg* 1978; 60-A (5) : 583-93.
42. Daniel D.M. Assessing the limits of knee motion. *Am J Sports Med.* 1991; 19(2): 139-9.
43. Noyes R.F. , Grood S.E., Butler L.D., Malek M. Clinical laxity tests and functional stability of the knee: Biomechanical concepts. *Clin Orthop* 1980; 146: 84-9.
44. Noyes FR. The Function of the Human Anterior Cruciate Ligament and Analysis of Single- and Double-Bundle Graft Reconstructions. *Sports Health.* 2009;1(1):66-75.
45. Wroble R.R., Brand R.A., Paradox in history of the anterior cruciate ligament. *Clin Orthop* 1983; 172: 26-31.
46. Gotzen L. [Meniscus and cartilage damage]. *Langenbecks Arch Chir.* 1987;372:255-7.
47. McDaniel WJ, Dameron TB. The untreated anterior cruciate ligament rupture. *Clin Orthop* 1983;172:158-63.
48. Dargel J, Gotter M, Mader K, Pennig D, Koebke J, Schmidt-Wiethoff R. Biomechanics of the anterior cruciate ligament and implications for surgical reconstruction. *Strategies Trauma Limb Reconstr.* 2007;2(1):1-12.
49. Bollen S. Epidemiology of knee injuries: diagnosis and triage. *Br J Sports Med.* 2000;34(3):227-228.

50. Gianotti SM, Marshall SW, Hume PA, Bunt L. Incidence of anterior cruciate ligament injury and other knee ligament injuries: a national population-based study. *J Sci Med Sport*. 2009;12(6):622–627.
51. Granan LP, Forssblad M, Lind M, Engebretsen L. The Scandinavian ACL registries 2004–2007: baseline epidemiology. *Acta Orthop*. 2009;80(5):563–567.
52. Душан Ђорђевић, Снежана Ђорђевић, Миролjub Живковић, Срђан Старчевић, Горан Лекић, Горан Милојковић, Саша Младеновић, Зоран Шћекић, Иван Стојковић. Проспективна студија једностраних акутних болних синдрома колена. *Општа медицина* 2011;17(1-2); 9-16.
53. Cox, C. L., & Spindler, K. P. (2008). Multiligamentous knee injuries - surgical treatment algorithm. *North American journal of sports physical therapy : NAJSPT*, 3(4), 198–203.
54. Viskontas DG, Giuffre BM, Duggal N, Graham D, Parker D, Coolican M. Bone bruises associated with ACL rupture: correlation with injury mechanism. *Am J Sports Med*. 2008;36(5):927-933.
55. Feucht MJ, Bigdon S, Bode G, et al. Associated tears of the lateral meniscus in anterior cruciate ligament injuries: risk factors for different tear patterns. *J Orthop Surg Res*. 2015;10:34.
- 56 Spindler KP, Wright RW. Clinical practice. Anterior cruciate ligament tear. *N Engl J Med*. 2008;359(20):2135-2142.
57. MEI Yu, AO Ying-fang, WANG Jian-quan, MA Yong, ZHANG Xin, WANG Jia-ning and ZHU Jing-xian. Clinical characteristics of 4355 patients with anterior cruciate ligament injury. *Chin Med J* 2013;126:4487-4492

58. Dargel J, Gotter M, Mader K, Pennig D, Koebke J, Schmidt-Wiethoff R. Biomechanics of the anterior cruciate ligament and implications for surgical reconstruction. *Strategies Trauma Limb Reconstr.* 2007;2(1):1-12.
59. Wilkinson A. Traumatic haemarthrosis of the knee. *Lancet* 1965;2:13-5.
60. Ng WH, Griffith JF, Hung EH, Paunipagar B, Law BK, Yung PS. Imaging of the anterior cruciate ligament. *World J Orthop.* 2011;2(8):75-84.
61. Evans J, Nielson JI. Anterior Cruciate Ligament (ACL) Knee Injuries. [Updated 2020 Apr 20]. In: StatPearls [Internet]. Treasure Island (FL): StatPearls Publishing; 2020 Jan-. Available from: <https://www.ncbi.nlm.nih.gov/books/NBK499848/>
62. Zantop T, Herbort M, Raschke MJ, Fu FH, Petersen W. The role of the anteromedial and posterolateral bundles of the anterior cruciate ligament in anterior tibial translation and internal rotation. *Am J Sports Med.* 2007;35:223–227.
63. Weber WN, Neumann CH, Barakos JA, Petersen SA, Steinbach LS, Genant HK. Lateral tibial rim (Segond) fractures: MR imaging characteristics. *Radiology.* 1991;180(3):731-734.
64. Arneja, S. S., Furey, M. J., Alvarez, C. M., & Reilly, C. W. (2010). Segond fractures: not necessarily pathognomonic of anterior cruciate ligament injury in the pediatric population. *Sports health*, 2(5), 437–439.
65. Hess T, Rupp S, Hopf T, Gleitz M, Liebler J. Lateral tibial avulsion fractures and disruptions to the anterior cruciate ligament: a clinical study of their incidence and correlation. *Clin Orthop Relat Res.* 1994;(303):193–197.
66. Goldman AB, Pavlov H, Rubenstein D. The Segond fracture of the proximal tibia: a small avulsion that reflects major ligamentous damage. *AJR Am J Roentgenol.* 1988;151(6):1163–1167.

67. Ferretti A, Monaco E, Ponzio A, et al. Combined intra-articular and extra-articular reconstruction in anterior cruciate ligament-deficient knee: 25 years later. *Arthroscopy*. 2016;32(10):2039–2047.
68. Carmont et al.: The diagnostic value of the stump impingement reflex sign for determining anterior cruciate ligament stump impingement as a cause of knee locking. *Sports Medicine, Arthroscopy, Rehabilitation, Therapy & Technology* 2012 4:29.
- 69 Allen JE, Taylor KS. Physical examination of the knee. *Prim Care*. 2004 Dec;31(4):887-907.
- 70 Siegel L, Vandenakker-Albanese C, Siegel D. Anterior cruciate ligament injuries: anatomy, physiology, biomechanics, and management. *Clin J Sport Med*. 2012 Jul;22(4):349-355.
- 71 Magee DJ. *Orthopaedic physical assessment*, 4th ed. Philadelphia: Saunders; 2002.
72. Pache S, Aman ZS, Kennedy M, et al. Posterior Cruciate Ligament: Current Concepts Review. *Arch Bone Jt Surg*. 2018;6(1):8-18.
73. Malanga GA, Andrus S, Nadler SF, McLean J. Physical examination of the knee: a review of the original test description and scientific validity of common orthopedic tests. *Arch Phys Med Rehabil*. 2003;84(4):592-603.
74. Badri A, Gonzalez-Lomas G, Jazrawi L. Clinical and radiologic evaluation of the posterior cruciate ligament-injured knee. *Curr Rev Musculoskelet Med*. 2018;11(3):515-520.
75. Coffey R, Bordoni B. Lachman Test. [Updated 2020 Mar 15]. In: StatPearls [Internet]. Treasure Island (FL): StatPearls Publishing; 2020 Jan-. Available from: <https://www.ncbi.nlm.nih.gov/books/NBK554415/>

76. Mulligan EP, McGuffie DQ, Coyner K, Khazzam M. The reliability and diagnostic accuracy of assessing the translation endpoint during the lachman test. *Int J Sports Phys Ther.* 2015;10(1):52-61.
77. Vaudreuil NJ, Rothrauff BB, de Sa D, Musahl V. The Pivot Shift: Current Experimental Methodology and Clinical Utility for Anterior Cruciate Ligament Rupture and Associated Injury. *Curr Rev Musculoskelet Med.* 2019;12(1):41-49.
78. <https://stattrek.com/site/about.aspx>
79. Mariscalco MW, Magnussen RA, Mitchell J, et al. How much hamstring graft needs to be in the femoral tunnel? A MOON cohort study. *European orthopaedics and traumatology.* 2015;6(1):9-13.
80. Sommer C, Friederich NF, Muller W. Improperly placed anterior cruciate ligament grafts: correlation between radiological parameters and clinical results. *Knee Surg Sports Traumatol Arthrosc.* 2000;8(4):207-13.
81. Muneta T, Yamamoto H, Ishibashi T, Asahina S, Murakami S, Furuya K. The effects of tibial tunnel placement and roofplasty on reconstructed anterior cruciate ligament knees. *Arthroscopy.* 1995 Feb;11(1):57-62.
82. Yahagi Y, Iriuchishima T, Horaguchi T, Suruga M, Tokuhashi Y, Aizawa S. The importance of Blumensaat's line morphology for accurate femoral ACL footprint evaluation using the quadrant method. *Knee Surg Sports Traumatol Arthrosc.* 2018;26(2):455-461.
83. Logerstedt D, Grindem H, Lynch A, et al. Single-legged hop tests as predictors of self-reported knee function after anterior cruciate ligament reconstruction: the Delaware-Oslo ACL cohort study. *Am J Sports Med.* 2012;40(10):2348-2356.
84. Ageberg E, Cronström A. Agreement between test procedures for the single-leg hop for distance and the single-leg mini squat as measures of lower extremity function. *BMC Sports Sci Med Rehabil.* 2018;10:15. Published 2018 Aug 22. doi:10.1186/s13102-018-0104-6

85. Costa GG, Grassi A, Perelli S, et al. Age over 50 years is not a contraindication for anterior cruciate ligament reconstruction. *Knee Surgery, Sports Traumatology, Arthroscopy : Official Journal of the ESSKA*. 2019 Nov;27(11):3679-3691.
86. Palazzolo A, Rosso F, Bonasia DE, Saccia F, Rossi R; Knee Committee SIGASCOT . Uncommon Complications after Anterior Cruciate Ligament Reconstruction. *Joints*. 2018;6(3):188-203.
87. Katz L M, Battaglia T C, Patino P, Reichmann W, Hunter D J, Richmond J C. A retrospective comparison of the incidence of bacterial infection following anterior cruciate ligament reconstruction with autograft versus allograft. *Arthroscopy*. 2008;24(12):1330–1335.
88. Barker J U, Drakos M C, Maak T G, Warren R F, Williams R J, III, Allen A A. Effect of graft selection on the incidence of postoperative infection in anterior cruciate ligament reconstruction. *Am J Sports Med*. 2010;38(02):281–286.
89. Judd D, Bottoni C, Kim D, Burke M, Hooker S. Infections following arthroscopic anterior cruciate ligament reconstruction. *Arthroscopy*. 2006;22(04):375–384.
90. Stucken C, Garras D N, Shaner J L, Cohen S B. Infections in anterior cruciate ligament reconstruction. *Sports Health*. 2013;5(06):553–557.
91. Maletis G B, Inacio M C, Reynolds S, Desmond J L, Maletis M M, Funahashi T T. Incidence of postoperative anterior cruciate ligament reconstruction infections: graft choice makes a difference. *Am J Sports Med*. 2013;41(08):1780–1785.
92. Mirzatolooei F. Outbreak of serial knee joint sepsis after arthroscopic surgery: a case series with the guideline for treatment. *Acta Med Iran*. 2014;52(04):310–314.
93. Muscolo D L, Carbo L, Aponte-Tinao L A, Ayerza M A, Makino A. Massive bone loss from fungal infection after anterior cruciate ligament arthroscopic reconstruction. *Clin Orthop Relat Res*. 2009;467(09):2420–2425.

94. Sun L, Zhang L, Wang K, Wang W, Tian M. Fungal osteomyelitis after arthroscopic anterior cruciate ligament reconstruction: a case report with review of the literature. *Knee*. 2012;19(05):728–731.
95. Evans S, Shaginaw J, Bartolozzi A. Acl reconstruction - it's all about timing. *Int J Sports Phys Ther*. 2014;9(2):268-273.
96. Shelbourne KD, Wilcken JH, Mollabashy A, DeCarlo M . Arthrofibrosis in acute anterior cruciate ligament reconstruction. The effect of timing of reconstruction and rehabilitation. *Am J Sports Med*. 1991; 19(4): 332-226.
97. Bottoni CR, Liddell TR, Trainor TJ, Freccero DM, Lindell KK. Postoperative range of motion following anterior cruciate ligament reconstruction using autograft hamstrings: a prospective, randomized clinical trial of early versus delayed reconstructions. *Am J Sports Med*. 2008;36(4):656-662.
98. Smith TO, Davies L, Hing CB. Early versus delayed surgery for anterior cruciate ligament reconstruction: a systematic review and metaanalysis. *Knee Surg Sports Traumatol Arthrosc*. 2010; 18: 304-311.
99. Meighan AA, Keating JF, Will E. Outcome after reconstruction of the anterior cruciate ligament in athletic patients. A comparison of early versus delayed surgery. *J Bone Joint Surg Br*. 2003;85(4):521-524.
100. Hur CI, Song EK, Kim SK, Lee SH, Seon JK. Early anterior cruciate ligament reconstruction can save meniscus without any complications. *Indian J Orthop*. 2017;51(2):168-173.
101. Church S, Keating JF. Reconstruction of the anterior cruciate ligament: timing of surgery and the incidence of meniscal tears and degenerative change. *J Bone Joint Surg Br*. 2005;87(12):1639-1642.

102. Grassi A, Costa GG, Cialdella S, Lo Presti M, Neri MP, Zaffagnini S. The 90-day Readmission Rate after Single-Bundle ACL Reconstruction Plus LET: Analysis of 2,559 Consecutive Cases from a Single Institution [published online ahead of print, 2020 Jan 6]. *J Knee Surg.* 2020;10.1055/s-0039-3402794. doi:10.1055/s-0039-3402794
103. Gao S, Liu N. *Zhongguo Xiu Fu Chong Jian Wai Ke Za Zhi.* 2019;33(9):1083-1087. doi:10.7507/1002-1892.201905055
104. Philippou T, Kautzner J, Hladký V, Šťastný E, Havlas V. Zhodnocení souboru pacientů po náhradě předního zkříženého vazů v dětském a adolescentním věku [Evaluation of Outcomes after Anterior Cruciate Ligament Reconstruction in Children and Adolescents]. *Acta Chir Orthop Traumatol Cech.* 2015;82(6):398-403.
105. Mitsou A, Vallianatos P, Piskopakis N, Maheras S. Anterior cruciate ligament reconstruction by over-the-top repair combined with popliteus tendon plasty. *J Bone Joint Surg Br.* 1990 May;72(3):398-404.
106. Westermann RW, Wolf BR, Elkins JM. Effect of ACL reconstruction graft size on simulated Lachman testing: a finite element analysis. *Iowa Orthop J.* 2013;33:70-77.
107. Torg JS, Conrad W, Kalen V. Clinical diagnosis of anterior cruciate ligament instability in the athlete. *The American journal of sports medicine.* 1976;4(2):84-93.
108. Gurtler RA, Stine R, Torg JS. Lachman test evaluated. Quantification of a clinical observation. *Clinical orthopaedics and related research.* 1987;(216):141-50.
109. Benjaminse A, Gokeler A, van der Schans CP. Clinical diagnosis of an anterior cruciate ligament rupture: a meta-analysis. *J Orthop Sports Phys Ther.* 2006;36(5):267-288.
110. Kim SJ, Kim HK. Reliability of the anterior drawer test, the pivot shift test, and the Lachman test. *Clin Orthop Relat Res.* 1995;(317):237-242.

111. Song GY, Zhang H, Wu G, et al. Patients with high-grade pivot-shift phenomenon are associated with higher prevalence of anterolateral ligament injury after acute anterior cruciate ligament injuries. *Knee Surg Sports Traumatol Arthrosc.* 2017;25(4):1111-1116.
112. Hoshino Y, Araujo P, Ahlden M, et al. Quantitative evaluation of the pivot shift by image analysis using the iPad. *Knee Surg Sports Traumatol Arthrosc.* 2013;21(4):975-980.
113. Ayeni OR, Chahal M, Tran MN, Sprague S. Pivot shift as an outcome measure for ACL reconstruction: a systematic review. *Knee Surg Sports Traumatol Arthrosc.* 2012;20(4):767-777.
114. Zaffagnini S, Signorelli C, Grassi A, et al. Anatomic Anterior Cruciate Ligament Reconstruction Using Hamstring Tendons Restores Quantitative Pivot Shift. *Orthop J Sports Med.* 2018;6(12):2325967118812364. Published 2018 Dec 18. doi:10.1177/2325967118812364
115. Colombet P, Robinson J, Christel P, Franceschi JP, Djian P. Using navigation to measure rotation kinematics during ACL reconstruction. *Clin Orthop Relat Res.* 2007;454:59-65.
116. Chen H, Liu H, Chen L. Patellar Tendon Versus 4-Strand Semitendinosus and Gracilis Autografts for Anterior Cruciate Ligament Reconstruction: A Meta-Analysis of Randomized Controlled Trials With Mid- to Long-Term Follow-up [published online ahead of print, 2020 May 7]. *Arthroscopy.* 2020;S0749-8063(20)30341-8.
117. Lane CG, Warren R, Pearle AD. The pivot shift. *J Am Acad Orthop Surg.* 2008;16(12):679-88.
118. Araujo PH, Ahlden M, Hoshino Y, Muller B, Moloney G, Fu FH, Musahl V. Comparison of three non-invasive quantitative measurement systems for the pivot shift test. *Knee Surg Sports Traumatol Arthrosc.* 2012;20(4):692-697.

119. Bentley G, Biant LC, Carrington RW, Akmal M, Goldberg A, Williams AM, Skinner JA, Pringle J. A prospective, randomised comparison of autologous chondrocyte implantation versus mosaicplasty for osteochondral defects in the knee. *J Bone Joint Surg Br.* 2003 Mar;85(2):223-30.
120. Ferretti A, Valeo L, Mazza D, et al. Smartphone versus knee ligament arthrometer when size does not matter [published correction appears in *Int Orthop.* 2014 Oct;38(10):2229. Andrea, Ferretti [corrected to Ferretti, Andrea]; Luigi, Valeo [corrected to Valeo, Luigi]; Daniele, Mazza [corrected to Mazza, Daniele]; Luca, Muliere [corrected to Muliere, Luca]; Paolo, Iorio [corrected to Iorio, Paolo]; Giovanni, Giovannetti [corrected]. *Int Orthop.* 2014;38(10):2197-2199.
121. A comparison of Telos™ stress radiography versus Rolimeter™ in the diagnosis of different patterns of anterior cruciate ligament tears. Panisset JC, Ntagiopoulos PG, Saggin PR, Dejour D *Orthop Traumatol Surg Res.* 2012 Nov; 98(7):751-8.
122. Gómez-Castresana FB, Bastos MN, Sacristán CG. Semitendinosus Kennedy ligament augmentation device anterior cruciate ligament reconstruction. *Clin Orthop Relat Res.* 1992;(283):21-33.
123. Rohman EM, Macalena JA. Anterior cruciate ligament assessment using arthrometry and stress imaging. *Curr Rev Musculoskelet Med.* 2016;9(2):130-138. doi:10.1007/s12178-016-9331-1
124. van Eck CF, Loopik M, van den Bekerom MP, Fu FH, Kerkhoffs GM. Methods to diagnose acute anterior cruciate ligament rupture: a meta-analysis of instrumented knee laxity tests. *Knee Surg Sports Traumatol Arthrosc.* 2013;21(9):1989-1997.
125. Ibrahim SA, Al-Kussary IM, Al-Misfer AR, Al-Mutairi HQ, Ghafar SA, El Noor TA. Clinical evaluation of arthroscopically assisted anterior cruciate ligament reconstruction: patellar tendon versus gracilis and semitendinosus autograft. *Arthroscopy.* 2005;21(4):412-417.

126. Ha JK, Lee DW, Kim JG. Single-bundle versus double-bundle anterior cruciate ligament reconstruction: A comparative study with propensity score matching. *Indian J Orthop.* 2016;50(5):505-511.
127. Jonkergouw A, van der List JP, DiFelice GS. Arthroscopic primary repair of proximal anterior cruciate ligament tears: outcomes of the first 56 consecutive patients and the role of additional internal bracing. *Knee Surg Sports Traumatol Arthrosc.* 2019;27(1):21-28.
128. Saper M, Pearce S, Shung J, Zondervan R, Ostrander R, Andrews JR. Outcomes and Return to Sport After Revision Anterior Cruciate Ligament Reconstruction in Adolescent Athletes. *Orthop J Sports Med.* 2018;6(4):2325967118764884. Published 2018 Apr 5. doi:10.1177/2325967118764884
129. Sueyoshi T, Nakahata A, Emoto G, Yuasa T. Single-Leg Hop Test Performance and Isokinetic Knee Strength After Anterior Cruciate Ligament Reconstruction in Athletes. *Orthop J Sports Med.* 2017;5(11):2325967117739811. Published 2017 Nov 14. doi:10.1177/2325967117739811
130. Nag HL, Gupta H. Seating of TightRope RT Button Under Direct Arthroscopic Visualization in Anterior Cruciate Ligament Reconstruction to Prevent Potential Complications. *Arthroscopy Techniques.* 2012;1(1):e83-e85.
131. Pokharel B, Bhalodia M, Raut A and Gajjar SM. Comparative study on fixed versus adjustable-length loop device for femoral fixation of graft in anterior cruciate ligament reconstruction. *Int. J. Orthod. Sci.,* 2018; 4(1): 889-892.
132. Lee YHD, Kuroda R, Chan KM. Anterior Cruciate Ligament Reconstruction: A 2015 global perspective of the Magellan Society. *Asia Pac J Sports Med Arthrosc Rehabil Technol.* 2015;2(4):122-128.
133. Boyle, MJ, Vovos, TJ, Walker, CG, Stabile, KJ, Roth, JM, Garrett, WE Does adjustable-loop femoral cortical suspension loosen after anterior cruciate ligament reconstruction? A retrospective comparative study. *Knee.* 2015;22(4):304-308.

134. Mariscalco MW, Magnussen RA, Mitchell J, et al. How much hamstring graft needs to be in the femoral tunnel? A MOON cohort study. *European orthopaedics and traumatology*. 2015;6(1):9-13.
135. Turnbull, T. L., LaPrade, C. M., Smith, S. D., LaPrade, R. F. and Wijdicks, C. A. (2015), Dimensional assessment of continuous loop cortical suspension devices and clinical implications for intraoperative button flipping and intratunnel graft length. *J. Orthop. Res.*, 33: 1327–1331.
136. Houck DA, Kraeutler MJ, McCarty EC, Bravman JT. Fixed- Versus Adjustable-Loop Femoral Cortical Suspension Devices for Anterior Cruciate Ligament Reconstruction: A Systematic Review and Meta-analysis of Biomechanical Studies. *Orthop J Sports Med*. 2018;6(10):2325967118801762. Published 2018 Oct 19. doi:10.1177/2325967118801762
137. Rork PE. "Bungee cord" effect in hamstring tendon ACL reconstruction. *Orthopedics*. 2000;23(3):184.
138. Giorgio N, Moretti L, Pignataro P, Carrozzo M, Vicenti G, Moretti B. Correlation between fixation systems elasticity and bone tunnel widening after ACL reconstruction. *Muscles Ligaments Tendons J*. 2016;6(4):467-472. Published 2016 Feb 12. doi:10.11138/mltj/2016.6.4.467
139. Yoshiya S. Editorial Commentary: Controversy on Fixation Properties of the Adjustable-Loop Cortical Suspension Fixation Device Used for Anterior Cruciate Ligament Reconstruction. *Arthroscopy*. 2016;32(2):262.
140. Barrow AE, Pilia M, Guda T, Kadrmas WR, Burns TC. Femoral suspension devices for anterior cruciate ligament reconstruction: Do adjustable loops lengthen? *Am J Sports Med* 2014;42:343-349.
141. Petre BM, Smith SD, Jansson KS, et al. Femoral cortical suspension devices for soft tissue anterior cruciate ligament reconstruction; a comparative biomechanical study. *Am J Sports Med*. 2013;41(2):416-422.

142. Outcomes of ACL Reconstruction With Fixed Versus Variable Loop Button Fixation. Brent T. Wise, MD; Nick N. Patel, MD; Garrison Wier, MD; Sameh A. Labib, MD. *Orthopedics*. 2017;40(2):e275-e280.
143. Lubowitz JH, Ahmad CS, Anderson K. All-inside anterior cruciate ligament graft-link technique: second-generation, no-incision anterior cruciate ligament reconstruction [published correction appears in *Arthroscopy*. 2011 Oct;27(10):1452. Amhad, Christopher H [corrected to Ahmad, Christopher S]]. *Arthroscopy*. 2011;27(5):717-727.
144. Johnson JS, Smith SD, LaPrade CM, et al. A biomechanical comparison of femoral cortical suspension devices for soft tissue anterior cruciate ligament reconstruction under high loads. *The American Journal of Sports Medicine*. 2015 Jan;43(1):154-160.
145. Eguchi A, Ochi M, Adachi N, Deie M, Nakamae A, Usman MA. Mechanical properties of suspensory fixation devices for anterior cruciate ligament reconstruction: comparison of the fixed-length loop device versus the adjustable-length loop device. *Knee*. 2014;21(3):743-748.
146. Smith PA, Piepenbrink M, Smith SK, Bachmaier S, Bedi A, Wijdicks CA. Adjustable-Versus Fixed-Loop Devices for Femoral Fixation in ACL Reconstruction: An In Vitro Full-Construct Biomechanical Study of Surgical Technique-Based Tibial Fixation and Graft Preparation. *Orthop J Sports Med*. 2018;6(4):2325967118768743. Published 2018 Apr 24. doi:10.1177/2325967118768743
147. Jin C, Paluvadi SV, Lee S, Yoo S, Song EK, Seon JK. Biomechanical comparisons of current suspensory fixation devices for anterior cruciate ligament reconstruction [published correction appears in *Int Orthop*. 2018 Feb 23;:]. *Int Orthop*. 2018;42(6):1291-1296.
148. Nye DD, Mitchell WR, Liu W, Ostrander RV. Biomechanical Comparison of Fixed-Loop and Adjustable-Loop Cortical Suspensory Devices for Metaphyseal Femoral-Sided Soft Tissue Graft Fixation in Anatomic Anterior Cruciate Ligament Reconstruction Using a Porcine Model. *Arthroscopy*. 2017;33(6):1225-1232.

149. Wise BT, Patel NN, Wier G, Labib SA. Outcomes of ACL Reconstruction With Fixed Versus Variable Loop Button Fixation. *Orthopedics*. 2017;40(2):e275-e280.

10. Прилози

Упитници који су коришћени приликом анализе функционалног стања колена пре и постопративно :

ACTIVITY SCORE

Označi aktivnost koja najbolje opisuje nivo koji pacijent navod. (Označi samo jedan odgovor).

- Takmičarski sportovi: Fudbal – nacionalna I internacionalna elita
- Takmičarski sportovi : fudbal – niža liga, hokej, rvanje ili gimnastika
- Takmičarski sportovi : Badminton, atletika (skokovi I td.) ili skijanje
- Takmičarski sportovi : tenis, atletika (trčanje), motokros, rukomet ili košarka
 ILI rekreativni sportovi : fudbal, hokej, atletika (skokovi I td.) ili cross-country track
- Rekreativni sportovi : tenis, badminton, rukomet, kosarka, skijanje ili jogging bar 5 puta nedeljno
- Rad : težak rad (npr. Rad na gradjevini, drvnoj industriji)
 ILI takmičarski sportovi : biciklizam ili skijaško trčanje OR
 ILI rekreativni sportovi : jogging na ravnoj podlozi bar dva puta nedeljno
- Rad : teži fizički rad (npr. Vovač kamiona, težak posao u domaćinstvu)
 ILI rekreativni sportovi : biciklizam, skijaško trčanje ili jogging na ravnoj podlozi bar dva puta nedeljno
- Rad : lak rad (npr. medicinska sestra)
 ILI takmičarsko i rekreativno plivanje
 ILI šetnja u sumi
- Rad : lak rad
 ILI šetnja na ravnoj podlozi , ali onemogućena šetnja u šumi
- Sedeći rad
 ILI šetnja na ravnoj podlozi
- Nesposobnost za rad (bolovanje) ili onesposobljenost za rad uzrokovan problemima od strane kolena

Office Use Only:

TOTAL: _____ Pre-op. F/U

2000 IKDC SUBJECTIVE KNEE EVALUATION FORM

Ime i prezime _____

Datum: ____/____/____ Datum povrede: ____/____/____
dan mesec godina dan mesec godina**SIMPTOMI*:**

*Odredite najviši nivo aktivnosti za koje mislite da možete da obavljate bez javljanja značajnih simptoma, čak iako niste u stanju da te aktivnosti obavljate na tom nivou.

1. Koji je najviši nivo aktivnosti koju možete da obavite bez značajnog bola u kolenu?

- Veoma naporne aktivnosti kao što su skakanje ili pivotiranje u košarci ili fudbalu
- Naporne aktivnosti kao što su težak fizički rad, skijanje ili tenis
- Umerene aktivnosti kao što su umeren fizički rad, trčanje ili džogiranje
- Lagane aktivnosti kao što su šetanje, kućni poslovi ili lagan rad u dvorištu
- Ne mogu da obavljam ni jednu od gore navedenih aktivnosti zbog bola u kolenu

2. Koliko ste često osećali bol tokom poslednje 4 nedelje, ili od dana Vaše povrede?

	0	1	2	3	4	5	6	7	8	9	10	
Nikada	<input type="checkbox"/>	<input type="checkbox"/>	<input type="checkbox"/>	<input type="checkbox"/>	<input type="checkbox"/>	<input type="checkbox"/>	<input type="checkbox"/>	<input type="checkbox"/>	<input type="checkbox"/>	<input type="checkbox"/>	<input type="checkbox"/>	Stalno

3. Ukoliko osećate bol, koliko je on intenzivan?

	0	1	2	3	4	5	6	7	8	9	10	
Ne osećam bol	<input type="checkbox"/>	<input type="checkbox"/>	<input type="checkbox"/>	<input type="checkbox"/>	<input type="checkbox"/>	<input type="checkbox"/>	<input type="checkbox"/>	<input type="checkbox"/>	<input type="checkbox"/>	<input type="checkbox"/>	<input type="checkbox"/>	Najjači bol koji se može zamisliti

4. Koliko Vam je koleno bilo blokirano ili otečeno tokom poslednje 4 nedelje, ili od dana Vaše povrede?

- Uopšte nije bilo
- Neznatno
- Umereno
- Veoma
- Izuzetno

5. Koji je najviši nivo aktivnosti koju možete da obavite bez značajnog oticanja kolena?

- Veoma naporne aktivnosti kao što su skakanje ili pivotiranje u košarci ili fudbalu
- Naporne aktivnosti kao što su težak fizički rad, skijanje ili tenis
- Umerene aktivnosti kao što su umeren fizički rad, trčanje ili džogiranje
- Lagane aktivnosti kao što su šetanje, kućni poslovi ili lagan rad u dvorištu
- Ne mogu da obavljam ni jednu od gore navedenih aktivnosti zbog oticanja kolena

6. Da li je u toku poslednjih 4 nedelje ili od povrede dolazilo do „blokade“ ili „zaglavljivanja“ kolena?

- Da Ne

7. Koji je najviši nivo aktivnosti ne dovodi do osećaja nestabilnosti („ispadanje“) kolena?

- Veoma naporne aktivnosti kao što su skakanje ili pivotiranje u košarci ili fudbalu
 Naporne aktivnosti kao što su težak fizički rad, skijanje ili tenis
 Umerene aktivnosti kao što su umeren fizički rad, trčanje ili džogiranje
 Lagane aktivnosti kao što su šetanje, kućni poslovi ili lagan rad u dvorištu
 Ne mogu da obavljam ni jednu od gore navedenih aktivnosti zbog nestabilnosti

SPORTSKE AKTIVNOSTI:

8. Koji je najviši nivo aktivnosti koju možete redovno obavljati?

- Veoma naporne aktivnosti kao što su skakanje ili pivotiranje u košarci ili fudbalu
 Naporne aktivnosti kao što su težak fizički rad, skijanje ili tenis
 Umerene aktivnosti kao što su umeren fizički rad, trčanje ili džogiranje
 Lagane aktivnosti kao što su šetanje, kućni poslovi ili lagan rad u dvorištu
 Ne mogu da obavljam ni jednu od gore navedenih aktivnosti zbog kolena

9. Kako koleno utiče na Vašu sposobnost da

		Uopšte mi nije teško	Neznatno mi je teško	Umereno mi je teško	Izuzetno mi je teško	Ne mogu to da uradim
a.	Iđete uz stepenice	<input type="checkbox"/>	<input type="checkbox"/>	<input type="checkbox"/>	<input type="checkbox"/>	<input type="checkbox"/>
b.	Silazite niz stepenice	<input type="checkbox"/>	<input type="checkbox"/>	<input type="checkbox"/>	<input type="checkbox"/>	<input type="checkbox"/>
c.	Klečite	<input type="checkbox"/>	<input type="checkbox"/>	<input type="checkbox"/>	<input type="checkbox"/>	<input type="checkbox"/>
d.	Čučnete	<input type="checkbox"/>	<input type="checkbox"/>	<input type="checkbox"/>	<input type="checkbox"/>	<input type="checkbox"/>
e.	Sedite sa savijenim kolenima	<input type="checkbox"/>	<input type="checkbox"/>	<input type="checkbox"/>	<input type="checkbox"/>	<input type="checkbox"/>
f.	Ustanete sa stolice	<input type="checkbox"/>	<input type="checkbox"/>	<input type="checkbox"/>	<input type="checkbox"/>	<input type="checkbox"/>
g.	Pravo trčite	<input type="checkbox"/>	<input type="checkbox"/>	<input type="checkbox"/>	<input type="checkbox"/>	<input type="checkbox"/>
h.	Skočite i dočekate se na povređenu nogu	<input type="checkbox"/>	<input type="checkbox"/>	<input type="checkbox"/>	<input type="checkbox"/>	<input type="checkbox"/>
j.	Zaustavite se i naglo krenete	<input type="checkbox"/>	<input type="checkbox"/>	<input type="checkbox"/>	<input type="checkbox"/>	<input type="checkbox"/>

FUNKCIJA KOLENA:

10. Kako biste ocenili funkciju vašeg kolena na skali od 0 do 10 gde 10 predstavlja normalno, odlično funkcionisanje kolena, a 0 predstavlja nemogućnost da obavite bilo koju uobičajnu dnevnu aktivnost koja uključuje i različite sportske aktivnosti?

FUNKCIJA KOLENA PRE POVREDE

Ne mogu da obavljam dnevne aktivnosti 0 1 2 3 4 5 6 7 8 9 10 Nemam ograničenja u dnevnim aktivnostima

TRÉNUJNA FUNKCIJA VAŠEG KOLENA:

Ne mogu da obavljam dnevne aktivnosti 0 1 2 3 4 5 6 7 8 9 10 Nemam ograničenja u dnevnim aktivnostima

Tegner Lysholm Knee Scoring Scale

Prezime i ime _____

Datum ___/___/___

Ovaj upitnik pruža Vasem lekaru informacije o tome kako bol u kolenu utiče na Vasu sposobnost da ga tolerisete u svakodnevnom životu. Molimo Vas da odgovorite na sva pitanja tako što ćete staviti znak "x" u kvadratić ispred odgovora koji najbolje opisuje Vase stanje danas.

U poslednje 4 nedelje ...

Deo prvi – Hramanje

- nikada
- lako i periodično
- teško i uvek prisutno

Deo drugi – Podrska

- nikada
- stap ili staka
- nemogućnost stajanja

Deo treći – Bol

- nikada
- povremeno i slab tokom težih vežbi
- znatan tokom teskih vežbi
- znatan tokom ili nakon setnje duže od 2 km
- znatan tokom ili nakon setnje kraće od 2 km
- konstantan

Deo četvrti – Nestabilnost

- nikada
- retko tokom trčanja ili drugih težih vežbi
- često tokom trčanja ili drugih težih vežbi
- povremeno u svakodnevnim aktivnostima
- često u dnevnim aktivnostima
- svaki korak

Deo peti – "Zaključanost" zgloba

- bez "zaključanosti" i bez senzacija hvatanja
- senzacije hvatanja prisutne bez "zaključanosti"
- "zaključanost" povremena
- čest osećaj "zaključanosti"
- "zaključan" zglob i sada (on examination = prilikom pregleda)

Deo šesti – Otok

- bez otoka
- pri teskim vežbama
- pri uobičajenim vežbama
- konstantan otok

Deo sedmi – Penjanje uz stepenice

- bez problema
- laka ograničenost
- jedan po jedan stepenik
- nemoguće

Deo osmi – Čučnjevi

- bez problema
- laka ograničenost
- ne preko 90°
- nemoguće

БИОГРАФИЈА АУТОРА

Душан Ђорђевић рођен је 1973. године у Нишу. Основну школу, средњу школу и медицински факултет завршио је у Нишу.

Од 2002. године је професионално војно лице. До 2005. године обављао је дужност Управника Ганизонске амбуланте Прокупље. Специјализацију из ортопедске хирургије завршио је започео је 2005. године а завршио 2010. године на ВМА Београд. Од 2010. године ради као лекар специјалиста ортопедске хирургије у ВБ Ниш.

Магистарску тезу из области артроскопске хирургије колена одбранио је 2013. године на Медицинском факултету у Нишу, где је тренутно на докторским студијама.

Учесник је бројних домаћих и иностраних конгреса и симпозијума.

Усавршавао се из области ортопедске хирургије и трауматологије у специјализованим болницама и тренинг центрима у земљи и иностранству.

Члан је бројних ортопедско-трауматолошких удужења и асоцијација.

Служи се енглеским језиком.

Ожењен је и има два детета.

Изјава 1.

ИЗЈАВА О АУТОРСТВУ

Изјављујем да је докторска дисертација, под насловом

„ Упоредна анализа функционалних резултата реконструкције предње укрштене везе колена применом два типа суспензионе фиксације семитендинозус-грацилис графта на латералном феморалном кортексу“

која је одбрањена на Медицинском факултету Универзитета у Нишу:

- резултат сопственог истраживачког рада;
- да ову дисертацију, ни у целини, нити у деловима, нисам пријављивао/ла на другим факултетима, нити универзитетима;
- да нисам повредио/ла ауторска права, нити злоупотребио/ла интелектуалну својину других лица.

Дозвољавам да се објаве моји лични подаци, који су у вези са ауторством и добијањем академског звања доктора наука, као што су име и презиме, година и место рођења и датум одбране рада, и то у каталогу Библиотеке, Дигиталном репозиторијуму Универзитета у Нишу, као и у публикацијама Универзитета у Нишу.

У Нишу, _____

Потпис аутора дисертације:



Душан Р. Ђорђевић

Изјава 2.

**ИЗЈАВА О ИСТОВЕТНОСТИ ЕЛЕКТРОНСКОГ И ШТАМПАНОГ ОБЛИКА
ДОКТОРСКЕ ДИСЕРТАЦИЈЕ**

Наслов дисертације:

Упоредна анализа функционалних резултата реконструкције предње укрштене везе колена применом два типа суспензионе фиксације семитендинозус-грацилис графта на латералном феморалном кортексу

Изјављујем да је електронски облик моје докторске дисертације, коју сам предао/ла за уношење у **Дигитални репозиторијум Универзитета у Нишу**, истоветан штампаном облику.

У Нишу, _____

Потпис аутора дисертације:



Душан Р. Ђорђевић

Изјава 3:

ИЗЈАВА О КОРИШЋЕЊУ

Овлашћујем Универзитетску библиотеку „Никола Тесла“ да у Дигитални репозиторијум Универзитета у Нишу унесе моју докторску дисертацију, под насловом:

Упоредна анализа функционалних резултата реконструкције предње укрштене везе колена применом два типа суспензионе фиксације семитендинозус-грацилис графта на латералном феморалном кортексу


Дисертацију са свим прилозима предао/ла сам у електронском облику, погодном за трајно архивирање.

Моју докторску дисертацију, унету у Дигитални репозиторијум Универзитета у Нишу, могу користити сви који поштују одредбе садржане у одабраном типу лиценце Креативне заједнице (Creative Commons), за коју сам се одлучио/ла.

1. Ауторство **(CC BY)**
2. Ауторство – некомерцијално **(CC BY-NC)**
3. Ауторство – некомерцијално – без прераде **(CC BY-NC-ND)**
4. Ауторство – некомерцијално – делити под истим условима **(CC BY-NC-SA)**
5. Ауторство – без прераде **(CC BY-ND)**
6. Ауторство – делити под истим условима **(CC BY-SA)¹**

У Нишу, _____

Потпис аутора дисертације:



Душан Р. Ђорђевић