

Semmelweis Egyetem, Fogorvostudományi Kar, Orális Diagnosztikai Tanszék, Budapest

Új terápiás lehetőségek odontomák kezelésében

Esetismertetés

DR. TRIMMEL BÁLINT, DR. NAGY ZOLTÁN, DR. GYULAI-GAÁL SZABOLCS

Az odontomák benignus, hám- és kötőszöveti elemeket vegyesen tartalmazó odontogén daganatok. Irodalmi adatok alapján teljes exstirpációjuk mellett recidíva ritkán jelentkezik. Esetünkben két évvel korábban operált, complex odontoma recidívájának kétlépcsős műtéti ellátását mutatjuk be. A 20 éves páciens jobb oldali angulus mandibulae területére lokalizálódó abscessusszal jelentkezett, képalkotó felvételek alapján az angulus mandibulae-nak megfelelő területet odontomának imponáló képlet és az impaktált jobb alsó bölcsességfog töltötte ki. Az állkapocstörés és nervus alveolaris sérülésveszélye miatt kétlépcsős műtéti eljárás mellett döntöttünk intraoralis feltárásból. Az első műtét során az odontoma eltávolítását, valamint a csontdefektus marsupialisációját végeztük. 4 hónappal később a második műtét alkalmával eltávolítottuk a jobb alsó bölcsességfogot, valamint a csontdefektust fedő háborítást. A műtét során a nervus alveolaris inferior nem sérült, a keletkezett csontdefektust platelet-rich fibrinnel töltöttük fel, a műtéti területet per primam zártuk. A gyógyulás komplikációmentesen zajlott, három hónap alatt a korábbi műtéti területen az egészséges anatómiai viszonyok rekonstrukcióját értük el.

Kulcsszavak: odontomarecidíva, kétlépcsős műtéti eljárás, platelet-rich fibrin (PRF)

A WHO legutóbbi klasszifikációja szerint az odontomák mesenchymalis és epithelialis elemeket (fog eredetű kemény- és lágszöveteket) vegyesen tartalmazó benignus daganatok, melyek két típusát különböztetjük meg: a compound és complex odontomát [5]. Az elváltozás az egyik leggyakoribb odontogén daganat, megjelenési aránya a két nem esetén nem mutat eltérést [2, 3]. Eredetük ismeretlen, a fogcsíra genetikai eltérése, illetve külső környezeti tényezők, például traumák játszhatnak szerepet a kialakulásukban. A genetikai háttér szerepe mellett szól, hogy örökletes szindrómák részeként, például Gardner-, Hermann-, Gorlin-Goltz-szindróma esetén is megfigyelhető jelenlétük [3, 14]. A compound odontoma leggyakoribb előfordulási helye a maxilla frontalis régiója, megjelenése kisméretű fogak halmazára hasonlít, ez a gyakoribb elváltozás. A complex odontoma fogszöveteket tartalmazó szabálytalan masszaként azonosítható, a mandibula hátsó régiójában fordul elő gyakrabban [2, 5]. Az odontomákat általában tünetszegény növekedés jellemzi, panaszokat ritkán okoznak. Fogelőtörési zavar, fájdalomtalan állcsont duzzanat, rágóképesség-csökkenés miatt készített fogászati röntgenen a legtöbb esetben már fiatal korban azonosítható radiodenz képződményként jelennek meg. A szövettani képüket különböző érettségi fokú fogszövetek elegye jellemzi [9, 14]. A kötőszövetes tokkal körülvett amorf képletmassza legnagyobb arány-

ban dentint tartalmaz, de a szövettani leletben zománcprizmák is megfigyelhetők. A compound odontoma esetében a különböző szövetek rendezettsége nagyobb, hasonlóságot mutat a maradó fogakhoz.

Differenciáldiagnosztikai szempontból a kalcifikáló odontogén tumorok, ameloblastos fibroma, ameloblastos fibroodontoma, odontoameloblastoma, osteomák, osteoblastomák és cementomák merülnek fel, a diagnózis felállításához minden esetben szövettani vizsgálat szükséges [2].

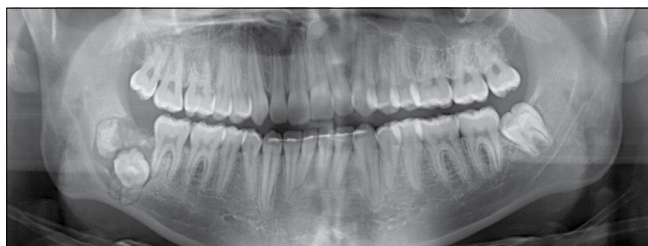Odontoma esetén a terápiát a sebészi eltávolítás jelenti, mely a lokalizációtól függően intra- vagy extraoralis megközelítésből végezhető. A műtét során fontos, hogy az elváltozás teljes egészében eltávolításra kerüljön, a műtéti területet gondosan át kell vizsgálni. Amennyiben a műtét során keletkező csontdefektus mérete kiterjedt, csontpótló eljárások alkalmazása is megfontolandó. Annak ellenére, hogy az odontomák kiújulási hajlama megfelelő sebészi eltávolítás mellett csekély, rendszeres kontrollvizsgálatok mellett az esetleges recidíva időben észlelhető [5, 14].

A sebészi exstirpatio lehetséges szövődményei: szomszédos fog illetve fogcsíra sérülése, állcsont törése, ideg-, érkepletek sérülése, a műtéti terület felülfertőződése. Az esetleges komplikációk elkerülése szempontjából fontos a beavatkozás pontos megtervezése és gondos kivitelezése, a posztoperatív szakaszban a megfelelő sebtolett alkalmazása [9, 14].

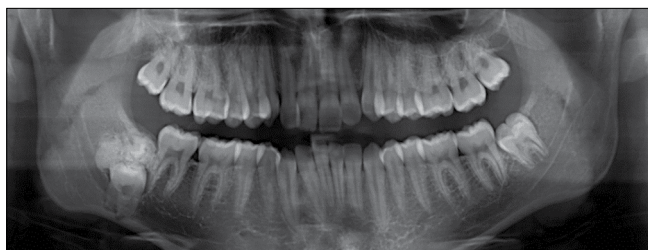Esetismertetés

20 éves férfi páciens szájnnyitási korlátozottsággal és jobb oldali arcduzzanattal érkezett osztályunkra. A klinikai vizsgálat során a jobb oldali angulus mandibulae területe duzzadt, tapintásra érzékeny volt. Intraoralisan a jobb oldali retromolaris területen a nyálkahártya duzzadt, fájdalmas, fluktuáló tapintatú. Panorámaröntgenfelvétel készítése után (1. kép) szabálytalan, környezetétől elhatárolódó, radiodenz elváltozás látható a bölcsességfog felett, mely a fogat a mandibula bázisához diszlokálta. A páciens elmondása alapján korábban panaszai nem voltak, fogszabályozó kezeléséhez kapcsolódóan az adott területen pár évvel korábban műtéti beavatkozást végeztek.

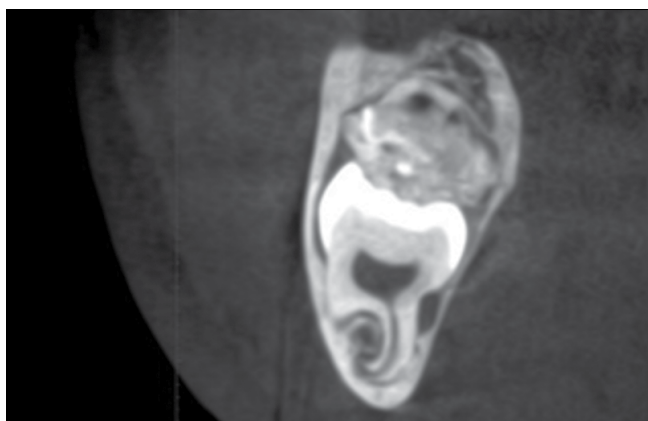
A kezelés első lépése az akut odontogén gyulladás és a következményes szájzár megszüntetését célozta



1. kép: Kiindulási panorámaröntgenfelvétel (2019)



2. kép: Fogszabályozó kezelés előtt készült panorámaröntgenfelvétel (2016)



3. kép: CBCT képen az elváltozás és a 48 fog a mandibula kb. 85%-át kitölti az adott átmetszetben, a nervus alveolaris inferior közvetlen kapcsolatban van a bölcsességfog gyökerével

meg. Nervus alveolaris inferior és a nervus buccalis vezetési érzéstelenítését követően a 47 fog mögötti területen intraoralisan incíziót végeztünk. Az abscessusból nagy mennyiségű, sűrű pus és szövettörmelék ürült, az elváltozás drenálására jodoformos gézcsíkot helyeztünk be. Per os 2 × 1 (875 mg/125 mg) amoxicillin + clavulansavat indítottunk, a páciensét másnapra műtétre előjegyeztük. Az anamnézis és a rendelkezésre álló korábbi képalkotó felvételek alapján az elváltozás odontoma recidivának imponált (2. kép). Méretére, valamint a környező anatómia-képletek közelségére tekintettel a műtét során csupán az elváltozás teljes eltávolítására törekedtünk, a jobb alsó bölcsességfog eltávolítását kockázatosnak ítéltük (3. kép). Az angulus mandibulae területén keletkezett állcsontdefektust a szájüreg melléküregévé alakítva, annak marsupialisációját terveztük, lehetőséget teremtve a csontregenerációra, ezzel biztosítva egy későbbi műtét során az esetleges állcsonttörés, valamint idegsérülés minimalizálását. A 47 fog mögött képzett L-alakú lebenyből hozzáférve eltávolítottuk az elváltozást körülvevő kötőszövetes tokot, illetve több darabban az amorf formájú terimét. A műtét során a buccalis csontfal megőrzésére törekedtünk. A műtéti területet nagy mennyiségű, fiziológiás sóoldattal mostuk át, a visszamaradt csontdefektust jodoformos gézcsíkkal tamponáltuk, majd a lebenyt eredeti pozícióba visszafektettük, egyszerű csomós öltésekkel egyesítettük. A páciens rendszeres kontrollja mellett marsupialisáltuk az elváltozást. A jodoformos gézcsíkot naponta cseréltük, majd a csontdefektus hámosodása után perubalsamos gézcsíkra tértünk át, melyet heti két alkalommal cseréltünk és naponta háromszor 0,12%-os klórhexidin oldat használatát rendeltük el [10].

Az eltávolított elváltozás szövettani értékelése igazolta a complex odontoma diagnózist.

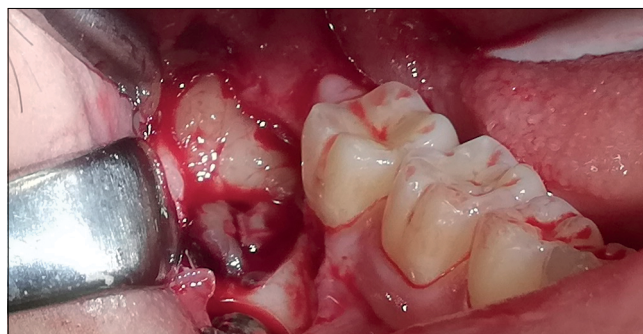Rendszeres kontrollok során az elváltozással érintett, jobb alsó második órlőfog szenzitivitás-vizsgálatát is több alkalommal elvégeztük. Az érintett fog a referencia fogakhoz képest nem reagált hideg ingerre, pulpanekrózis miatt a fog endodontiai kezelését a második műtét előtt elvégeztük [11]. A marsupialisációnak köszönhetően 4 hónap alatt a csontdefektus mérete jelentősen csökkent, kontroll röntgenfelvételen a canalis mandibulae felett újonnan képződött csontállomány ábrázolódott, így az áttörésben visszamaradt bölcsességfog eltávolítása mellett döntöttünk. A retenció mélysége, illetve a bölcsességfog gyökerei között futó nervus alveolaris inferior helyzete miatt opcióként merült fel a 47 fog disszekciója és a distalis gyökér eltávolítása a műtét során, így biztosítva jobb hozzáférést a 48 fozhoz. A műtét okozta csontdefektus feltöltésére, az eredeti anatómiai viszonyok rekonstruálására a szakirodalomban számos graftanyag használatát leírták már, a véralvadék stabilizálását elősegítő kollagénszivacsoktól a különböző csontpótló anyagokig [13]. A regeneratív anyagok használata a defektus gyorsabb és tökéletesebb telődését eredményezi [6, 13], csökkentheti a posztoperatív szövődmények mértékét, rövidítve a gyógy-

gyuláshoz szükséges időt. E tekintetben különösen ígéretes az autológ vérelemzke-készítmények postextractiós alkalmazása [12, 15]. A második műtét során a műtési terület feltöltéséhez advanced platelet-rich fibrin (A-PRF) alkalmazása mellett döntöttünk, a páciens-től a műtét előtt összesen 8 × 10 ml vért vettünk [7]. Choukroun-protokoll szerint a natív A-PRF csöveket 14 percig 1300 rpm fordulaton centrifugáltuk. Az eljárás során a véralvadási folyamatnak köszönhetően a kémcső tetején egy sárgás színű, gél állagú, fibrinalvadékhöz jutunk. Ez a fibrin mátrix vérelemzkek mellett leukocytákat és plasmaproteineket is tartalmaz. A kialakult 3D struktúra vérelemzke és leukocyta eredetű növekedési faktorok (inzulinszerű növekedési faktor-I (IGF-I); interleukin-1 (IL-1); interleukin-4 (IL-4); interleukin-6 (IL-6); interleukin-10 (IL-10); epidermalis növekedési faktor (EGF); hepatocita növekedési faktor (HGF); thrombocytáeredetű növekedési faktor (PDGF); transzformáló növekedési faktor-β (TGF-β); érendothel növekedési faktor (VEGF) rezervoárjaként funkcionál, szerkezeti stabilitását kb. 14 napig megtartva a gyógyulási folyamatokat irányító bioaktív molekulák konstans jelenlétét biztosítja [4, 8]. Az így előállított graftanyag teljesen autológ, szöveti reakciót nem okoz. A magas leukocytatartalom csökkenti a műtési terület felülfertőződését, korábbi klinikai vizsgálatok ödémaképződés csökkenéséről, jobb lágyszöveti és csontregenerációról számoltak be [1, 12].

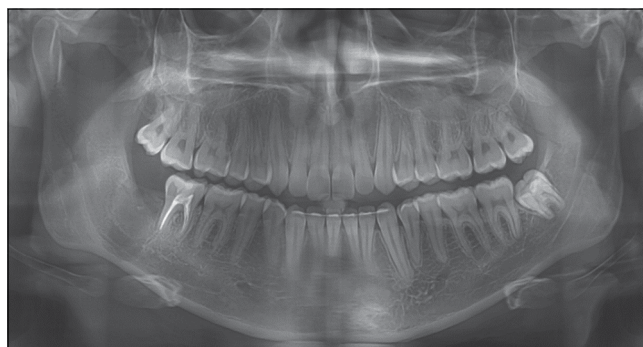A második műtétet az elsőhöz hasonlóan vezetéssel érzéstelenítés mellett végeztük. L-alakú, mucoperios-tealis lebenyképzést követően eltávolítottuk a marsupialisatio során létrehozott melléküreg hámborítását. Ezt követően a buccalis csontfalat csontfrézerek segítségével eltávolítva, szabaddá tettük a bölcsességfog buccalis felszínét. A fog koronai részén retenciós mélyedést kialakítva, emelő segítségével a fog óvatos luxálását végeztük, majd a bölcsességfogot mesio-distalis irányban disszekáltuk. A két darabot fokozatos, körültekintő luxálás mellett sikerült a 47 fog sérülése nélkül eltávolítani. A beavatkozás során a nervus alveolaris inferior és a mandibula folytonossága is intakt maradt. A műtési területet fiziológiás sóoldattal mostuk át, a szövettörmelékeket és nyálkahártya részleteket alaposan excaváltuk, a 47 fog distalis gyökérfelületének simítását is elvégeztük. A visszamaradt csontdefektust A-PRF alvadékkal töltöttük fel, a lebenyt egyszerű csomós öltésekkel per primam zártuk (4. kép).

A műtétet követően per os (875 mg/125 mg) amoxicillin + clavulánsavat indítottunk naponta 2 × 1 adagban egy héten át. Az egy héttel későbbi kontrollon a páciens a nervus alveolaris inferior területén paraesthesiát nem jelzett, minimális arcduzzanatról és érzékenységről számolt be. A seb záródott, felülfertőződés nem következett be, a varratokat ekkor távolítottuk el.

A három hónapos kontroll során készített panoráma-röntgen-felvételen a műtési terület csontos telődése látható, a jobb alsó második őrlő distalis gyökerénél a pe-



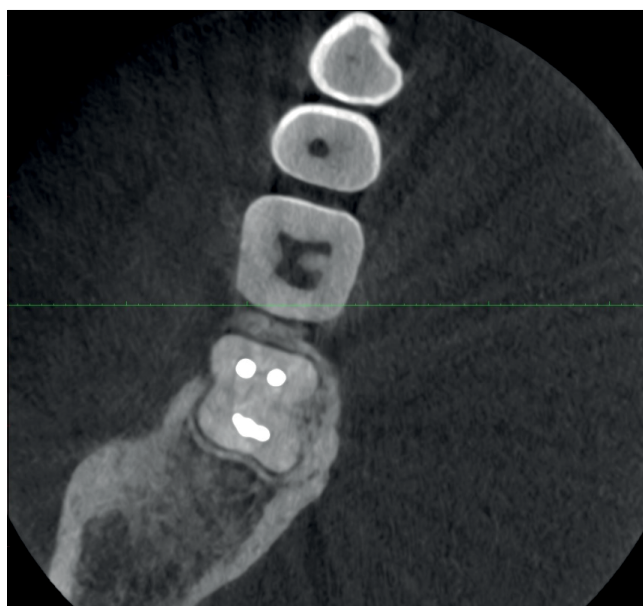
4. kép: A bölcsességfog eltávolítása után a defektus feltöltése platelet-rich fibrinnel (2. műtét)



5. kép: Kontroll panoráma-röntgen-felvétel három hónappal a második műtét után

riapicalis rajzolat egészséges szerkezetű, egészen a fognyaki régióig követhető (5. kép).

A féléves kontroll CBCT felvételen jól látható, hogy a jobb alsó második őrlőfog distalis gyökere körül ép a gyökérhártya-rajzolat és a csontszerkezet a korábbi műtési területen (6. kép).



6. kép: CBCT felvétel horizontális metszete a 47 fog fognyaki régiójában hat hónappal a második műtét után

Megbeszélés

Az odontómák a leggyakrabban előforduló jóindulatú odontogén daganatok közé tartoznak. Diagnózisukat megnehezíti tünetszegény növekedésük, mely következtében az állcsontok deformációja, szomszédos fogak diszlokációja, károsodása is előfordulhat. Sok esetben csak radiológiai vizsgálat során kerülnek felismerésre, biztos diagnózisuk szövettani vizsgálat alapján állítható fel. Terápiája minden esetben sebészi eltávolításból áll. Szövődeményként nagy kiterjedésű elváltozások esetén a környező anatómiai struktúrák sérülése, állcsonttörés fordulhat elő.

Bemutatott esetünk is felhívja a figyelmet a műtét utáni szoros kontroll fontosságára. Irodalmi adatok alapján az odontómák kiújulásra nem hajlamosak, viszont a nem teljesen eltávolított elváltozások későbbi recidívák forrásai lehetnek. Az általunk a mindennapos szájszészeti ellátásban sikeresen alkalmazott oszteoinduktív PRF technika egy újabb indikációs területe került bemutatásra, amivel a hasonló nagy kiterjedésű elváltozások esetén többlépcsős műtéti ellátás részeként, az eredeti anatómiai viszonyokat sikeresen rekonstruálhatjuk.

Köszönetnyilvánítás

A szerzők ezúton köszönik Dr. Dobó-Nagy Csabának a kézirat lektorálását és megjelenésének támogatását.

Irodalom

- AL-HAMED FS, TAWFIK MAM, ABDELFADEL E, AL-SALEH MAQ: Efficacy of Platelet-Rich Fibrin After Mandibular Third Molar Extraction: A Systematic Review and Meta-Analysis. *Journal of Oral and Maxillofacial Surgery* 2017; 1124–1135. <https://doi.org/10.1016/j.joms.2017.01.022>
- AVELAR RL, PRIMO BT, PINHEIRO-NOGUEIRA CB, STUART-SOARES EC, DE OLIVEIRA RB, ROMULO DE MEDEIROS J, et al: Worldwide incidence of odontogenic tumors. *J Craniofac Surg* 2011; 2118–2123. <https://doi.org/10.1097/SCS.0b013e3182323cc7>
- BIANCO BCF, SPERANDIO FF, HANEMANN JAC, PEREIRA AAC: New WHO odontogenic tumor classification: impact on prevalence in a population. *J Appl Oral Sci* 2020; e20190067. <https://doi.org/10.1590/1678-7757-2019-0067>
- CARUANA A, SAVINA D, MACEDO JP, SOARES SC: From Platelet-Rich Plasma to Advanced Platelet-Rich Fibrin: Biological Achievements and Clinical Advances in Modern Surgery. *European journal of dentistry* 2019; 280–286. <https://doi.org/10.1055/s-0039-1696585>
- EL-NAGGAR AK, JENNIFER RG, TAKASHI T, SLOOTWEG PJ: WHO Classification of Head and Neck Tumours. Fourth edition. In: Lyon,. International Agency for Research on Cancer 2017: 224–226.
- GASPARRO R, SAMMARTINO G, MARINIELLO M, DI LAURO AE, SPAGNUOLO G, MARENZI G: Treatment of periodontal pockets at the distal aspect of mandibular second molar after surgical removal of impacted third molar and application of L-PRF: a split-mouth randomized clinical trial. *Quintessence Int* 2020; 204–211.
- GHANAATI S, BOOMS P, ORLOWSKA A, KUBESCH A, LORENZ J, RUTKOWSKI J, et al: Advanced platelet-rich fibrin: a new concept for cell-based tissue engineering by means of inflammatory cells. *J Oral Implantol* 2014; 679–689. <https://doi.org/10.1563/aaid-joi-D-14-00138>
- GHANAATI S, HERRERA-VIZCAINO C, AL-MAAWI S, LORENZ J, MIRON RJ, NELSON K, et al: Fifteen Years of Platelet Rich Fibrin in Dentistry and Oromaxillofacial Surgery: How High is the Level of Scientific Evidence? *J Oral Implantol* 2018; 471–492. <https://doi.org/10.1563/aaid-joi-D-17-00179>
- GYULAI-GAÁL S, TAKÁCS D, BARABÁS J, TARJÁN I, MARTONFFY K, SZABO G, et al.: Mixed odontogenic tumors in children and adolescents [Fogelőtörési zavarokkal járó vegyes odontogén daganatok]. *Fogorvosi Szemle* 2007; 65–69.
- MENSCH K, PONGRACZ J, NAGY A, KRISTOF K, BECHIR A, PACURAR M, et al: Preventive and Therapeutic Effects of Chlorhexidine Containing Varnish on Candida Biofilm. *Revista De Chimie* 2017; 2808–2811. <https://doi.org/10.37358/RC.17.12.5983>
- MENSCH K, SIMONFFY L, DOMBI C, SZABO BT, VARGA J, JUHASZ A, et al: Endodontic and microsurgical treatments of maxillary lateral incisor dens invaginatus in combination with cone-beam-computed tomography fusion imaging. *Oral Radiology* 2017; 147–152. <https://doi.org/10.1007/s11282-016-0257-5>
- RITTO FG, PIMENTEL T, CANELLAS JVS, JUNGER B, CRUZ M, MEDEIROS PJ: Randomized double-blind clinical trial evaluation of bone healing after third molar surgery with the use of leukocyte- and platelet-rich fibrin. *Int J Oral Maxillofac Surg* 2019; 1088–1093. <https://doi.org/10.1016/j.ijom.2019.01.020>
- SIMONFFY L, MINYA F, TRIMMEL B, LACZA Z, DOBO-NAGY C: Albumin-Impregnated Allograft Filling of Surgical Extraction Sockets Achieves Better Bone Remodeling Than Filling with Either Blood Clot or Bovine Xenograft. *Int J Oral Maxillofac Implants* 2020; 297–304. <https://doi.org/10.11607/jomi.7554>
- SZÜTS J, NÉMETH Z: Diagnosis and treatment of odontomas in the maxillofacial surgery [Odontómák diagnosztikus és terápiás aspektusai a maxillofacialis sebészetben]. *Fogorvosi Szemle* 2018; 85–90.
- VARGHESE MP, MANUEL S, KUMAR LKS: Potential for Osseous Regeneration of Platelet-Rich Fibrin-A Comparative Study in Mandibular Third Molar Impaction Sockets. *Journal of Oral & Maxillofacial Surgery* (02782391) 2017; 1322–1329. <https://doi.org/10.1016/j.joms.2017.01.035>

Case report

TRIMMEL B, NAGY Z, GYULAI-GAÁL SZ

New therapeutic options in the treatment of odontomas*A case report*

Odontoma is a benign, odontogenic tumour composed of mixed epithelial and mesenchymal tissues. Based on the literature recurrence is rare after complete extirpation. In our case, we present a two-stage surgical treatment approach for a recurrent complex odontoma, which was first operated two years earlier. The twenty-year-old patient presented an abscess localized to the area of the right mandibular angle. The radiological images, revealed an area filled with an odontoma-like lesion and the impacted lower wisdom tooth. Due to the risk of jaw fracture and alveolar nerve injury, a two-stage surgical procedure was applied from intraoral access. During the first surgery, the odontoma was removed and the bony defect was marsupialized. Four months later, the right lower wisdom tooth and the epithelial lining of the bony defect were removed. The second surgery was performed without alveolar nerve injury, the bony defect was filled with platelet-rich fibrin and primarily wound-closure was applied. Healing was uneventful. During three month healing time the original anatomical conditions were reconstructed in the previous surgical area.

Keywords: recurrent complex odontoma, two-stage surgical treatment, platelet-rich fibrin (PRF)