

**Reporte de caso**

Anemia de células falciformes y embarazo. Reporte de caso

Sickle cell anemia and pregnancy: a clinical case report

Anemia falciforme e gravidez: relato de caso clínico

Recibido: 05 | 05 | 2019


Aprobado: 16 | 09 | 2019

DOI: <https://doi.org/10.18270/rsb.v9i2.2809>.


How to cite:

Guzmán-Yara YN, Sánchez-Gutiérrez SM, Castaño-Bermúdez MJ, Flórez-Ruiz G, Falla-Morán IS, Pérez DA, Romero-Sánchez DA. Anemia de células falciformes y embarazo. Reporte de caso. Rev. salud. bosque. 2019;9(2):65-72. DOI: <https://doi.org/10.18270/rsb.v9i2.2809>.


Yuly Natalia Guzmán Yara

 orcid.org/0000-0003-3500-0783

Sandra Milena Sánchez Gutiérrez

 orcid.org/0000-0002-9888-4996
Hospital Universitario Clínica San Rafael
Bogotá D.C., Colombia.

Manuel José Castaño Bermúdez

 orcid.org/0000-0002-6378-3976

Gineth Flórez Ruiz**Itzel Sofía Falla Morán****Daniela Archila Pérez****Daniel Alejandro Romero Sánchez**

Facultad de Medicina, Universidad El Bosque
Bogotá D.C., Colombia.

Correspondencia: ynguzmany@unbosque.edu.co

Resumen

La anemia de células falciformes (ACF) es una patología con altos índices de complicaciones; además, cuando se presenta durante el embarazo su manejo se convierte en un desafío médico debido al riesgo elevado de morbimortalidad materna y perinatal.

A continuación, se hace una breve revisión de la literatura sobre ACF y se describe un reporte de caso presentado en el Hospital Universitario Clínica San Rafael de Bogotá, Colombia, en el año 2018. La paciente era una primigestante en tercer trimestre del embarazo con diagnóstico de ACF que se complicó con una preeclampsia con características de severidad y concluyó en parto pretérmino.

El objetivo de publicar este caso es revisar la información respecto a la incidencia y la morbimortalidad materna y perinatal de la ACF, teniendo en cuenta que debe ser manejada por un equipo multidisciplinario y que se debe hacer detección temprana de complicaciones con el fin de mejorar el pronóstico del binomio madre-hijo.

Palabras clave: Anemia de células falciformes; Hemoglobina falciforme; Complicaciones del embarazo; Resultado del embarazo; Embarazo de alto riesgo; Mortalidad materna; Mortalidad perinatal; Preeclampsia; Morbilidad.

Summary

Sickle cell anemia (SCA) is a pathology with high rates of complications, when presented in pregnancy it is a medical challenge to manage patients due to the high risk of maternal and perinatal morbidity-mortality, case report and review of literature presented at the Hospital Universitario Clínica San Rafael de Bogotá (National Clinic) in 2018, a woman in the third trimester of pregnancy with diagnosis of sickle cell anemia that is complicated with preeclampsia with characteristics of severity and preterm delivery.

The objective of publishing this case is to review the information regarding the incidence, the maternal and perinatal morbidity / mortality of this medical condition, its management by a multidisciplinary team and the early detection of complications in order to improve the prognosis of the mother-child binomial.

Keywords: Anemia, Sickle Cell; Hemoglobin, Sickle; Pregnancy Complications; Pregnancy Outcome; Pregnancy, High-Risk; Maternal Mortality; Perinatal Mortality; Preeclampsia; Morbidity.

Resumo

A anemia falciforme (ACF) é uma patologia com altas taxas de complicações; quando ocorre na gravidez, é um desafio médico para gerenciar pacientes devido ao alto risco de morbidade materna e perinatal. Apresenta-se o relato de caso e revisão de literatura apresentada no Hospital Universitário Clínico San Rafael de Bogotá (Clínica Nacional) em 2018, primigestante no terceiro trimestre de gravidez com diagnóstico de anemia falciforme complicada pela pré-eclâmpsia com características de gravidade e parto prematuro.

O objetivo da publicação deste caso é revisar as informações referentes à incidência, morbimortalidade materna e perinatal dessa condição médica, levando em consideração que ela deve ser gerenciada por uma equipe multidisciplinar e fazer a detecção precoce de complicações, a fim de melhorar o prognóstico binomial: mãe-filho.

Palavras-chave: anemia falciforme; hemoglobina falciforme; complicações na gravidez, resultado da gravidez; gravidez de alto risco; mortalidade materna; mortalidade perinatal; pré-eclâmpsia; morbidade

Introducción

La anemia de células falciformes (ACF) tiene un patrón de transmisión autosómico recesivo y es una de las enfermedades genéticas más comunes en el mundo (1,2). La población más afectada por esta enfermedad es la proveniente de África e India: afecta a 1 de cada 600 afroamericanos y personas de origen mediterráneo o del sudeste asiático (3-5).

La ACF es una hemoglobinopatía de carácter hereditario que se caracteriza por la presencia de hemoglobina S en el eritrocito secundario a una mutación en el gen que codifica para la cadena beta, lo cual genera diferentes trastornos asociados en el desarrollo de la enfermedad, pues constituye el principio fisiopatológico de la misma (4).

El aspecto más importante para la precipitación fisiopatológica de la ACF es la polimerización de los eritrocitos, que varía en gran medida con el porcentaje de hemoglobina S. La polimerización irreversible genera que los eritrocitos adopten una forma anormal de "hoz" que modifica sus propiedades esenciales (básicamente su capacidad de deformabilidad), pues las alteraciones de los cambios conformacionales que se generan en la membrana eritrocitaria conllevan a la destrucción de las hematíes.

Asociado a dicho proceso se genera estasis vascular en el flujo venular de la microcirculación, mayoritariamente en los sinusoides esplénicos, generando así vaso-oclusión y aumento de la adherencia de los reticulocitos y leucocitos que forman complejos heterocelulares con los eritrocitos. Todo esto conlleva a que se genere obstrucción e hipoxia local, lo que se relaciona con un proceso proinflamatorio dado por la migración de neutrófilos al endotelio y la alteración del tono vasomotor secundario a la poca regulación de sustancias potencialmente vasodilatadoras como el óxido nítrico; asimismo, la regulación anormal de la hemostasia en última instancia genera células drepanocíticas que alteran la membrana endotelial (4,6-8).

El primer caso de embarazo exitoso en paciente con ACF fue reportado en 1931 (1). En la actualidad, las pacientes sobrevivientes de esta enfermedad presentan complicaciones durante toda su vida, en parte debido a la vida funcional marcadamente acortada de sus glóbulos rojos (5). La mayoría de los signos y síntomas son secundarios a hemólisis, a enfermedad vaso-oclusiva o a un aumento de la susceptibilidad a la infección; asimismo, los episodios agudos dolorosos son muy frecuentes durante la gestación y se presentan en el 27-50 % de los casos (4,9).

Los principales objetivos en el manejo de la ACF son ofrecer asesoría preconcepcional, evitar factores desencadenantes y prevenir infecciones. Las transfusiones de hemoderivados repetidas son frecuentes en el tratamiento para embarazadas con ACF, pero los riesgos del procedimiento incluyen transmisión de infecciones virales o bacterianas, reacciones hemolíticas, lesiones pulmonares agudas relacionadas con la transfusión y reacciones de transfusión tanto agudas como tardías (8). Es importante mencionar que en la población no gestante las transfusiones preoperatorias se administran para prevenir la morbilidad perioperatoria en pacientes con ACF, sin embargo en la actualidad no existe una recomendación o consenso sobre el régimen de transfusiones, particularmente en la paciente embarazada (3,5,10).

Durante la gestación se pueden presentar resultados obstétricos y perinatales adversos relacionados con la

ACF; las complicaciones descritas están asociadas con restricción de crecimiento intrauterino, parto pretérmino, mortalidad perinatal, bajo peso al nacer, preeclampsia, eclampsia y mortalidad materna (2,11,12).

La mortalidad promedio de ACF durante la gestación es del 4 %, pero puede ser mayor (2,13,14) si la paciente tiene esta patología antes del embarazo o si al inicio de este presenta una forma leve. Otras complicaciones que se pueden presentar en el embarazo y/o puerperio en este tipo de pacientes son: síndrome torácico agudo, enfermedad venosa tromboembólica, infecciones, síndrome de hemólisis, enzimas hepáticas elevadas, conteo plaquetario bajo (síndrome HELLP), entre otras (1,13) (Tabla 1). Teniendo en cuenta la larga lista de complicaciones que se pueden presentar durante la gestación y/o puerperio, se debe hacer un estricto control prenatal y manejo multidisciplinario encaminado a la detección precoz de las complicaciones.

Tabla 1. Complicaciones durante el embarazo en pacientes con enfermedad de células falciformes.

Perinatales	Maternas
Restricción de crecimiento intrauterino	Preeclampsia
Bajo peso al nacer	Eclampsia
Parto pretérmino	Síndrome torácico agudo
Aborto	Enfermedad venosa tromboembólica
Mortalidad perinatal	Infecciones-sepsis
	Síndrome HELLP
	Abrupcio de placenta
	Parto por cesárea
	Mortalidad materna

Fuente: **Elaboración propia.**

En Colombia se han presentado reportes y revisiones de caso, sin embargo no hay información actual sobre la ACF, igualmente no se registra incidencia ni prevalencia de la enfermedad por la deficiente publicación de casos en el país.

Presentación del caso

Paciente primigestante de 28 años, afrodescendiente, con hemoclasificación B negativo, antecedente de

enfermedad de células falciformes desde los 6 años de edad, múltiples hospitalizaciones por crisis falciformes, deficiencia de controles prenatales y sin controles médicos regulares, quien ingresa al servicio de urgencias con embarazo de 29 semanas por hallazgo de cifras tensionales elevadas sin criterios de severidad.

Los paraclínicos de ingreso reportan hemoglobina de 8.67 mg/dl, hiperbilirrubinemia a expensas de bilirrubina indirecta, deshidrogenasa láctica (LDH) elevada 995.1 U/L y signos de hemólisis en extendido de

Anemia de células falciformes y embarazo. Reporte de caso

Guzmán Yara Y, Sánchez Gutiérrez S, Castaño Bermúdez M, Flórez Ruiz G, Falla Morán I, Archila Pérez D, Romero Sánchez D

sangre periférica (se observa policromatofilia, hipocromía, poiquilocitosis, anisocitosis y drepanocitosis), por lo cual se considera que la paciente cursa con crisis falciforme y se inicia manejo con hidratación endovenosa y transfusión de unidades de glóbulos rojos; adicionalmente, se indica esquema de inductores de maduración pulmonar que evidencia una adecuada evolución clínica con control de crisis hemolítica.

Posteriormente, se realizó una electroforesis alcalina de hemoglobina que confirmó ACF (Figura 1). Luego de la transfusión, la paciente optimizó los niveles de hemoglobina sin requerimiento de nueva transferencia

de hemoderivados; durante la evaluación intrahospitalaria se realizó seguimiento ecográfico obstétrico cada dos semanas para vigilancia de crecimiento fetal, laboratorios y perfil biofísico semanales; monitoria fetal diaria, y vigilancia de signos vitales cada 8 horas. La mujer persistió con cifras tensionales elevadas, con paraclínicos para evaluación de disfunción de órganos en preeclampsia dentro de límites normales y a la semana 34 presentó crisis hipertensiva, por lo que se consideró que cursaba con preeclampsia con características de severidad, complicación que se manejó con antihipertensivos (labetalol).

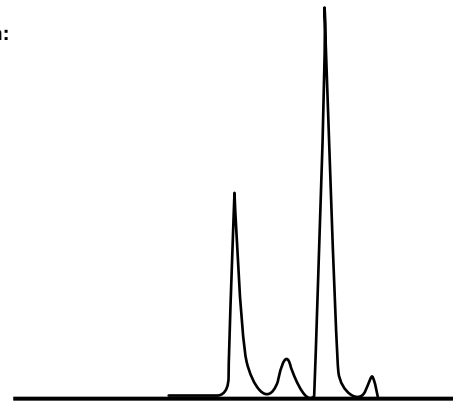
Figura 1. Electroforesis que evidencia patrón de anemia falciforme

Examen	Resultado	Unidades	Valores de Referencia
Electroforesis alcalina de hemoglobina Método: Electroforesis			
Hb A:	31.9	%	96 a 99
Hb Fetal:	6.9	%	0.1 a 2.0
Hb S:	58.3	%	
Hb A2:	2.9	%	0.1 a 4.0

Observaciones:

Patrón electroforético sugestivo de trastorno falciforme con transfusión reciente

Gráfica:



Fuente: Documento obtenido durante la realización del estudio.

Posterior a la estabilización hemodinámica, se finalizó la gestación por cesárea de urgencia en un procedimiento sin complicaciones que dio como resultado un recién nacido vivo, femenino, de presentación pélvica, con peso de 1.927 g, en percentil 10 para la edad gestacional, APGAR 8-9-10/10 y Ballard para 34 semanas. Durante el puerperio la paciente recibió manejo médico con hidratación intravenosa, analgesia con opioides, antihipertensivos orales (enalapril) y

tromboprolifaxis con heparinas de bajo peso molecular (6 semanas), además se aseguró que completara el esquema de inmunizaciones recomendado por infectología (Haemophilus influenzae tipo B y Streptococcus pneumoniae).

Dada la adecuada evolución clínica y el postoperatorio normal, se da alta hospitalaria a la paciente al séptimo día post parto. A ese momento, el recién nacido se

encontraba en la unidad de cuidado intensivo neonatal con evolución adecuada. No se encuentra documentación de controles médicos posteriores al egreso de la paciente.

Durante la estancia hospitalaria, la paciente fue valorada por un equipo multidisciplinario que incluía obstetricia, medicina materno-fetal, hematología, genética, infectología, oftalmología y psiquiatría

Discusión

La ACF es una de las condiciones patológicas de carácter hereditario más frecuentes en el mundo; esta es una hemoglobinopatía que se caracteriza por la presencia de hemoglobina S en el eritrocito secundario a una mutación en el gen que codifica para la cadena beta, y en la cual resaltan dos hechos fundamentales: la vaso-oclusión intermitente y la anemia hemolítica crónica, los cuales pueden llevar a la isquemia aguda o crónica de órganos como huesos, hígado, pulmones y riñones (15).

Durante el embarazo, estas afectaciones generan mayor problemática debido a que entre los cambios fisiológicos se presenta anemia fisiológica, aumento de masa eritrocitaria, mayores requerimientos energéticos para suplir las necesidades metabólicas del feto, modulación inmunológica, estasis vascular y activación del sistema de la coagulación (6,15).

Según Roger & Molokie (16), los cambios normales del sistema cardiovascular, respiratorio y renal pueden enmascarar un daño inicial secundario a la enfermedad. Asimismo, se describe que las complicaciones del embarazo más asociadas con la ACF son las infecciones, entre ellas neumonía, sepsis, bacteriuria asintomática y pielonefritis, pero también pueden estar involucrados el estado protrombótico, que aumenta el riesgo de tromboembolismo venoso, trombosis venosa profunda y tromboembolismo pulmonar (17); las enfermedades hipertensivas del embarazo, como en el caso aquí presentado que cursa con preeclampsia; el parto pretérmino, y la restricción de crecimiento intrauterino (7,13).

En cuanto a la revisión de la literatura sobre ACF, se encontraron varias investigaciones que estudian esta patología: Boافر *et al.* (2), en una revisión sistemática y metaanálisis de 2017, describen que los eventos adversos perinatales y obstétricos como presencia de restricción de crecimiento intrauterino, mortalidad perinatal, bajo peso al nacer, preeclampsia, eclampsia y mortalidad materna aumentan con diferencias

estadísticamente significativas al presentarse en pacientes con ACF. Costa *et al.* (12), en un estudio prospectivo, encontraron altas tasas de cesárea y parto pretérmino en mujeres con ACF en comparación con mujeres sanas. Kuo & Caughey (11) evidenciaron que menos de cinco consultas antenatales estaban asociadas a tasas más altas de eventos adversos en paciente norteamericanas con esta condición. Ritz *et al.* (1) reportaron dos casos clínicos de mujeres de 28 y de 37 años que cursaban gestaciones en tercer trimestre y que presentaron muerte materna en el puerperio secundaria a procesos tromboembólicos. Finalmente, Asnani *et al.* (14) reportaron riesgo de muerte 4 a 6 veces mayor en pacientes gestantes con ACF en comparación con la población general.

En relación al enfoque de manejo de la patología, en Inglaterra se realiza tamizaje antenatal a las mujeres en áreas de alta prevalencia para esta enfermedad, para lo cual se toma un hemograma completo y una cromatografía líquida de alta resolución; por su parte, en las zonas de baja prevalencia el tamizaje depende de los antecedentes étnicos de riesgo. De igual forma, la asesoría genética se aconseja idealmente en el período preconcepcional (4). En el presente caso la paciente llega en estado avanzado de gestación, sin controles adecuados del embarazo ni control de su patología de base, lo que hace más difícil su tratamiento.

Con relación a la toma de suplementos vitamínicos en mujeres embarazadas con ACF, el ácido fólico está indicado como suplemento durante la gestación, así como en la población general, sin embargo, el uso de hierro se contraindica en pacientes con diagnóstico de esta condición (6,18).

La hidroxiurea es el tratamiento estándar para los pacientes que padecen ACF, sin embargo está contraindicado en embarazo debido a su potencial efecto teratogénico en animales, por lo cual se sugiere suspender tres meses antes de la concepción y reiniciar cuando la madre haya suspendido la lactancia (12,18,19). En caso de que la madre curse con hipertensión arterial crónica, también se deben suspender los inhibidores de la enzima convertidora de angiotensina y antagonista de receptores de aldosterona. Dados los efectos adversos asociados a estos antihipertensivos en el feto, es necesario optar por otras opciones como la alfametildopa, el labetalol o el nifedipino (6,15).

En la actualidad no hay tratamientos específicos recomendados para ACF en gestantes, pues las transfusiones profilácticas no han reducido las complicaciones y por

el contrario pueden aumentar el riesgo de reacciones post transfusionales, síndrome de hiperhemolisis y muerte; por tanto, se requieren más estudios para poder realizar una recomendación de tratamiento en esta población (3,5-7,10).

Es importante resaltar la importancia del tratamiento profiláctico de infecciones, por lo cual se recomienda la aplicación de vacunas contra *Haemophilus influenzae tipo B*, *Neisseria meningitides* y *Streptococcus pneumonia* dado el alto riesgo de contraer infecciones por microorganismos encapsulados; en caso de no haberse efectuado la vacunación cuatro semanas antes de la concepción, se debe utilizar antibiótico profiláctico de amplio espectro. En el caso presentado se aseguró que la paciente completara su esquema profiláctico recomendado por el infectólogo.

Otras recomendaciones para evitar crisis veno-oclusivas y complicaciones derivadas de estas durante el embarazo son: el uso de tromboprolifaxis para disminuir el riesgo de aparición de enfermedad tromboembólica venosa en situaciones especiales durante el embarazo y puerperio (7); el inicio de ácido acetil salicílico para prevención de preeclampsia; la aplicación de pruebas de bienestar fetal para evaluar el crecimiento fetal con ecografía y monitorizar el feto intraparto dado el riesgo de isquemia placentaria por preeclampsia o desprendimiento, y la formulación de terapia de oxígeno profiláctica en el hogar (9). Estas medidas hicieron parte del tratamiento realizado en el caso presentado.

El cuidado prenatal y la educación de las pacientes son aspectos fundamentales para la detección temprana de complicaciones (4,9,16). Acciones como mantener los requerimientos de oxígeno y la anticoncepción post parto, y evitar la deshidratación, los cambios bruscos de temperatura y la exposición a estrés son medidas seguras para evitar complicaciones en el embarazo, el trabajo de parto y el puerperio (9,11).

La experiencia que el equipo médico multidisciplinario adquirió en este caso es enriquecedora, por lo que se recomienda, tal como se realizó, un seguimiento clínico, paraclínico y con pruebas de bienestar fetal minucioso encaminado a detectar complicaciones de manera precoz, contar con un equipo multidisciplinario, realizar tratamientos específicos cuando se presenta crisis falciforme o complicaciones en el embarazo, además de otras recomendaciones de la literatura para optimizar los resultados obstétricos y perinatales en pacientes valoradas en los centros de atención de gestantes de alto riesgo con diagnóstico de ACF.

Conclusiones

Las pacientes con ACF que quieran estar o estén en embarazo deben ser manejadas por un equipo multidisciplinario que incluya obstetra, especialista en medicina materno-fetal, hematólogo, genetista, entre otros, para poder identificar los riesgos (7,18).

El enfoque óptimo del tratamiento de embarazadas con ACF no ha sido descrito, sin embargo se debe tener alta sospecha de complicaciones cuando se está ante una gestante con diagnóstico previo de la enfermedad. Además, las intervenciones precoces y agresivas puede evitar o disminuir complicaciones y reducir las tasas de muerte materna y/ o perinatal.

Conflicto de intereses

Ninguno declarado por los autores.

Financiación

Ninguna declarada por los autores.

Agradecimientos

Ninguno declarado por los autores.

Referencias

1. Rizk S, Pulte ED, Axelrod D, Ballas SK. Perinatal Maternal Mortality in Sickle Cell Anemia: Two Case Reports and Review of the Literature. *Hemoglobin*. 2017;41(4-6):225-9. DOI: 10.1080/03630269.2017.1397017.
2. Boafor TK, Olayemi E, Galadanci N, Hayfron-Benjamin C, Dei-Adomakoh Y, Segbefia C, et al. Pregnancy outcomes in women with sickle-cell disease in low and high income countries: a systematic review and meta-analysis. *Obstetric Anesthesia Digest*. 2017;37(1):9-10. DOI: 10.1097/01.aoa.0000511999.06517.f5.
3. Proudfit CL, Atta E, Doyle NM. Hemolytic Transfusion Reaction After Preoperative Prophylactic Blood Transfusion for Sickle Cell Disease in Pregnancy. *Obstet Gynecol*. 2007;110(2 Pt 2):471-4. DOI: 10.1097/01.AOG.0000258784.61584.f5.
4. Howard J, Oteng-Ntim E. The obstetric management of sickle cell disease. *Best Pract Res Clin Obstet Gynaecol*. 2012;26(1):25-36. DOI: 10.1016/j.bpobgyn.2011.10.001.
5. Jackson B, Fasano R, Roback J. Current Evidence for the Use of Prophylactic Transfusion to Treat Sickle Cell Disease.

- se During Pregnancy. *Transfusion Medicine Reviews* 2018 Oct;32(4):220-224. DOI: 10.1016/j.tmr.2018.06.001.
6. Boga C, Ozdogu H. Pregnancy and sickle cell disease: A review of the current literature. *Crit Rev Oncol Hematol*. 2016;98:364-74. DOI: 10.1016/j.critrevonc.2015.11.018.
 7. Patil V, Ratnayake G, Fastovets G. Clinical 'pearls' of maternal critical care Part 2: sickle-cell disease in pregnancy. *Curr Opin Anesthesiol*. 2017;30(3):326-34. DOI: 10.1097/ACO.0000000000000464.
 8. Pujadas-Rios X, Viñals-Rodríguez LL. Enfermedad de células falciformes en el embarazo. *Revista Cubana de Obstetricia y Ginecología*. 2016;42(2):239-53.
 9. Parrish MR, Morrison JC. Sickle cell crisis and pregnancy. *Semin Perinatol*. 2013;37(4):274-9. DOI: 10.1053/j.semperi.2013.04.006.
 10. Okusanya BO, Oladapo OT. Prophylactic versus selective blood transfusion for sickle cell disease in pregnancy. *Cochrane Database Syst Rev*. 2016;12:CD010378. DOI: 10.1002/14651858.CD010378.pub3.
 11. Kuo K, Caughey AB. Contemporary outcomes of sickle cell disease in pregnancy. *Am J Obstet Gynecol*. 2016;215(4):505.e5. DOI: 10.1016/j.ajog.2016.05.032.
 12. Costa VM, Viana MB, Aguiar RA. Pregnancy in patients with sickle cell disease: maternal and perinatal outcomes. *J Matern Fetal Neonatal Med*. 2015;28(6):685-9. DOI: 10.3109/14767058.2014.928855.
 13. Alayed N, Kezouh A, Oddy L, Abenhaim HA. Sickle cell disease and pregnancy outcomes: population-based study on 8.8 million births. *J Perinat Med*. 2014;42(4):487-92. DOI: 10.1515/jpm-2013-0275.
 14. Asnani MR, McCaw-Binns AM, Reid ME. Excess risk of maternal death from sickle cell disease in Jamaica: 1998-2007. *PloS One*. 2011;6(10):e26281. DOI: 10.1371/journal.pone.0026281.
 15. Andemariam B, Browning SL. Current Management of Sickle Cell Disease in Pregnancy. *Clin Lab Med*. 2013;33(2):293-310. DOI: 10.1016/j.cll.2013.03.023.
 16. Rogers DT, Molokie R. Sickle Cell Disease in Pregnancy. *Obstet Gynecol Clin North Am*. 2010;37(2):223-37. DOI: 10.1016/j.ogc.2010.02.015.
 17. Noubouossie D, Key NS. Sickle cell disease and venous thromboembolism in pregnancy and the puerperium. *Thromb Res*. 2015;135(Suppl 1):S46-8. DOI: 10.1016/S0049-3848(15)50442-8.
 18. Hathaway AR. Sickle Cell Disease in Pregnancy. *South Med J*. 2016;109(9):554-6. DOI: 10.14423/SMJ.0000000000000514.
 19. Nevitt SJ, Jones AP, Howard J. Hydroxyurea (hydroxycarbamide) for sickle cell disease. *Cochrane Database Syst Rev*. 2017;4:CD002202. DOI: 10.1002/14651858.CD002202.pub2.

Anemia de células falciformes y embarazo. Reporte de caso

Guzmán Yara Y, Sánchez Gutiérrez S, Castaño Bermúdez M, Flórez Ruiz G, Falla Morán I, Archila Pérez D, Romero Sánchez D