

Displasia cleidocraniana: um relato de caso com revisão integrativa de literatura

• **Andressa Willrich Pinheiro** Curso de Odontologia, Universidade do Extremo Sul Catarinense (Unesc), Criciúma, SC, Brasil
• **Larissa Willrich Pinheiro** Curso de Odontologia, Universidade do Extremo Sul Catarinense (Unesc), Criciúma, SC, Brasil
• **Ana Cristina Pias** Departamento de Saúde da Criança e do Adolescente, Universidade do Extremo Sul Catarinense (Unesc), Criciúma, SC, Brasil • **Gina Casagrande** Departamento de Saúde da Criança e do Adolescente, Universidade do Extremo Sul Catarinense (Unesc), Criciúma, SC, Brasil • **Patrícia Simões Pires** Departamento de Saúde da Criança e do Adolescente, Universidade do Extremo Sul Catarinense (Unesc), Criciúma, SC, Brasil • **Sinara Gazola** Departamento de Saúde da Criança e do Adolescente, Universidade do Extremo Sul Catarinense (Unesc), Criciúma, SC, Brasil • **Patricia Avila Ribeiro** Departamento de Diagnóstico Oral, Universidade do Extremo Sul Catarinense (Unesc), Criciúma, SC, Brasil • **Ângela Catarina Maragno** Departamento de Diagnóstico Oral, Universidade do Extremo Sul Catarinense (Unesc), Criciúma, SC, Brasil

RESUMO | A displasia cleidocraniana (DCC) é uma condição genética que atinge os ossos e que se caracteriza por uma tríade patognomônica: o fechamento tardio das fontanelas, a presença de dentes supranumerários e a aplasia ou hipoplasia das clavículas. O objetivo deste trabalho é observar as características clínicas e radiográficas da DCC por meio do relato de caso de um paciente e de uma revisão integrativa de literatura. A anamnese foi adaptada e realizada no momento da consulta, no qual foram apontados os aspectos gerais e a condição bucal. Além disso, foi realizado exame tomográfico de feixe cônico, radiografia panorâmica e fotografias intra e extraorais da paciente. A revisão integrativa de literatura foi realizada a partir de busca nas bases de dados Scielo, PubMed e Lilacs pelas palavras-chave displasia cleidocraniana, síndrome, dentes supranumerários e tratamento, o que resultou na escolha de oito artigos. Com base nas informações obtidas no trabalho, a DCC é uma condição genética autossômica dominante que atinge os ossos de origem tanto endocondral quanto intramembranosa. A paciente relatada no estudo, com 12 anos, apresenta todas as características da tríade patognomônica, além de afirmar que o pai e a avó paterna também apresentam a condição. Diante disso, o cirurgião dentista deve estar atento quanto às características da síndrome para um correto diagnóstico, minimizando desta maneira as possíveis alterações bucais através de tratamentos precoces.

DESCRITORES | Displasia Cleidocraniana; Síndrome; Dentes Supranumerários; Tratamento.

ABSTRACT | **Cleidocranial dysplasia: a case report with integrative literature review** • Cleidocranial dysplasia (CCD) is a genetic condition that affects the bones characterized by a triple pathognomonic, which includes late blockage of the sources, presence of supernumerary teeth and aplasia / hypoplasia of the clavicles. The aim of this study is to observe the clinical and radiographic characteristics of CCD based both on a case of a child and on an integrative literature review. An anamnesis was adapted and performed at the time of consultation, without qualifying the general aspects and oral condition. Moreover, Cone Beam tomography, panoramic radiography and intra- and extra-oral photographs of the patient were performed. An integrative literature review was performed with eight articles from SciELO, PubMed and Lilacs database, with the following keywords: Cleidocranial dysplasia, syndrome, supernumerary teeth and treatment. Based on the information selected in this paper, CCD is a genetic, autosomal dominant condition that affects both endochondral and intramembranous bones. The patient reported in the study, a 12 years old child, presents all the characteristics of the pathognomonic triad, in addition to indicating that the father and the paternal grandmother also have the condition. Given this, the dental surgeon should be aware of the characteristics of the syndrome for a correct diagnosis, minimizing as possible by an early treatment.

DESCRIPTORS | Cleidocranial Dysplasia; Syndrome; Tooth Supernumerary; Therapeutics.

AUTOR CORRESPONDENTE | • **Ângela Catarina Maragno** Faculdade de Odontologia, Universidade do Extremo Sul Catarinense • Av. Universitária, 1105 Criciúma, SC, Brasil • 88806-000
E-mail: acmaragno@unesc.net

• Recebido 19 Nov, 2020 • Aceito 03 Abr, 2021

• DOI: <http://dx.doi.org/10.11606/issn.2357-8041.clrd.2021.178351>.

INTRODUÇÃO

A displasia cleidocraniana (DCC) é uma síndrome considerada rara, que acomete 1:1.000.000 de pessoas.¹ É caracterizada por ser um distúrbio esquelético de herança genética autossômica dominante que apresenta alteração no gene CBFA1, especificamente no braço curto do cromossomo 6p2, responsável pela diferenciação das células precursoras em osteoblastos e, portanto, intimamente ligado à ossificação tardia de algumas estruturas do esqueleto.²

As principais alterações encontradas nos indivíduos que apresentam a DCC são a presença de dentes supranumerários, o atraso na erupção da dentição permanente, a hipoplasia ou aplasia da clavícula, o nariz largo e o fechamento tardio das fontanelas, que proporciona ao crânio uma aparência achatada e explica a face característica braquicefálica. Como consequência, os problemas funcionais e a aparência indesejável tornam-se distúrbios comuns nestes pacientes.^{3,4}

Quando se suspeita da síndrome, o trabalho interdisciplinar é de grande importância para a realização do diagnóstico precoce da displasia cleidocraniana, obtido por meio de alguns sinais clínicos associados às características radiográficas. Além disso, a análise genética pode ser indicada para confirmar o diagnóstico.^{5,6,7}

O período ideal para o tratamento odontológico das alterações provocadas pela DCC é entre os 5 a 7 anos de idade, momento em que já é possível observar a presença de incisivos supranumerários.⁸ Deste modo, a função estética e a mastigação são reestabelecidas precocemente. Porém, o tratamento dentário destes pacientes geralmente é tardio, pois procuram atendimento apenas quando percebem que os dentes não iniciam o processo de erupção, ou seja, quando passam a não se satisfazer mais com a apresentação estética.^{3,5}

Frente ao exposto, estabeleceu-se como objetivo geral deste estudo verificar as características clínicas

e radiográficas de uma paciente com displasia cleidocraniana, além de realizar uma revisão de literatura integrativa sobre o assunto a fim de aperfeiçoar o conhecimento acerca da patologia.

PROCEDIMENTOS METODOLÓGICOS

Após a aprovação do projeto de pesquisa pelo comitê de ética em pesquisa com seres humanos da instituição, sob o parecer número 3.421.850, foi realizada uma pesquisa qualitativa, descritiva, transversal, retrospectiva, de campo e documental, do tipo relato de caso e revisão integrativa de literatura.

Foi selecionado uma paciente de 12 anos, em atendimento no ambulatório de odontopediatria da clínica de odontologia da Universidade do Extremo Sul Catarinense (Unesc), no município de Criciúma em Santa Catarina, com diagnóstico de DCC e cujo responsável legal concordou com a participação da mesma no estudo. A avaliação clínica juntamente com a análise de prontuário e os exames de imagem seguiram um roteiro de registro de dados proposto pelos autores, por meio do qual foi analisada a ocorrência das seguintes condições: fechamento tardio das fontanelas, presença de mento e testa salientes, nariz largo, hipoplasia ou agenesia das clavículas que resulte em ombros estreitos e flexíveis, presença de dentição supranumerária, atraso da erupção dentária permanente, formato do palato, possíveis anomalias na mão, alterações nos seios paranasais, problemas auditivos e presença de espinha bífida. Ademais, foram realizados exames de imagens, como fotografias intra e extraorais, radiografia panorâmica e exame de tomografia computadorizada de feixe cônico.

Foi realizada também uma revisão de literatura do tipo integrativa. Os artigos utilizados neste trabalho constavam nas bases de dados Scientific Electronic Library Online (SciELO), Pubmed e Literatura Latino-Americana e do Caribe em Ciências da Saúde (Lilacs), com texto completo disponível em

português ou inglês, e que contivessem as palavras chave: displasia cleidocraniana, síndrome, dentes supranumerários e tratamento. Artigos duplos ou que não tinham relação com a temática foram excluídos.

Para identificação das variáveis qualitativas dos artigos, observou-se os dados em relação ao título do periódico, ano de publicação, país, disciplina e a abordagem metodológica. Fizeram parte da pesquisa artigos científicos publicados entre os anos de 2009 a 2019.

A discussão foi organizada segundo análise de conteúdo proposta por Minayo,⁹ que propõe o estabelecimento de categorias definidas tanto antes como após a leitura dos artigos.⁹ Neste estudo estabeleceu-se previamente as seguintes categorias de análise: etiologia, diagnóstico, evidências clínicas e tratamento.

RELATO DO CASO

Paciente R.P.R, sexo feminino, 12 anos de idade, residente na cidade de Criciúma, Santa Catarina, procurou o atendimento da clínica de odontopediatria da Universidade do Extremo Sul Catarinense em novembro de 2015, apresentando as características típicas da displasia cleidocraniana, como a aplasia das clavículas e o fechamento tardio das fontanelas, confirmados em exames de imagem. Além disso, exibia retenção dos dentes decíduos (Figura 1 e 2) e seis dentes supranumerários, comprovador por meio de radiografia panorâmica realizada no mesmo dia da avaliação clínica (Figura 3). Durante a anamnese, foi relatado que o diagnóstico já havia sido estabelecido antes do primeiro ano de vida, momento em se iniciou o tratamento multidisciplinar. Outros familiares, como o pai e a avó paterna, também apresentavam a síndrome.

Em 2016, na clínica da disciplina de odontopediatria da Unesc, foram realizadas pistas diretas planas para o tratamento da mordida cruzada. Para a confecção das pistas diretas,

foi colocada resina na face oclusal do dente para estabelecer um novo plano oclusal e a consequente correção da mandíbula. Em seguida, foram realizadas as exodontias dos incisivos centrais e laterais decíduos inferiores e se orientou a paciente quanto ao uso de hiperboloide, com o intuito de estimular a erupção dentária. Também se instruiu sobre a necessidade de manter o controle radiográfico por meio de imagem panorâmica (Figura 4). A paciente apresentava comportamento hiperativo e não cooperava em alguns procedimentos. Por este motivo, foi realizada a exodontia de cinco dentes supranumerários na arcada inferior e de um dente supranumerário na arcada superior, em clínica particular com sedação consciente, para o controle comportamental da paciente.

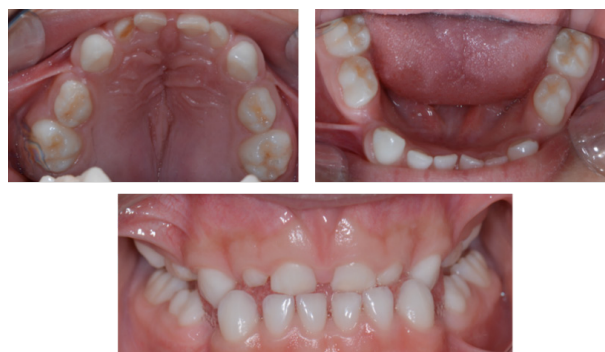

Figura 1 | Fotografia intraoral frontal e em oclusão da paciente aos 8 anos de idade em novembro de 2015.



Figura 2 | Fotografia extraoral frontal da paciente em novembro de 2015, aos 8 anos de idade, que mostra a aplasia das clavículas ao aproximar os braços até a linha média.

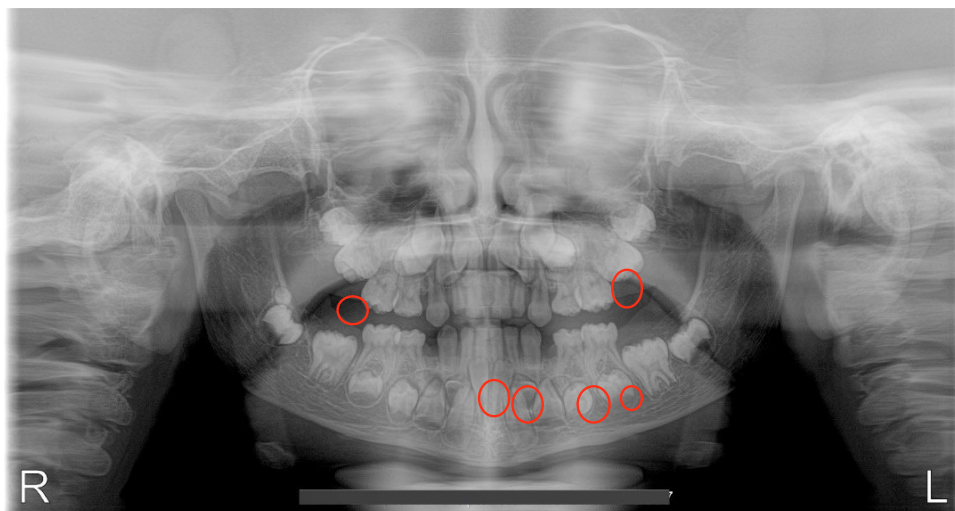


Figura 3 | Radiografia panorâmica da paciente, em novembro de 2015, aos 8 anos de idade, que mostra o atraso na cronologia de erupção e a presença de dentes supranumerários.

Fonte: Banco de dados UNESC.

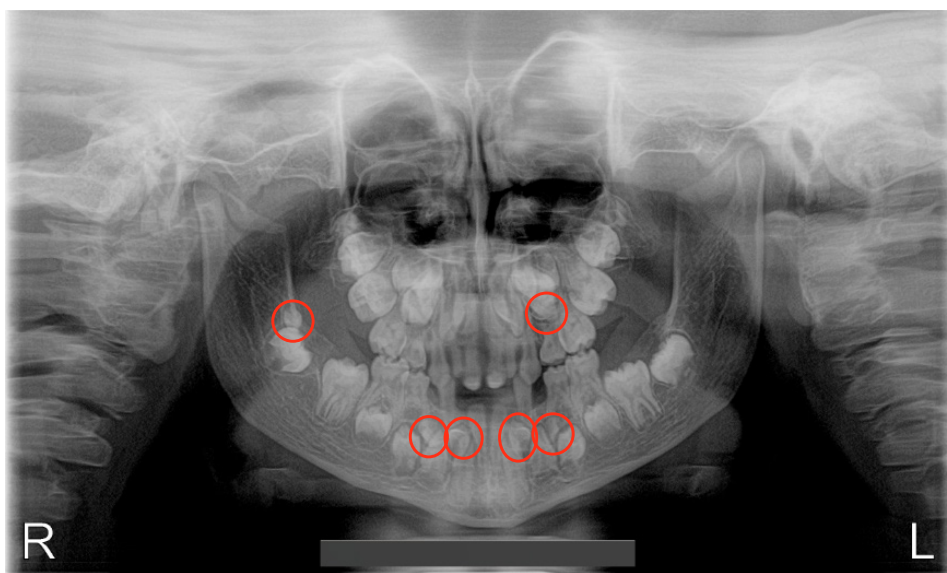


Figura 4 | Radiografia panorâmica da paciente aos 9 anos de idade, em agosto de 2016, anterior à exodontia dos dentes supranumerários.

Entre 2016 e 2019, a paciente esteve em acompanhamento, sem a realização nenhum tipo de intervenção, exceto profilaxias e orientações de higiene oral.

Em 2019, a paciente compareceu para avaliação, quando foi realizada uma anamnese voltada especificamente para a síndrome, com uma avaliação clínica detalhada, fotografias intra e extraorais (Figura 5) e exame tomográfico computadorizado

de feixe cônico (Figura 7). Na avaliação clínica, foram notadas as seguintes características: testa saliente, nariz largo, ombros estreitos e flexíveis, face braquicefálica, atraso na erupção dentária, palato ogival e inteligência normal, analisada de acordo com o comportamento da paciente durante a anamnese e com o relato da responsável. Características como coluna bífida, anomalia nas mãos e nos seios paranasais foram negadas pelo responsável, já que

não foram observadas em exames de imagem realizados em novembro de 2007. No entanto, nos mesmos exames, a agenesia das clavículas e o fechamento tardio das fontanelas estavam presentes, característica que foram confirmadas na ocasião. Durante a anamnese, a responsável legal alegou que a paciente apresenta asma, porém não há relação desta com a DCC.

No exame clínico intraoral anterior à pandemia, em março de 2020, foram observados em boca apenas 6 dentes na maxila (4 molares decíduos e

2 molares permanentes) e 7 dentes na mandíbula (3 molares decíduos, 2 incisivos centrais permanentes e 2 molares permanentes) (Figura 6). Na radiografia panorâmica, foi notada a presença de vários elementos dentários permanentes impactados, o que, em seguida, foi confirmado com o exame tomográfico computadorizado de feixe cônico. Atualmente, a paciente aguarda a cirurgia para instalação de botão de tracionamento nos dentes inclusos para a realização do tracionamento dos dentes impactados.

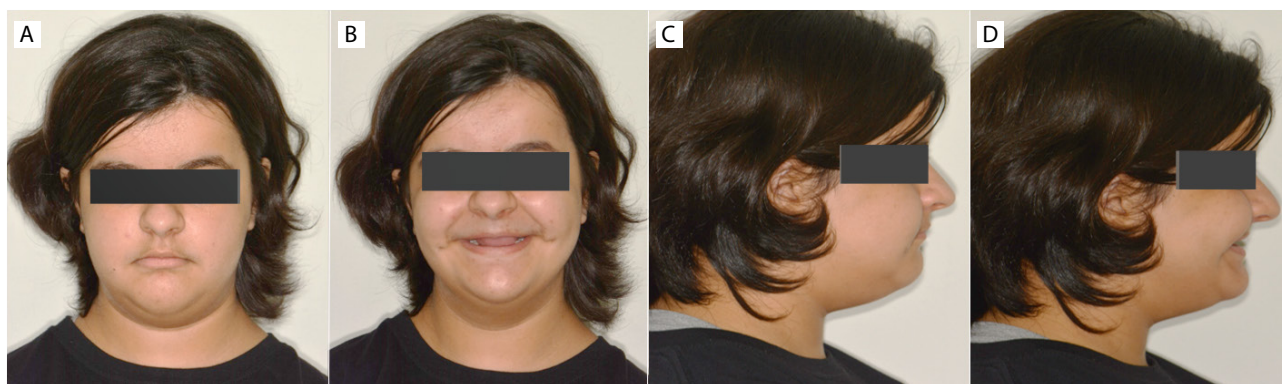

Figura 5 | Fotografia extraoral da paciente, em março de 2020. Figura 5a: Fotografia extraoral com vista frontal da paciente com os lábios em repouso. Figura 5b: Fotografia extraoral com vista frontal da paciente sorrindo. Figura 5c: Fotografia extraoral com vista lateral da paciente em repouso. Figura 5d: Fotografia extraoral com vista lateral da paciente sorrindo.

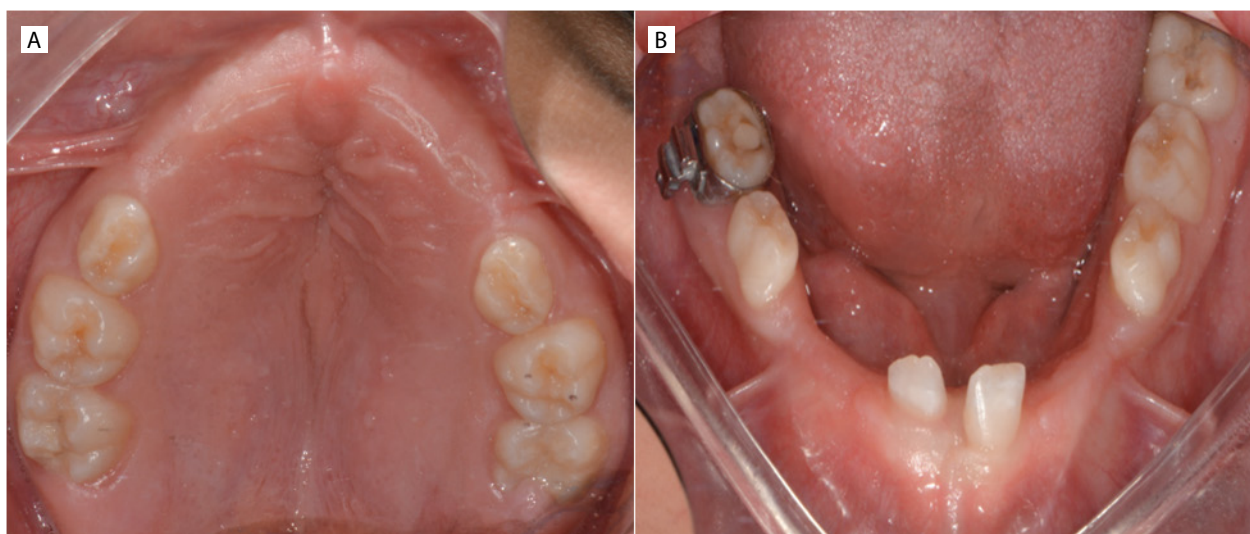


Figura 6 | Fotografias intraorais, em março de 2020. Figura 6a: Fotografia intraoral da maxila da paciente que mostra a permanência de dentes decíduos superiores em boca, ausência da maioria dos elementos permanentes e o palato em forma ogival. Figura 6b: Fotografia intraoral da mandíbula da paciente que mostra a permanência dos dentes decíduos inferiores em boca e a ausência da maioria dos elementos permanentes.

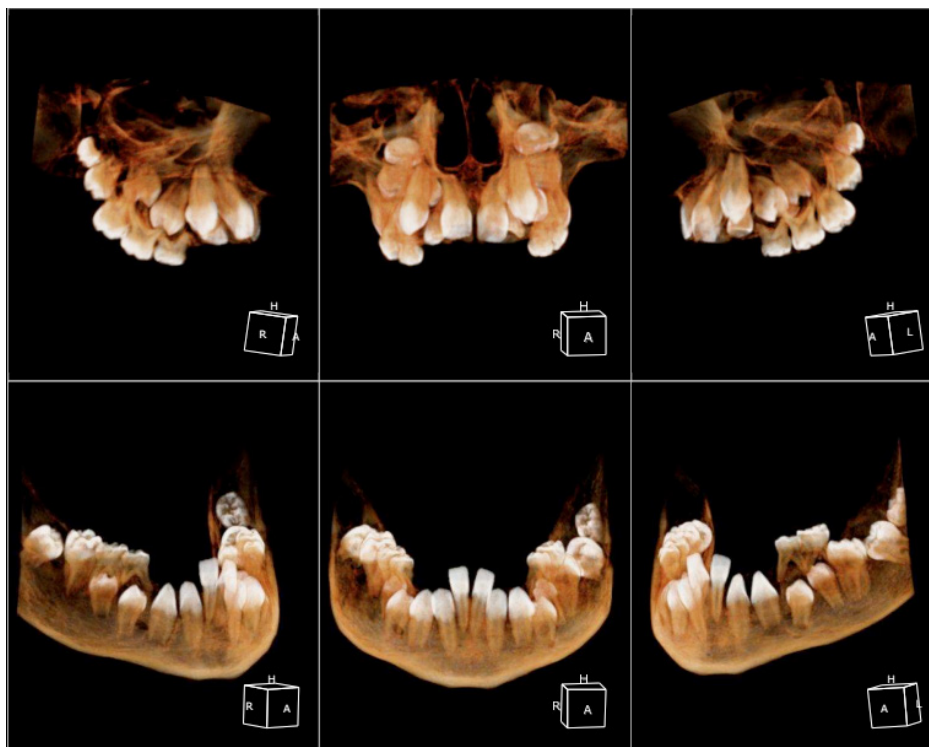


Figura 7 | Imagens tomográficas atuais. Tomografia computadorizada de feixe cônico de março de 2020, mostrando a permanência dos dentes decíduos e a não erupção dos elementos permanentes.

RESULTADOS

Para organização dos artigos encontrados, confeccionou-se a Tabela 1:

Tabela 1 | Relação da quantidade de artigos com as respectivas palavras-chave encontradas nas bases de dados scielo, pubmed e lilacs.

Palavra chave	Scielo	PubMed	Lilacs
Displasia cleidocraniana	22	1.127	115
Síndrome	39.040	1.134.633	126.920
Tratamento	127.408	10.695.925	294.437
Dentes Supranumerários	108	3.016	556
Displasia cleidocraniana + síndrome	7	205	75
Displasia cleidocraniana + tratamento	10	234	22
Displasia cleidocraniana + dentes supranumerários	7	207	27
Displasia cleidocraniana + síndrome + tratamento	6	44	15
Displasia cleidocraniana + síndrome + dentes supranumerários	4	50	18

continua...

Tabela 1 | continuação

Palavra chave	Scielo	PubMed	Lilacs
Displasia cleidocraniana + tratamento + dentes supranumerários	6	89	12
Displasia cleidocraniana + síndrome + tratamento + dentes supranumerários.	4	17	7

Inicialmente, foram selecionados os 28 artigos que continham as 4 palavras-chave descritas na Tabela 1. Dos 28 artigos estudados, 12 trabalhos eram estudos duplicados e foram excluídos do estudo. Dos 16 artigos restantes, 8 trabalhos não foram incluídos, pois não estavam de acordo com a temática conforme os critérios de inclusão e exclusão propostos neste trabalho. Desta maneira, a revisão de literatura foi realizada com um total de 8 artigos publicados.

Para identificação das variáveis qualitativas dos artigos, formulou-se a Tabela 2:

Tabela 2 Disposição dos dados em relação ao título do periódico, ano de publicação, país, disciplina e a abordagem metodológica.

	Título	Periódico	Ano	Região	Disciplina	Abordagem metodológica
SCIELO	Cleidocranial dysostosis: a report on two familial cases	<i>Radiologia Brasileira</i>	2013	São Paulo, Brasil	Medicina e Odontologia	Relato de caso
PUBMED	Craniofacial features of cleidocranial dysplasia	<i>Journal of Dental Sciences</i>	2017	China	Medicina e Odontologia	Revisão de literatura
	Cone-beam computed tomography: An inevitable investigation in cleidocranial dysplasia	<i>Contemporary Clinical Dentistry</i>	2015	Índia	Odontologia	Relato de caso
	Multiple supernumerary retained teeth in the course of cleidocranial dysplasia. A case report	<i>Developmental Period Medicine</i>	2015	Polônia	Medicina e Odontologia	Relato de caso
	Case report: non-syndromic multiple supernumerary teeth localized by cone beam computed tomography	<i>European Archives of Paediatric Dentistry</i>	2010	Alemanha	Odontologia	Relato de caso
	Cleidocranial Dysplasia: Maxillary Alterations on the Transverse Plane. Presence of Crown-radicular Anomalies and Multidisciplinary Approach of a Clinical Case.	<i>Oral Health and Dental Management</i>	2014	Itália	Odontologia	Relato de caso
LILACS	Maxilomandibular dental manifestations of interest in patients with dysplasia cleidocraniana. Report of a clinical case	<i>Revista de Cirurgia e Traumatologia Buco-maxilo-facial</i>	2013	Recife, Brasil	Odontologia	Relato de caso
	Cleidocranial dysplasia with spina bifida: a case report	<i>Revista de Clínica e Pesquisa Odontológica</i>	2010	Índia	Medicina e Odontologia	Relato de caso

DISCUSSÃO

A displasia cleidocraniana (DCC), conhecida originalmente como disostose cleidocraniana, é uma doença esquelética generalizada que afeta não somente os ossos de origem intramembranosa (crânio e clavícula), como se achava inicialmente, mas também os ossos de origem endocondral. Por este motivo, o termo disostose entrou em desuso, pois o uso de displasia indica uma natureza mais generalizada do processo da doença.^{10,11}

Conforme estudos realizados,^{12,13,14} a DCC é um distúrbio genético raro com padrão de herança autossômico dominante, sem predileção de sexo ou raça e que apresenta uma prevalência de aproximadamente 1:1.000.000 de casos. O principal defeito associado à síndrome reside no gene CBFA1 (fator Runx2), presente no cromossomo 6p21.

Esse gene é essencial para que a diferenciação de células precursoras em osteoblastos e odontoblastos, sendo também responsável por regular a expressão de genes relacionados com o desenvolvimento de tecidos duros dentais.^{10,13} Além disso, o fator Runx2 é um dos principais fatores que regulam a remodelação do processo alveolar, que está intimamente ligado à erupção dentária.¹⁰

Dentre características mais comuns da DCC, está a tríade patognomônica que se configura em aplasia ou hipoplasia das clavículas – que resulta em ombros estreitos e inclinados capazes de se aproximarem da linha média –, o fechamento tardio das fontanelas e a presença de dentes supranumerários.^{5,15} Outras anormalidades também podem estar presentes, como: testa larga e plana, crânio braquicefálico, hipoplasia do terço médio da face, prognatismo

mandibular, anormalidades na dentição – inclusive a erupção retardada dos dentes permanentes –, apinhamento dentário, má oclusão e atraso da esfoliação dos dentes decíduos, palato estreito e profundo, e hipertelorismo.^{10,13,16} Na paciente em estudo foi possível observar a presença de todas características relatadas anteriormente.

Em casos raros é possível observar anomalias vertebrais como escoliose, cifose, lordose, costelas extras e espinha bífida, formação anormal de ossos de dedos e mãos como braquidactilia, dedos afilados e curtos e polegares largos, fenda palatina, perda de audição, problemas respiratórios e seios paranasais parciais ou ausentes. Há ainda casos que relatam déficit cognitivo; porém, na maioria dos casos, os pacientes apresentam desenvolvimento normal da capacidade intelectual. Embora possam ocorrer perturbações psicossociais decorrentes das características faciais e corporais da síndrome, o paciente com DCC apresenta um bom prognóstico e uma perspectiva de vida normal.¹⁷ No caso relatado, a responsável legal da paciente afirmou que a mesma apresenta um quadro de asma, característica não relacionada à DCC.

O diagnóstico da síndrome é baseado em achados clínicos e radiográficos, tendo como principal característica a tríade patognômica.¹² Porém, quando o paciente não apresenta as características básicas da síndrome, deve-se considerar outras enfermidades, como a síndrome de Gardner e a picnodosistose.^{12,15} Desta maneira, para obter-se um diagnóstico conclusivo, a colaboração de dentistas com geneticistas clínicos é essencial, já que a realização de um teste genético, nestes casos, detectará mutações no gene RUNX2, o que possibilita o diagnóstico definitivo da síndrome.^{5,10}

O caso clínico relatado nesse estudo teve o diagnóstico feito por meio de achados clínicos e radiográficos, conforme a tríade patognômica da síndrome, bem como a recorrência familiar presente neste caso. O exame genético não foi realizado; no entanto, o diagnóstico de DCC foi conclusivo.

É de grande importância uma abordagem interdisciplinar no atendimento dos portadores de DCC, e para isso, é importante a presença de uma equipe composta por especialistas da odontologia, psicologia, fonoaudiologia, além de geneticistas, endocrinologistas e otorrinologistas.¹²

Para um tratamento adequado da condição, deve-se aplicar técnicas protéticas, como a extração de dentes permanentes e decíduos, a remoção dos dentes supranumerários e o reposicionamento cirúrgico de dentes permanentes, ou uma combinação ortodôntica e cirúrgica para tracionar os dentes inclusos na posição correta, acompanhadas de terapia na fala durante e após o período da adequação intraoral. O tratamento precoce nesta síndrome parece levar a um melhor prognóstico.^{10,11,13,14,16,17}

Geralmente o tratamento ortodôntico com colagem de botões para tracionamento é o preferido dos profissionais para os adolescentes com displasia cleidocraniana, pois ele ajuda no tracionamento dos dentes retidos, o que reduz o tempo de tratamento. Já em pacientes adultos, que necessitam de múltiplas extrações, a melhor opção é a utilização de implantes ou próteses fixas.¹¹

No caso estudado, o tratamento escolhido, em comum acordo com o responsável pela paciente, iniciou-se com a realização de pistas diretas planas com resina composta nos elementos 51 e 61 para o tratamento da mordida cruzada. Em seguida, foi realizada exodontia dos elementos decíduos com atraso de esfoliação e dos elementos supranumerários, além do uso de hiperboloide, que se trata de um instrumento de mastigação usado como auxiliar na terapêutica ortopédica funcional dos maxilares e cuja função é estimular a erupção dos dentes. No momento, a paciente está aguardando a instalação de botões de tracionamento para tração dos dentes permanentes retidos.

O comportamento hiperativo da paciente e a superproteção da mãe foram pontos negativos no tratamento que impossibilitaram a realização de

alguns procedimentos. Segundo Brandenburg e Marinho-Casanova,¹⁸ a atitude da criança é mediada por experiências ambientais ou familiares prévias. Isso indica que não podemos responsabilizá-las isoladamente pelo comportamento que possuem, pois suas ações ocorrem em função do contexto familiar em que estão inseridas.

CONCLUSÕES

Com base nas informações levantadas neste estudo, os autores afirmam que a DCC é uma condição genética autossômica dominante que acomete a formação óssea endocondral e intramembranosa.

A DCC apresenta como principal característica uma tríade patognomônica que envolve o fechamento tardio das fontanelas, a hipoplasia ou aplasia das clavículas e a manutenção de dentes supranumerários. Além dessas características, também é muito comum observar nestes pacientes o atraso da erupção da dentição permanente.

A paciente avaliada no estudo apresentava 12 anos de idade, sexo feminino, e possuía as características da tríade patognomônica que determina o diagnóstico desta síndrome. Além disso, foi relatada a ocorrência de DCC em outros familiares, como o pai e a avó paterna.

É de extrema importância que o cirurgião dentista tenha conhecimento das características da síndrome, visto que na maioria das vezes ele é o primeiro profissional procurado pelo paciente em razão das manifestações bucais, tendo em vista que o diagnóstico precoce é fundamental para garantir uma melhor qualidade de vida ao portador da displasia cleidocraneana.

REFERÊNCIAS

1. Ma Y, Zhao F, Yu D. Cleidocranial dysplasia syndrome with epilepsy: a case report. *Bmc Pediatr*. 2019;19(1):2-6. doi: 10.1186/s12887-019-1472-0.
2. Farronato G, Maspero C, Farronato D, Gioventù S. Orthodontic treatment in a patient with cleidocranial dysostosis. *Angle Orthod*. 2009;79(1):178-85. doi: 10.2319/111307-393.1.
3. Atil F, Culhaoglu A, Kocyigit ID, Adisen Z, Misirlioglu M, Yilmaz B. Oral rehabilitation with implant-supported fixed dental prostheses of a patient with cleidocranial dysplasia. *J Prosthet Dent*. 2018;119(1):12-6. doi: 10.1016/j.prosdent.2017.04.014
4. Rocha R, Zasso MB, Floriano G, Derech C, Ribeiro GU, Locks A, et al. Orthodontic traction in a patient with cleidocranial dysplasia: 3 years of follow-up. *Am J Orthod Dentofacial Orthop*. 2014;146(1):108-18. doi: 10.1016/j.ajodo.2013.09.016.
5. Pereira MN, Almeida LE, Martins MT, Campos MJS, Fraga MR, Vitral RWF. Multiple hyperdontia: Report of an unusual case. *Am J Orthod Dentofacial Orthop*. 2011;140(4):580-4. doi: 10.1016/j.ajodo.2010.02.038.
6. Sacks L. Multiple supernumerary teeth in a likely syndromic individual from prehistoric Illinois. *Arch Oral Biol*. 2018;93:100-6. doi: 10.1016/j.archoralbio.2018.06.002.
7. Roberts T, Stephen L, Beighton P. Cleidocranial dysplasia: a review of the dental, historical, and practical implications with an overview of the South African experience. *Oral Surg Oral Med Oral Pathol Oral Radiol*. 2013;115(1):46-55. doi: 10.1016/j.oooo.2012.07.435.
8. Chang H, Wei J, Wang Y, Jia J, Gao X, Li X, et al. Restorative treatment strategies for patients with cleidocranial dysplasia. *Acta Odontol Scand*. 2015;73(6):447-53. doi: 10.3109/00016357.2014.983541.
9. Minayo MCS. O desafio do conhecimento: pesquisa qualitativa em saúde. São Paulo: Hucitec; 2007.
10. Romeo U, Galluccio G, Palaia G, Tenore G, Carpenteri F, Barbato E, et al. Cleidocranial dysplasia: maxillary alterations on the transverse plane. presence of crown-radicular anomalies and multidisciplinary approach of a clinical case. *Oral Health Dent Manag*. 2014;3(2):529-34.
11. Pan CY, Tseng YC, Lan TH, Chang HP. Craniofacial features of cleidocranial dysplasia. *J Dent Sci*. 2017;12(4):313-8. doi: 10.1016/j.jds.2017.07.002.
12. Porciuncula CGG, Lira RF, Soares MLL, Araújo DL, Mota LR, Lira LF. Cleidocranial dysostosis: a report on two familial cases. *Radiol Bras*. 2013;46(6):382-4. doi: 10.1590/s0100-39842013000600013.
13. Khan M, Puja R. Cleidocranial dysplasia with spina bifida: case report. *Rev Clín Pesq Odontol*. 2010;6(2):179-84. doi: 10.7213/aor.v6i2.23169.

14. Lewandowski B, Martula-Gala K, Brodowski R, Zych B. Multiple, supernumerary retained teeth in the course of cleido-cranial dysplasia: a case report. *Dev Period Med.* 2015;19(4):503-7.
15. Brauer HU. Case Report: Non-syndromic multiple supernumerary teeth localized by cone beam computed tomography. *Eur Arch Paediatr Dent.* 2010;11(1):41-3. doi: 10.1007/BF03262709
16. Gupta NS, Gogri AA, Kajale MM, Kadam SG. Cone-beam computed tomography: An inevitable investigation in cleidocranial dysplasia. *Contemp Clin Dent.* 2015;6(2):257-61. doi: 10.4103/0976-237x.156061.
17. Catunda IS, Aragão Neto AC, Landim FS, Dourado IA, Alcântara RP, Leite EBC. Manifestações maxilomandibulares de interesse odontológico nos pacientes portadores de displasia cleidocraniana. Relato de um caso clínico. *Rev Cir Traumatol Buco-maxilo-fac.* 2013;13(3):25-30.
18. Brandenburg OJ, Marinho-Casanova ML. A relação mãe-criança durante o atendimento odontológico: contribuições da análise do comportamento. *Estud Psicol.* 2013;30(4):629-40. doi: <https://doi.org/10.1590/s0103-166x2013000400016>.