

Оценка эффективности локальной стероидной терапии у детей с олигоартикулярным вариантом ювенильного артрита: результаты ретроспективного исследования

Кожевников А.Н.^{1,2}, Поздеева Н.А.¹, Никитин М.С.¹, Маричева О.Н.¹, Мурашко Т.В.¹, Орлова Н.Ю.¹, Богданова С.Л.¹, Новик Г.А.²

¹ *Национальный медицинский исследовательский центр (НМИЦ) детской ортопедии и травматологии им. Г.И. Турнера*

Россия, 196603, г. Санкт-Петербург, г. Пушкин, ул. Парковая, 64-68

² *Санкт-Петербургский государственный педиатрический медицинский университет (СПбГПМУ)*

Россия, 194100, г. Санкт-Петербург, ул. Литовская 2

РЕЗЮМЕ

Актуальность. Несмотря на большой прогресс в диагностике и лечении ревматических заболеваний у детей, все еще остается актуальным вопрос выбора противовоспалительной терапии в случае дебюта хронического олигоартрита. Единого мнения на этот счет у детских ревматологов нет и по настоящий день.

Цель. Поиск предикторов ранней неэффективности и оценка целесообразности локальной стероидной монотерапии у пациентов с дебютом олигоартикулярного варианта ювенильного артрита.

Материалы и методы. Основу ретроспективного исследования составили 92 ребенка в возрасте от 11 мес до 9 лет с хроническим олигоартритом без экстраартикулярных проявлений (олиго-ЮА). Были изучены особенности клинко-инструментальной и лабораторной диагностики в дебюте заболевания, динамика суставного синдрома и эффективность внутрисуставного введения глюкокортикостероидного препарата.

Результаты. Проанализированы данные 92 детей со 164 «активными» суставами, которые получили 218 изолированных внутрисуставных манипуляций по введению стероидного препарата (триамцинолон ацетонид). Триамцинолон ацетонид вводился внутрисуставно в дозе 20–40 мг с интервалом 3, 6, 12 мес в зависимости от активности заболевания. Около одной трети детей с олиго-ЮА достигли неактивной стадии болезни в среднем после двукратного введения данного препарата. Исследование не позволило выявить предикторов ранней неэффективности монотерапии локальными стероидными препаратами у детей. Не выявлено достоверных клинко-инструментальных и лабораторных признаков, которые напрямую указывали бы на необходимость начала ранней терапии препаратом «Метотрексат».

Заключение. Триамцинолон ацетонид является эффективным и безопасным препаратом у детей с олигоартикулярным вариантом ювенильного артрита. Несмотря на популяризацию генно-инженерной биологической терапии, не следует пренебрегать лечением локальными стероидными препаратами как первой линией противоревматической терапии у детей.

Ключевые слова: ювенильный артрит, хронический олигоартрит, триамцинолон ацетонид.

Конфликт интересов. Авторы декларируют отсутствие явных и потенциальных конфликтов интересов, связанных с публикацией настоящей статьи.

Источник финансирования. Авторы заявляют об отсутствии финансирования при проведении исследования.

Соответствие принципам этики. Все законные представители подписали добровольное информированное согласие на участие в исследовании. Исследование одобрено локальным этическим комитетом Науч-

но-исследовательского детского ортопедического института им. Г.И. Турнера (протокол № 1 от 20.01.2014).

Для цитирования: Кожевников А.Н., Поздеева Н.А., Никитин М.С., Маричева О.Н., Мурашко Т.В., Орлова Н.Ю., Богданова С.Л., Новик Г.А. Оценка эффективности локальной стероидной терапии у детей с олигоарткулярным вариантом ювенильного артрита: результаты ретроспективного исследования. *Бюллетень сибирской медицины*. 2021; 20 (2): 54–64. <https://doi.org/10.20538/1682-0363-2021-2-54-64>.

Retrospective analysis of the effectiveness of local corticosteroid therapy in children with oligoarticular juvenile idiopathic arthritis

Kozhevnikov A.N.^{1,2}, Pozdeeva N.A.¹, Nikitin M.S.¹, Maricheva O.N.¹, Murashko T.V.¹, Orlova N.Yu.¹, Bogdanova S.L.¹, Novik G.A.²

¹ H. Turner National Medical Research Center for Children's Orthopedics and Trauma Surgery
64–68, Str. Parkovaya, Pushkin, Saint-Petersburg, 196603, Russian Federation

² Saint-Petersburg State Pediatric Medical University
2, Str. Litovskaya, Saint-Petersburg, 194100, Russian Federation

ABSTRACT

Background. Despite the progress in diagnosis and treatment of chronic rheumatic diseases in children, the choice of anti-inflammatory drugs in case of the onset of oligoarticular juvenile idiopathic arthritis (JIA) still remains relevant. Till present, pediatric rheumatologists have not reached a consensus on this issue yet.

The aim of this study was to search for predictors of early failure of local steroid therapy and assessment of its feasibility in patients with oligoarticular JIA.

Materials and methods. In a retrospective study, 92 children aged 11 months – 9 years with chronic oligoarticular JIA without extra-articular manifestations were monitored. The features of the clinical, instrumental and laboratory diagnosis during the disease onset were studied, along with the dynamics of the articular syndrome and the effectiveness of intra-articular administration of corticosteroid drugs.

Results and discussion. The data on 92 children with 164 active joints who received 218 local intra-articular injections of triamcinolone acetonide at the onset of the disease were analyzed. Intra-articular injections of triamcinolone acetonide at a dose of 20–40 mg were performed with an interval of 3, 6, and 12 months, depending on the intensity of the disease. In about one third of children with oligoarticular JIA, arthritis became inactive on average after two intra-articular injections of triamcinolone acetonide. The study did not reveal the predictors of early ineffective topical corticosteroid monotherapy in children. No clinical, instrumental, and laboratory signs were identified that would directly indicate the need for early therapy with methotrexate.

Conclusion. Triamcinolone acetonide is an effective and safe drug for children with oligoarticular JIA. Despite the widespread use of biological, gene, and other innovative therapies, application of local corticosteroids as the first-line therapy in children with oligoarticular JIA should not be neglected.

Key words: oligoarticular juvenile idiopathic arthritis, local steroid therapy, triamcinolone acetonide.

Conflict of interest. The authors declare the absence of obvious or potential conflict of interest related to the publication of this article.

Source of financing. The authors state that they received no funding for the study.

Conformity with the principles of ethics. All the representatives signed an informed consent to participate in the study. The study was approved by the local Ethics Committee at H. Turner National Medical Research Center for Children's Orthopedics and Trauma Surgery (Protocol No. 1 of 20.01.2014).

For citation: Kozhevnikov A.N., Pozdeeva N.A., Nikitin M.S., Maricheva O.N., Murashko T.V., Orlova N.Yu., Bogdanova S.L., Novik G.A. Retrospective analysis of the effectiveness of local corticosteroid therapy in children with oligoarticular juvenile idiopathic arthritis. *Bulletin of Siberian Medicine*. 2021; 20 (2): 54–64. <https://doi.org/10.20538/1682-0363-2021-2-54-64>.

ВВЕДЕНИЕ

Ювенильный артрит (ЮА) причислен к одному из наиболее часто встречаемых и тяжелых воспалительных заболеваний опорно-двигательного аппарата детского возраста, течение которого характеризуется как неуклонно прогрессирующее, приводящее к развитию контрактур и потере функций суставов. Прогрессивный рост заболеваемости среди населения детского возраста, стойкие функциональные ограничения подвижности суставов уже на ранней стадии болезни и высокая частота инвалидизации определяют актуальность совершенствования методов диагностики и лечения данного заболевания.

Непрерывный аутоиммунный воспалительный процесс синовиальной оболочки сустава является тем самым движущим механизмом, который неминуемо приводит к формированию такого исхода как, артроз-артрит [1, 2]. Поэтому быстрое достижение неактивной стадии артрита считается приоритетной целью медикаментозной терапии ЮА, средствами которой являются как системные, так и локальные (внутрисуставные) лекарственные препараты. Поводом для изучения данной проблемы послужила высокая частота прямо противоположных точек зрения относительно терапии дебюта ювенильного олигоартрита.

Термин «ювенильный артрит» объединяет группу первично-хронических воспалительных заболеваний суставов детского возраста, ведущим симптомом которых является фиксированный артрит неустановленной причины длительностью более 6 нед. Некая неоднородность группы ЮА обусловлена включением различных по своему характеру течения клинических форм артропатий, в том числе с экстраартикулярными проявлениями. Вариант суставного поражения по типу хронического олигоартрита (ювенильный олигоартрит, олиго-ЮА), при котором имеет место одномоментное поражение не более четырех суставов, превалирует у детей с ювенильным артритом [3].

Олигоартрит в структуре ЮА может быть персистирующим (артрит не более четырех суставов на всем протяжении болезни), распространившимся (по сути, несимметричный полиартрит, преобразованный из олигоартрита через 6 мес после дебюта), или, реже, иметь кратковременный (абортивный) вариант течения. Наиболее частым проявлением олигоартрита является асимметричный вариант поражения суставов нижних конечностей (за исключением поражения тазобедренного сустава).

Данный подтип встречается преимущественно у девочек с дебютом в возрасте до 6–8 лет (пик в 2–4 года). Помимо коленного и голеностопного суставов, нередко дистанционно могут вовлекаться локте-

вой, лучезапястный или один-два мелких сустава кисти и (или) стопы. Несколько реже олигоартрит может приобретать симметричный характер суставного поражения или вовсе клинически проявляться стойким поражением одного сустава (моноартрит). Особенностью олиго-ЮА у детей, помимо высокого риска поражения глаз, является нередко «немое» лабораторное сопровождение суставного воспалительного синдрома, а также варибельность клинических симптомов, характеризующих проявления артрита [4, 5].

В настоящее время большинством детских ревматологов одобрена и признана успешной ступенчатая схема терапии ювенильного артрита, в том числе и олиго-ЮА. Суть данной методики лечения заключается в поэтапной необходимости усиления противоревматической терапии, которая продиктована сохранением признаков активного артрита, прогрессированием суставного синдрома или явлениями наличия увеита (исключение составляют дети с системным артритом).

Данный подход в лечении позволяет быстро достичь неактивного артрита и в последующем осуществлять контроль над течением заболевания [6, 7]. Стратегия лечения ювенильного артрита без системных проявлений может быть представлена тремя основными направлениями: первое, наиболее частое, – это терапия «на опережение» болезни; второе – фактическое лечение проявлений артрита; третье – ортопедо-хирургическое устранение последствий заболевания.

Несмотря на убедительность данных о высокой агрессивности воспалительного процесса ревматического происхождения, остается ряд нерешенных вопросов относительно стратегии терапии олиго-ЮА. Хорошо известно, что у части детей с увеит-негативным хроническим олигоартритом имеется опыт контроля над течением заболевания, с выходом в неактивную стадию болезни, без применения системной противоревматической терапии. Именно относительно данного подтипа ювенильного олигоартрита мнения специалистов в большинстве случаев разделяются.

Цель исследования – сравнительный анализ результатов лечения с применением локальных глюкокортикостероидов (ГКС) пациентов с ювенильным олигоартритом без экстраартикулярных проявлений и выявление ранних предикторов неэффективности данной терапии.

МАТЕРИАЛЫ И МЕТОДЫ

В исследование были включены 92 ребенка (85% – девочки) со 164 активными суставами, которые получали лечение в ортопедо-ревмато-

логическом отделении № 7 НМИЦ детской травматологии и ортопедии им. Г.И. Турнера в период 2012–2018 гг. Все дети полностью соответствовали критериям олигоарткулярного варианта ювенильного артрита и не имели экстраартикулярных проявлений (ILAR 1997; 2001; the Edmonton revision 2004). Все представители добровольно подписали информированное согласие на участие в исследовании.

На момент включения в исследование никто из пациентов не обладал опытом терапии болезнью-модифицирующими противоревматическими препаратами (рис. 1). Возраст детей варьировал от 11 мес до 9 лет (средний возраст $(4,2 \pm 2,6)$ года). Из них пациенты до 2 лет составили 32,7% случаев (30/92; все девочки), группу от 2 до 6 лет – 54,3% (50/92; 40 девочек и 10 мальчиков) и 13% (12/92; все девочки) – группу более старшего возраста.

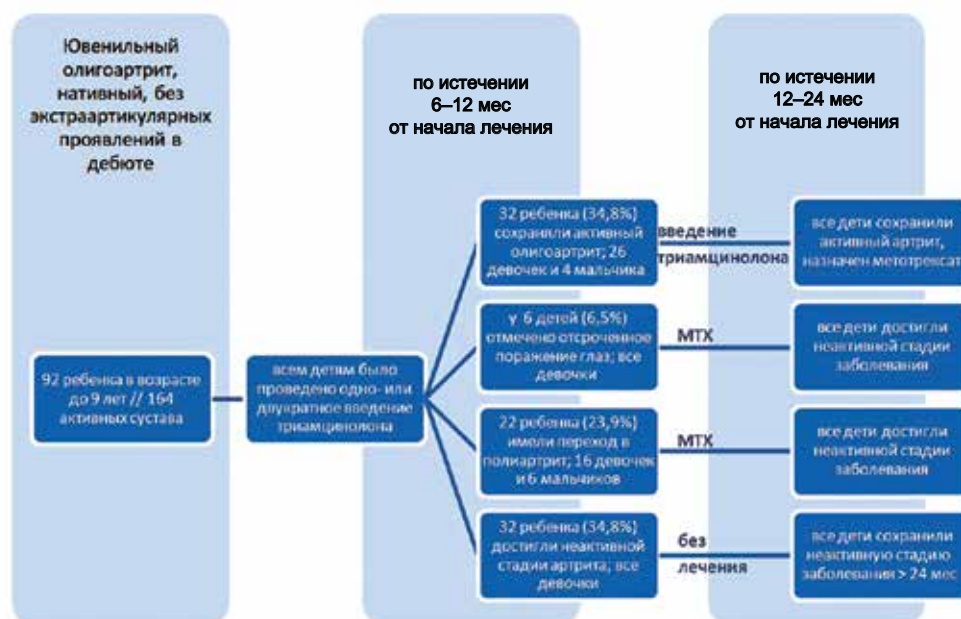


Рис. 1. Дизайн исследования: МТХ – терапия препаратом «Метотрексат»

В лечении применялся ГКС-препарат «Триамцинолон ацетонид». Манипуляции по внутрисуставному введению триамцинолона получили все дети. ГКС-препарат вводился внутрисуставно без ультразвуковой навигации с предварительным разведением в дозе 20–40 мг/сустав, не более чем в три сустава одновременно. Не допускалось экстраартикулярной инъекции препарата. Максимально допустимое количество изолированных поэтапных внутрисуставных инъекций в один сустав не превышало четырех, интервал между введениями варьировал от 2 до 12 мес.

В зависимости от активности заболевания все пациенты были разделены на две группы. Первую группу составили дети с неактивной стадией заболевания, которая была достигнута на фоне изолированного внутрисуставного введения ГКС-препарата; вторую – дети, которым была назначена болезнь-модифицирующая противоревматическая терапия в связи с малой эффективностью локальных инъекций стероидных средств. Присоединение поражения глаз и (или) последующее увеличение числа активных суставов на два и более на этапе лечения считались

основаниями для старта парентеральной терапии препаратом «Метотрексат» (из расчета 15 мг/м²/нед), равно как и неэффективность трех или четырех последующих внутрисуставных инъекций ГКС-препарата в один сустав.

В ходе исследования оценивались степень активности заболевания и динамика числа активных суставов на фоне лечения, маркеры активного воспаления сыворотки крови и синовиальной жидкости, а также характер суставного поражения по данным инструментальной картины на момент первичного обращения. Достижение и поддержание неактивной стадии ЮА оценивались по критериям C. Wallace и соавт., 2011 (достоверным считалась неактивная фаза заболевания, длительность которой была не менее 24 мес). Для оценки характера рентгеноанатомических изменений при ювенильном артрите использовались модифицированные критерии ревматоидного артрита по Штейнброкеру (2000).

Для оценки степени активности заболевания и эффективности проводимого лечения были применены шкалы Disease activity levels of oligo-JIA и

clinical JADAS10, адаптированные для педиатрической ревматологической практики [7]. Статистическая обработка результатов исследования осуществлялась с применением специализированного пакета Excel (Microsoft, США). Сравнительный анализ эмпирических данных наглядно представлен в форме таблиц. Абсолютные количественные данные представлены в виде медианы и интерквартильного размаха *Me* [25;75], относительные – в процентных соотношениях.

Иммунологическое исследование проводили в клинико-диагностической лаборатории НМИЦ детской травматологии и ортопедии им. Г.И. Турнера (зав. лабораторией – С.Л. Богланова) и лаборатории аутоиммунных заболеваний СПбГМУ (зав. лабораторией – канд. мед. наук С.В. Лапин). Проводился комплекс иммунологических исследований, который включал определение в сыворотке крови и синовиальной жидкости концентрации фактора некроза опухоли альфа (TNF α) (методом твердофазного иммуноферментного анализа тест-системы альфа-ФНО-ИФА-Бест; Вектор-Бест, Россия) и интерлейкина (IL) 6 (электрохемилюминесцентным методом на анализаторе Cobas e411; Roche, Швейцария). Определение титра анти-нуклеарного фактора (АНФ) сыворотки крови проводилось методом непрямой иммунофлуоресценции с использованием в качестве субстрата перевиваемой клеточной линии аденокарциномы гортани человека HEp-2 (лаборатория СПбГМУ).

РЕЗУЛЬТАТЫ

Было проведено исследование эффективности терапии 92 детей с олиго-ЮА и представлены результирующие данные. Стаж заболевания к моменту установки диагноза «ювенильный артрит» в среднем составил 4–5 [3;8] мес. Средняя продолжительность наблюдения за пациентом составила 48 [38;62] мес, максимальная продолжительность была равна 98 мес. Всего проведено 218 манипуляций по внутрисуставному введению триамцинолона, из них 156 инъекций в коленные суставы и 62 – в голеностопные. При этом процедура по одномоментному введению ГКС-препарата в два и более сустава была применена практически у трети детей (одномоментное введение в два и более сустава – одна манипуляция). Одно- или двукратное введение триамцинолона было проведено у 65,2% (60/92) пациентов, трехкратное и более – у 34,8% (32/92). У 43,5% (40/92) пациентов был подвергнут лечебной пункции один сустав, у 39,1% (36/92) – два разных сустава, у 17,4% (16/92) – три и более сустава.

Неактивная стадия заболевания после внутрисуставного введения ГКС-препарата была достигнута

у 34,8% пациентов (32/92; все девочки). Из них у 21,7% (20/92) суставной синдром протекал в форме моноартрита, у 8,7% (8/92) – как вариант асимметричного олигоартрита, остальные 4,4% (4/92) имели симметричный артрит контралатеральных суставов нижних конечностей (табл. 1). Медиана количества внутрисуставных инъекций у детей данной группы составила 2 [1,75;2], а средняя продолжительность неактивной фазы заболевания между двумя последовательными инъекциями была равна 7 [5,25;10] мес.

Таблица 1

Клиническая характеристика вариантов дебюта олиго-ЮА у детей, абс. (%)

Показатель	Первая группа, n = 32	Вторая группа, n = 60	<i>P</i>
Моноартрит	20♀ (62,5%) 0♂ (0%)	20♀ (33,3%) 4♂ (6,7%)	<0,01 >0,05
Асимметричный олигоартрит	8♀ (25%)	16♀ (26,7%)	>0,05
Симметричный олигоартрит	4♀ (12,5%) ♂ (0%)	12♀ (20%) 4♂ (6,7%)	>0,05 >0,05
Псориатический олигоартрит	0♀ (0%) 0♂ (0%)	2♀ (3,3%) 2♂ (3,3%)	>0,05 >0,05

Примечание. ♀ – девочки, ♂ – мальчики.

Всем остальным 65,2% (60/92) детей не удалось достичь ремиссии заболевания на фоне изолированных локальных инъекций триамцинолона, что потребовало применения базисной противоревматической терапии. Из них 23,9% детей (22/92; 16 девочек и шесть мальчиков) имели прогрессирование заболевания с переходом в полиартрит после двукратного введения триамцинолона, у 6,5% (6/92; все девочки) отмечено отсроченное поражение глаз, остальные 34,8% (32/92; 26 девочек и четыре мальчика) сохраняли активный олигоартрит после неоднократного (≥ 3) внутрисуставного введения ГКС-препарата. Медиана количества внутрисуставных инъекций у детей второй группы составила 3 [2;4]. Средняя продолжительность неактивной фазы артрита между первыми двумя последовательными инъекциями была равна 5,5 [4,25;7] мес, а между последующими манипуляциями – 2 [2;3] мес.

Основными проявлениями нежелательных реакций, обусловленных терапией, были постинъекционные обратимые (транзиторные) явления локальной атрофии и гипопигментации кожи, которые встречались с одинаковой частотой в обеих группах, и в случае пункции коленного и голеностопного суставов не превышали 10%. Иных осложнений отмечено не было. Сравнительный анализ числа активных суставов и клинической шкалы активности заболевания (сJADAS10 – Juvenile Arthritis Disease Activity Score)

у детей обеих групп с олиго-ЮА не выявил достоверных различий в дебюте заболевания.

Основные лабораторные показатели воспаления (скорость оседания эритроцитов (СОЭ), С-реактивный белок (СРБ), уровень тромбоцитов и лейкоцитов)

у детей двух групп в дебюте олиго-ЮА были идентичны. Концентрация основных провоспалительных цитокинов сыворотки крови (TNF α и IL-6), а также степень агрессивности заболевания, которая определялась по титру АНФ, были сопоставимы (табл. 2).

Таблица 2

Клинико-лабораторная характеристика детей с дебютом олиго-ЮА			
Показатель	Первая группа, n = 32	Вторая группа, n = 60	p
Девочки, абс. (%)	20 (83,3%)	50 (92,6%)	<0,01
Возраст дебюта ЮА, лет, Me [25;75]	2 [2;3]	4 [3;7]	>0,05
Число активных суставов, Me [25;75]	1 [1;2]	1 [1;2]	>0,05
JADAS, Me [25;75]	10 [8;12]	11 [8,5;14]	>0,05
СОЭ, мм/ч, Me [25;75]	14 [6;28]	17 [10;25]	>0,05
СРБ, мг/л, Me [25;75]	2,7 [1,3;4,5]	2,2 [1,8;9,3]	>0,05
Гемоглобин, г/л, Me [25;75]	114 [110;128]	112 [108;124]	>0,05
Лейкоциты, 10 ⁹ /л, Me [25;75]	8,0 [6,8;10,6]	7,4 [6,2;10,8]	>0,05
Тромбоциты, 10 ⁹ /л, Me [25;75]	442 [416;476]	438 [408;466]	>0,05
Гаммаглобулины, %, Me [25;75]	21,6 [19,6;22,3]	22,3 [20,4;23,5]	>0,05
IL-6, пг/мл, Me [25;75]	4,1 [2,5;6,75]	5,8 [3,4;10,5]	>0,05
TNF α сыворотки, пг/мл, Me [25;75]	0,65 [0,2;0,85]	0,6 [0,1;0,9]	>0,05
АНФ в титре \geq 1/160, абс. (%)	26 (81,25%)	45 (75%)	>0,05
АНФ в титре \geq 1/1 280, абс. (%)	12 (37,5%)	14 (23,3%)	>0,05

Примечание. Здесь и в табл. 5: СОЭ – скорость оседания эритроцитов; СРБ – С-реактивный белок; IL-6 – интерлейкин 6; АНФ – антинуклеарный фактор, JADAS (Juvenile Arthritis Disease Activity Score) – педиатрическая шкала оценки активности заболевания на фоне лечения.

Анализ синовиальной жидкости, который включал оценку цитологического состава и определение концентрации основных провоспалительных цитокинов (TNF α , IL-6) в дебюте заболевания, также не выявил статистически значимых различий (табл. 3).

Таблица 3

Цитологический анализ и иммунологическая характеристика синовиальной жидкости у детей в дебюте олиго-ЮА, Me [25;75]		
Показатель	Первая группа, n = 32	Вторая группа, n = 60
Цитоз, 10 ⁹ /л	4,3 [3,5;7]	4,35 [3,7;6,35]
Лимфоциты, %	54 [31,75;66,5]	32 [26,5;53,5]
Нейтрофилы, %	18 [12,7;37,5]	40 [6;57,3]
Моноциты, %	16 [10;21,75]	14 [9,2;19,3]
Синовиоциты, %	1 [0;7]	1 [0;4]
Рагоциты, %	3 [2;4]	3 [2;7]
IL-6 синовии, пг/мл	2 208 [710;4 564]	3 234 [1 265;16 902]
TNF α синовии, пг/мл	3,3 [2,5;3,8]	1,1 [0,6;3,7]

Примечание. Рагоциты – клетки (макрофаги, нейтрофилы), содержащие крупные гранулы – фаголизосомы, включающие иммунные комплексы, различные иммуноглобулины, в том числе ревматоидный фактор; p > 0,05.

Кроме того, характер суставного поражения и частота встречаемости раннего эрозивного процесса также не имели достоверных отличий, несмотря на раз-

личные исходы заболевания. При этом считающийся весьма агрессивным такой вариант суставного поражения, как «сухой» синовит, встречался практически с одинаковой частотой в обеих группах (табл. 4).

Таблица 4

Клинико-инструментальная характеристика синовита у детей в дебюте олиго-ЮА, абс. (%)		
Показатель	Первая группа, n = 32	Вторая группа, n = 60
Эксудативный синовит	16 (50%)	28 (46,7%)
Эксудативно-пролиферативный неэрозивный синовит	9 (28,125%)	18 (30,0%)
Эксудативно-пролиферативный эрозивный синовит	1 (3,125%)	2 (3,3%)
Сухой неэрозивный синовит	4 (12,5%)	8 (13,3%)
Сухой эрозивный синовит	2 (6,25%)	4 (6,7%)

Примечание. Уровень значимости p > 0,05.

Проведена попытка поиска вариантов суставного поражения в дебюте олигоартрита, при которых возможно было бы спрогнозировать высокую эффективность и выход в неактивную стадию артрита на фоне несистемной стероидной терапии у детей. На первый взгляд, сравнительный анализ выявил статистически значимые различия у детей с некоторыми подвариантами ювенильного артрита. Выяснилось, что в группе детей с неактивной стадией олиго-ЮА

преобладали девочки с моноартритом (20/62,5% – неактивный артрит и 20/33,3% – активный; $p = 0,0087$; $\chi^2 = 2,8$). Методом корреляционно-регрессионного анализа, однако, не получено достоверных данных, которые бы напрямую указывали на наличие сцепленности моноартрита и неактивной стадии болезни на фоне локальной стероидной терапии (R^2 (коэффициент детерминации) 0,158; T 1,23; отношение шансов (OR) 4,01; 95%-й доверительный интервал (ДИ) 0,57–27,69; $p = 0,227$).

Методом логистической и множественной линейной регрессии у детей с ЮА не было выявлено информативных прогностических признаков вероят-

ности формирования неактивного артрита в зависимости от уровня основных воспалительных лабораторных показателей (табл. 5). В ходе исследования методом линейного регрессионного анализа выявлена прямая связь между уровнем СОЭ (мм/ч) и IL-6 синовиальной жидкости ($p < 0,001$; рис. 2).

Учитывая различный период продолжительности неактивной фазы заболевания у детей двух исследуемых групп между последовательными внутрисуставными инъекциями ГКС-препаратов, методом корреляционно-регрессионного анализа была произведена попытка оценки сцепленности данного временного промежутка с активностью артрита (табл. 6).

Таблица 5

Результаты построения модели «неактивный артрит» методом логистической и множественной линейной регрессии у детей с ЮА на основании лабораторных данных						
Показатель	R^2	Стандартная ошибка	T-критерий	OR	95%-й ДИ	p
		-0,003841	0,009596	-0,400	0,9913	0,8934–1,0998
СРБ, мг/л	-0,01390	0,02447	-0,568	0,9443	0,7508–1,1878	0,6246
IL-6 сыворотки, пг/мл	-0,03193	0,02386	-1,338	0,8366	0,6151–1,1379	0,2557
TNF α сыворотки, пг/мл	0,1144	0,06898	1,659	2,2208	0,7480–6,5938	0,1507
IL-6 синовии, пг/мл	-0,000009239	0,00000764	-1,209	0,999	0,9997–1,0001	0,2913
TNF α синовии, пг/мл	0,02611	0,01474	-1,772	1,1221	0,6138–1,1007	0,1882

Таблица 6

Результаты построения модели «активный артрит» методом логистической и множественной линейной регрессии у детей с ЮА на основании длительности неактивной стадии между внутрисуставными инъекциями препарата «Триамцинолон ацетонид»						
Срок, мес	R^2	Стандартная ошибка	T-критерий	OR	95%-й ДИ	p
Более 6	-0,7745	0,04702	-16,470	5,09	0,956–1,000	< 0,001
3–5	0,1311	0,09810	1,337	2,03	0,393–4,643	0,1312
Менее 3	0,5849	0,1249	4,683	2,09	0,534–0,749	< 0,001
Менее 2	0,5849	0,1151	5,081	8,9	0,680–0,868	< 0,001

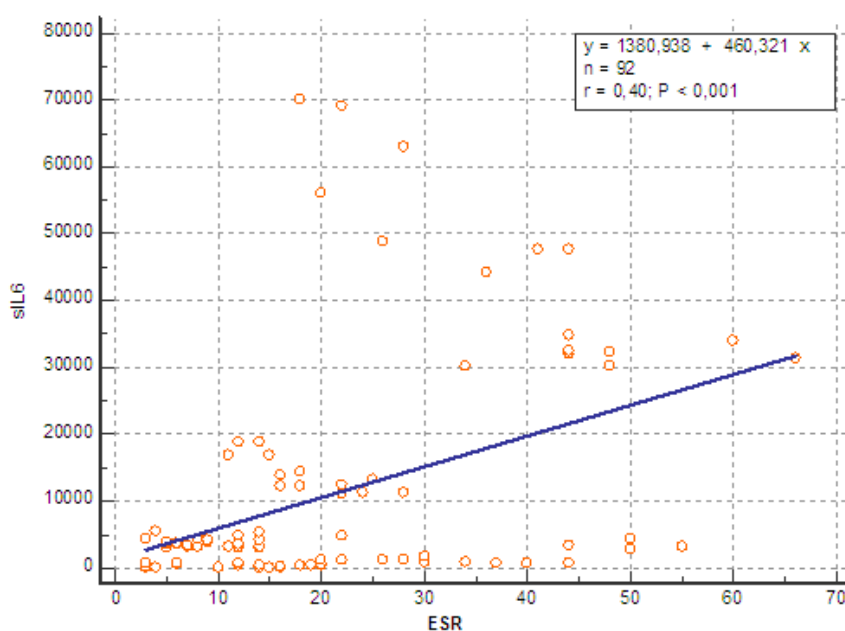


Рис. 2. Линейный регрессионный анализ прямой связи уровня СОЭ (мм/ч) и IL-6 синовиальной жидкости (пг/мл)

В ходе анализа обнаружена прямая регрессионная связь между коротким промежутком неактивной фазы заболевания при последовательных внутрисуставных инъекциях и риском формирования активного артрита (при неактивной фазе заболевания менее 3 мес $OR = 2,09$; $p < 0,001$; при неактивной фазе менее 2 мес – $OR = 8,9$; $p < 0,001$).

ОБСУЖДЕНИЕ

В нашем исследовании была проанализирована эффективность внутрисуставного введения ГКС-препарата (триамцинолон ацетонид) у детей с дебютом олиго-ЮА. Приоритетной задачей исследования был поиск возможных предикторов (клинических, инструментальных, лабораторных) ранней неэффективности локальной ГКС-терапии у детей с хроническим олигоартритом. Однородность выборки, объем лабораторной и инструментальной диагностики, а также наблюдение в одном медицинском учреждении были факторами, которые позволили более подробно изучить характер дебюта и динамику суставного синдрома у большого числа детей, равно как и эффективность монотерапии ГКС-препаратами.

Кроме того, ход исследования, помимо научно-практической составляющей, имел большой родительский интерес. Не секрет, что родители не всегда охотно соглашаются на раннюю агрессивную терапию препаратом «Метотрексат» в случае выявления у ребенка хронического олигоартрита. Эта позиция, как правило, опирается на большое количество общедоступной информации из интернет-источников о пагубном влиянии метотрексата на организм, мнениях врачей неревматологического профиля и страхе пожизненной терапии. Кроме того, небольшое число пораженных суставов и кажущаяся невысокая степень агрессивности заболевания оставляют надежду на относительно благоприятный исход заболевания или, возможно, ошибочный диагноз, по мнению большинства родителей. Детским ревматологам хорошо известна ситуация, при которой часто бывает проще от законного представителя ребенка добиться согласия на очередное внутрисуставное введение ГКС-препарата, чем на старт терапии препаратом «Метотрексат».

Поэтому данное исследование было направлено на поиск тех клинико-инструментальных и лабораторных предикторов, опираясь на которые можно было бы заранее спрогнозировать раннюю неэффективность локальной стероидной терапии. Однако следует учитывать, что выводы и заключения никак не отражают степень агрессивности самого заболева-

ния, возможные риски прогрессирования суставного синдрома и вовлечение глаз, равно как и собственно неблагоприятные исходы болезни.

В русскоязычной литературе необходимость применения локальной ГКС-терапии у детей с ювенильным артритом в основном освещена в публикациях, датированных до 2010 г., несмотря на то, что данный вариант лечения присутствует в отечественных клинических руководствах и федеральных рекомендациях по профилю «ревматология» [8, 9]. В своих работах И.М. Воронцов и Н.Н. Кузьмина указывали на наличие относительно доброкачественных вариантов течения хронического олигоартрита у детей, и, иногда, с возможностью полного выздоровления [10, 11]. Метаанализ, объединивший данные различных рандомизированных исследований, продемонстрировал высокую эффективность ГКС-терапии как метода локального воздействия.

О данных результатах ретроспективных исследований эффективности несистемной ГКС-терапии у детей можно ознакомиться в основном в англоязычных публикациях [12–14]. В настоящее время препаратом, одобренным для внутрисуставного введения у детей с ЮА в странах континентальной Европы и США, является триамцинолон гексацетонид. Аналогом данной формы лекарственного средства, зарегистрированной и допустимой для внутрисуставного введения, в том числе и детям, на территории Российской Федерации является триамцинолон ацетонид (Регистр лекарственных средств России).

Триамцинолон – это синтетический кристаллоидный кортикостероид, обладающий выраженным противовоспалительным эффектом. Фармакологическая композиция в форме суспензии с замедленным высвобождением является плохорастворимой, что позволяет депонироваться препарату в полости сустава и обеспечивать длительное воздействие вещества непосредственно на воспаленную синовию. Уменьшение клеточной инфильтрации за счет торможения миграции клеток (Т-лимфоцитов, моноцитов и макрофагов), подавление экспрессии провоспалительных цитокинов (TNF α , IL β , IL-6), хемоаттрактантов и некоторых факторов роста (эндотелиальный, тромбоцитарный, колониестимулирующий, инсулиноподобный), а также блокирование секреции агрессивных ферментов группы матриксных металлопротеиназ (ММР-2, ММР-3, ММР-9) являются ключевыми механизмами редукции локальной воспалительной реакции. Кроме того, триамцинолон обратимо ингибирует пролиферативную активность клеток синовиальной оболочки без цитотоксического эффекта, за счет снижения внутриклеточной концентрации NF- κ B [15–17].

В большинстве многоцентровых исследований были продемонстрированы высокая эффективность, хорошая переносимость, безопасность, а главное, преимущество формы триамцинолон гексацетонид. Препарат «Триамцинолон ацетонид» в исследованиях позиционировался как альтернативная форма, допустимая для внутрисуставных инъекций с хорошим клиническим эффектом [18–20]. Пролонгированная эффективность ранней локальной ГКС-терапии препаратом «Триамцинолон» форм гексацетонид/ацетонид при ЮА также нашла отражение и в более современных исследованиях, однако предпочтение отдавалось препарату «Триамцинолон гексацетонид» [21–23].

В нашем исследовании высокая эффективность несистемной кортикостероидной терапии была достигнута благодаря ряду определяющих факторов. Ключевыми из них можно считать введение триамцинолона в ранние сроки с момента установки диагноза, исключительно внутрисуставная инъекция лекарственного препарата с предварительным его разведением и «постинъекционный» режим. Обсуждая оптимальные сроки наиболее эффективного применения изолированной локальной стероидной терапии, можно отметить, что «терапевтическое окно» строго ограничено 6–12 мес с момента дебюта заболевания. Последующие инъекции целесообразно проводить при условии отсутствия признаков прогрессирования суставного синдрома [24].

Предварительное разведение триамцинолона и принудительный режим с применением активных/пассивных движений в суставе увеличивают площадь воздействия на воспалительную синовиальную оболочку и способствуют более глубокому проникновению лекарственного средства. Ограниченная осевая нагрузка на конечность уменьшает риски развития асептических некрозов и способствует уменьшению резорбции препарата из полости сустава [25]. Пролонгированная эффективность внутрисуставного введения триамцинолона у детей, кроме антипролиферативной и противовоспалительной активности, основана на способности вызывать атрофию и в конечном итоге склероз синовиальной оболочки. «Обжигающий» механизм данного воздействия на синовиальную ткань триамцинолона не совсем ясен. Не исключены влияние эффекта вазоконстрикции сосудов субсиновиального слоя и возврат чувствительности клеток к проапоптотическим механизмам [26].

Настоящее исследование показало эффективность и состоятельность «терапевтической ступени» несистемной стероидной терапии препаратом «Триамцинолон ацетонид» у детей с дебютом хронического олигоартрита. Проведенное исследование

не позволило выявить тех предикторов в структуре олиго-ЮА, которые заранее напрямую указывали о возможной неэффективности ГКС-терапии. Однако отмечено, что степень агрессивности заболевания обратно пропорциональна длительности неактивной фазы артрита между последовательными внутрисуставными инъекциями ГКС-препаратов. В ходе исследования выявлена прямая взаимосвязь между уровнем СОЭ и концентрацией IL-6 синовиальной жидкости. Обобщая полученные данные 7-летнего периода наблюдения за детьми с олигоарткулярным вариантом ЮА, можно с уверенностью утверждать, что около трети пациентов достигают стойкой ремиссии артрита на фоне локальной стероидной терапии.

ЗАКЛЮЧЕНИЕ

Таким образом, применение топических кортикостероидных препаратов у детей с дебютом олиго-ЮА и определение чувствительности артрита к данной терапии позволяют оценить степень агрессивности заболевания. Современная популяризация и внедрение терапевтических схем с ранним применением противоревматических болезньюмодифицирующих препаратов искусственно несколько уменьшают эффективность ГКС-терапии для практического применения в детской ревматологии.

ЛИТЕРАТУРА

1. Алексеева Е.И., Бзарова Т.М. Алгоритм диагностики и лечения ювенильного артрита. *Вопросы современной педиатрии*. 2010; 9 (6): 78–104.
2. Кожевников А.Н., Поздеева Н.А., Конев М.А., Маричева О.Н., Афоничев К.А., Новик Г.А. Рентгенодиагностика хронического олигоартрита у детей. *Бюллетень сибирской медицины*. 2017; 16 (3): 224–234. DOI: 10.20538/1682-0363-2017-3-224-234.
3. Young Dae Kim, Alan V Job, Woojin Cho. Differential diagnosis of juvenile idiopathic arthritis. *J. Rheum. Dis.* 2017; 24 (3): 131–137. DOI: 10.4078/jrd.2017.24.3.131.
4. Petty R.E., Southwood T.R., Manners P., Baum J., Glass D.N., Goldenberg J., He X., Maldonado-Cocco J., Orozco-Alcala J., Prieur A.M., Suarez-Almazor M.E., Woo P. International League of Associations for R. International league of associations for rheumatology classification of juvenile idiopathic arthritis: second revision, Edmonton. 2001. *J. Rheumatol.* 2004; 31 (2): 390–392.
5. Цурикова Н.А., Лигостаева Е.А., Жолобова Е.С. Олигоарткулярный вариант ювенильного идиопатического артрита на ранних этапах заболевания: путь к верификации диагноза. *Вопросы практической педиатрии*. 2017; 2: 33–38. DOI: 10.20953/1817-7646-2017-2-33-38.
6. Ringold S., Angeles-Han Sh.T., Beukelman T., Lovell D., Cuello C.A., Becker M.L., Colbert R.A., Feldman B.M., Ferguson P.J., Gewanter H., Guzman J., Horonjeff J., Nigro-

- vic P.A., Ombrello M.J., Passo M.H., Stoll M.L., Rabinovich C.E., Schneider R., Halyabar O., Hays K., Shah A.A., Sullivan N., Szymanski A.M., Turgunbaev M., Turner A., Reston J. 2019 American College of Rheumatology/Arthritis Foundation Guideline for the treatment of juvenile idiopathic arthritis: therapeutic approaches for non-systemic polyarthritis, sacroiliitis, and enthesitis. *Arthritis & Rheumatology*. 2019; 71 (6): 846–863. DOI: 10.1002/art.40884doi:10.1002/art.40884.
7. Beukelman T., Patkar N.M., Saag K.G., Tolleson-Rinehart S., Cron R.Q., DeWitt E.M., Ilowite N.T., Kimura Y., Laxer R.M., Lovell D.J., Martini A., Rabinovich C.E., Ruperto N. 2011 American college of rheumatology recommendations for the treatment of juvenile idiopathic arthritis: initiation and safety monitoring of therapeutic agents for the treatment of arthritis and systemic features. *Arthritis Care & Research*. 2011; 63 (4): 465–482. DOI: 10.1002/acr.20460.
 8. Каледа М.И., Никишина И.П. Современный взгляд на внутрисуставное применение глюкокортикоидов в комплексной терапии ювенильных артритов. *Педиатрия*. 2016; 95 (3): 55–64.
 9. Баранов А.А., Алексеева Е.И., Бзарова Т.М., Валиева С.И., Денисова Р.В., Исаева К.Б., Карагулян Н.А., Литвицкий П.Ф., Митенко Е.В., Слепцова Т.В., Фетисова А.Н., Чистякова Е.Г., Тайбулатов Н.И., Морев С.Ю. Протокол ведения пациентов с ювенильным артритом. *Вопросы современной педиатрии*. 2013; 12 (1): 37–56. DOI: 10.15690/vsp.v12i1.557.
 10. Кузьмина Н.Н., Шелепина Т.А. Реабилитационная и медикаментозная терапия ювенильных хронических артритов. *Медицинский совет*. 2007; 3: 36–42.
 11. Новик Г.А., Абакумова Л.Н., Летенкова Н.М., Слизовский Н.В., Слизовская Н.Н. Ювенильные артриты – опыт диагностики и лечения. *Лечащий врач*. 2008; 4: 23–27.
 12. Ravelli A., Davi S., Bracciolini G., Pistorio A., Consolaro A., van Dijkhuizen E.H.P., Lattanzi B., Filocamo G., Verazza S., Gerloni V., Gattinara M., Pontikaki I., Insalaco A., De Benedetti F., Civino A., Presta G., Breda L., Marzetta V., Pastore S., Magni-Manzoni S., Maggio M.C., Garofalo F., Rigante D., Gattorno M., Malattia C., Picco P., Viola S., Lanni S., Ruperto N., Martini A., Italian Pediatric Rheumatology Study Group. Intra-articular corticosteroids versus intra-articular corticosteroids plus methotrexate in oligoarticular juvenile idiopathic arthritis: a multicentre, prospective, randomised, open-label trial. *Lancet* 2017; 389 (10072): 909–916. DOI: 10.1016/S0140-6736(17)30065-X.
 13. Nieto-González J.C., Monteagudo I. Intra-articular joint injections in juvenile idiopathic arthritis: state of the art. *Reumatol. Clin.* 2019; 15 (2): 69–72. DOI: 10.1016/j.reuma.2018.07.015.
 14. Jennings H., Hennessy K., Hendry G.J. The clinical effectiveness of intra-articular corticosteroids for arthritis of the lower limb in juvenile idiopathic arthritis: a systematic review. *Pediatr. Rheumatol. Online J.* 2014; 12: 23. DOI: 10.1186/1546-0096-12-23.
 15. Олюнин Ю.А. Внутрисуставные инъекции лекарственных препаратов в комплексном лечении ревматических заболеваний. *Современная ревматология*. 2015; 9 (1): 78–83. DOI: 10.14412/1996-7012-2015-1-78-83.
 16. Решетняк Т.М., Середавкина Н.В., Дыдыкина И.С., Насонов Е.Л. Глюкокортикоиды в терапии системной красной волчанки. *Клиницист*. 2013; 7 (3-4): 14–26. DOI: 10.17650/1818-8338-2013-3-4-14-26.
 17. Konai M.S., Vilar Furtado R.N., dos Santos M.F., Natour J. Monoarticular corticosteroid injection versus systemic administration in the treatment of rheumatoid arthritis patients: a randomized double-blind controlled study. *Clin. Exp. Rheumatol.* 2009; 27 (2): 214–221.
 18. Cleary A.G., Murphy H.D., Davidson J.E. Intra-articular corticosteroid injections in juvenile idiopathic arthritis. *Arch. Dis. Child.* 2003; 88 (3): 192–196. DOI: 10.1136/adc.88.3.192.
 19. Zulian F., Martini G., Gobber D., Plebani M., Zaccarello F., Manners P. Triamcinolone acetonide and hexacetonide intra-articular treatment of symmetrical joints in juvenile idiopathic arthritis: a double-blind trial. *Rheumatology*. 2004; 43 (10): 1288–1291. DOI: 10.1093/rheumatology/keh313/
 20. Marti P., Molinari L., Bolt I.B., Seger R., Saurenmann R.K. Factors Influencing the efficacy of intra-articular steroid injections in patients with juvenile idiopathic arthritis. *Eur. J. Pediatr.* 2008; 167 (4): 425–430. DOI: 10.1007/s00431-007-0525-9.
 21. Cunha A.L., Miotto E.S.V.B., Osaku F.M., Niemxeski L.B., Furtado R.N., Natour J., Sande M.T., Terreri L.R. Intra-articular injection in patients with juvenile idiopathic arthritis: factors associated with a good response. *Rev. Bras. Reumatol. Engl. Ed.* 2016; 56 (6): 490–496. DOI: 10.1016/j.rbre.2016.01.001.
 22. Leow O.M.Y., Lim L.K., Ooi P.L., Shek L.P.C., Ang E.Y.N., Son M.B. Intra-articular glucocorticoid injections in patients with juvenile idiopathic arthritis in a Singapore hospital. *Singapore Med. J.* 2014; 55 (5): 248–252. DOI: 10.11622/smedj.2014066.
 23. Papadopoulou C., Kostik M., Gonzalez-Fernandez M.I., Bohm M., Nieto Gonzalez J.C., Pistorio A., Lanni S., Consolaro A., Martini A., Ravelli A. Delineating the role of multiple intraarticular corticosteroid injections in the management of juvenile idiopathic arthritis in the biologic era. *Arthritis Care Res.* 2013; 65 (7): 1112–1120. DOI: 10.1002/acr.21947.
 24. Gotte A.C. Intra-articular corticosteroids in the treatment of juvenile idiopathic arthritis: Safety, efficacy, and features affecting outcome. A comprehensive review of the literature. *Open Access. Rheumatol.* 2009; 1: 37–49. DOI: 10.2147/oarr.s5103.
 25. Lanni S., Bertamino M., Consolaro A., Pistorio A., Magni-Manzoni S., Galasso R., Lattanzi B., Calvo-Aranda B., Martini A., Ravelli A. Outcome and predicting factors of single and multiple intra-articular corticosteroid injections in children with juvenile idiopathic arthritis. *Rheumatology*. 2011; 50 (9): 1627–1634. DOI: 10.1093/rheumatology/ker165.
 26. Furtado R.N.V., Machado F.S., Luz K.R.D., Santos M.F.D., Konai M.S., Lopes R.V., Natour J. Intra-articular injection with triamcinolone hexacetonide in patients with rheumatoid arthritis: prospective assessment of goniometry and joint inflammation parameters. *Rev. Bras. Reumatol. Engl. Ed.* 2017; 57 (2): 115–121. DOI: 10.1016/j.rbre.2016.08.001.

Сведения об авторах

Кожевников Алексей Николаевич, канд. мед. наук, врач-ревматолог, отделение последствий травм и ревматоидного артрита, НМИЦ детской ортопедии и травматологии им. Г.И. Турнера, г. Пушкин, г. Санкт-Петербург. ORCID 0000-0003-0509-6198.

Поздеева Нина Анатольевна, канд. мед. наук, врач-ревматолог, зам. гл. врача по лечебной работе, НМИЦ детской ортопедии и травматологии им. Г.И. Турнера, г. Пушкин, г. Санкт-Петербург. ORCID 0000-0002-7324-3332.

Никитин Максим Сергеевич, зав. отделением последствий травм и ревматоидного артрита, НМИЦ детской ортопедии и травматологии им. Г.И. Турнера, г. Пушкин, г. Санкт-Петербург. ORCID 0000-0001-8987-3489.

Маричева Ольга Николаевна, канд. мед. наук, врач-рентгенолог, зав. отделением лучевой диагностики, НМИЦ детской ортопедии и травматологии им. Г.И. Турнера, г. Пушкин, г. Санкт-Петербург. ORCID 0000-0003-1688-7569.

Мурашко Татьяна Валерьевна, врач-рентгенолог, отделение лучевой диагностики, НМИЦ детской ортопедии и травматологии им. Г.И. Турнера, г. Пушкин, г. Санкт-Петербург. ORCID 0000-0002-0596-3741.

Орлова Наталья Юрьевна, врач ультразвуковой диагностики, отделение лучевой диагностики, НМИЦ детской ортопедии и травматологии им. Г.И. Турнера, г. Пушкин, г. Санкт-Петербург. ORCID 0000-0003-1467-202X.

Богданова Светлана Леонидовна, зав. отделением лабораторной диагностики, НМИЦ детской ортопедии и травматологии им. Г.И. Турнера, г. Пушкин, г. Санкт-Петербург. ORCID 0000-0001-9948-3345.

(✉) **Кожевников Алексей Николаевич**, e-mail: Infant_doc@mail.ru

Поступила в редакцию 30.04.2020

Подписана в печать 29.09.2020