



Ureteroneocistostomia unilateral em uma cadela com carcinoma de células transicionais em região de trígono vesical: relato de caso

[*Unilateral ureteroneocystostomy in a female dog with transitional cell carcinoma in trigone region of the bladder: case report*]

“Relato de Caso/Case Report”

Michelle do Carmo Pereira **Rocha**^{1*}, Grazielle Anahy de Sousa **Aleixo**², Robério Silveira de **Siqueira Filho**², Fábio Eduardo C. Borba **Maranhão**², Rômulo Nunes **Rocha**², Andriago Barboza **De Nardi**¹

¹Universidade Estadual Paulista (Unesp), Campus Jaboticabal, Jaboticabal-SP, Brasil.

²Departamento de Medicina Veterinária, Universidade Federal Rural de Pernambuco (UFRPE), Recife-PE, Brasil.

*Autor para correspondência/Corresponding author: E-mail: michelle14rocha@gmail.com

Resumo

O carcinoma de células de transição (CCT) é o neoplasma de vesícula urinária mais comum no cão, compreendendo cerca de 80 a 90% dos tumores epiteliais do órgão. A região mais comumente acometida é o trígono vesical e, por isso, o tratamento cirúrgico muitas vezes não é possível para a ressecção completa do tumor. O objetivo deste trabalho é descrever a técnica de ureteroneocistostomia unilateral realizada em um cão diagnosticado com CCT em região de trígono vesical, destacando-a como uma opção terapêutica para esta afecção. Para diagnóstico foram realizadas ultrassonografia abdominal e citologia urinária, em que foi possível identificar a presença de uma massa amorfa em região de trígono vesical e presença de células com características de malignidade compatíveis com CCT, respectivamente. Para o tratamento, optou-se pela realização da ureteroneocistostomia unilateral, que demonstrou ser uma técnica eficiente ao restabelecer a função do ureter, permitindo a completa exérese da neoplasia, conforme demonstrado em urografia excretora. Conclui-se que a técnica de ureteroneocistostomia unilateral foi eficiente para o tratamento de uma cadela com CCT em região de trígono vesical.

Palavras-chave: oncologia; sistema urinário; ureter; citologia urinária.

Abstract

Transitional cell carcinoma (TCC) is the most common urinary bladder neoplasm in dogs, comprising about 80 to 90% of epithelial bladder tumors. The region most commonly affected by this neoplasm is the trigone of the bladder, which is why surgical treatment is often not possible for complete resection of the tumor. The objective of this study is to describe the technique of left unilateral ureteroneocystostomy performed in a dog diagnosed with TCC in the bladder trigone, highlighting it as a therapeutic option for this condition. For diagnosis, abdominal ultrasound and urinary cytology were performed, and it was possible to identify the presence of an amorphous mass in the bladder trigone and presence of cells with malignant characteristics compatible with TCC, respectively. For the treatment, it was decided to perform unilateral ureteroneocystostomy that proved to be efficient, since it restored the ureter function, allowing the complete excision of the neoplasia, as demonstrated in excretory urography. It is concluded that the unilateral ureteroneocystostomy technique was efficient for the treatment of a female dog with TCC in the region of bladder trigone.

Keywords: oncology; urinary system; ureter; urinary cytology.

Introdução

O carcinoma de células de transição (CCT) é a neoplasia de vesícula urinária mais comum no cão, sendo mais frequente em cães idosos e do gênero feminino, compreendendo cerca de 75 a 90% dos tumores epiteliais de vesícula urinária (Telles et al., 2017) e 2% de todos os tumores em cães (Carvalho et al., 2016). O local mais comumente observado desta neoplasia é no trígono vesical e, por isso, o tratamento cirúrgico muitas vezes não é possível para a ressecção completa do tumor, por conta do comprometimento dos ureteres e da uretra (Telles et al., 2017).

A etiologia desta doença está relacionada com fatores ambientais, tais como uso de inseticidas derivados do petróleo, tratamento com ciclofosfamida, exposição do uroepitélio vesical a carcinógenos presentes na urina (ex. ácido indolacético e estricnina) e fatores inerentes ao próprio animal, por exemplo, a obesidade, raça e sexo (Vail et al., 2020).

A carcinogênese é um processo de múltiplas etapas, mas a priori as células adquirem malignidade e sofrem alterações genéticas progressivas e cumulativas. Os genes afetados geralmente são os responsáveis pelo controle do ciclo celular, pelo reparo do DNA e/ou pela apoptose. As mutações nos mesmos podem originar crescimento celular desordenado, bem como células com alta capacidade metastática (Vail et al., 2020). Essas alterações genéticas também podem ocorrer nos proto-oncogenes, os quais são responsáveis pelos mecanismos reguladores do desenvolvimento celular (Tedardi et al., 2016). A partir daí, ocorre desequilíbrio nos mecanismos homeostáticos de proliferação e diferenciação celular e de apoptose (Vail et al., 2020).

Os CCT's são compostos de epitélio transicional anaplásico a pleomórfico. Metástases deste tipo de tumor são encontradas com maior frequência nos linfonodos regionais adjacentes à bifurcação da aorta, incluindo os linfonodos inguinal profundo, ilíaco medial e sacral. Outros locais com potencial de metástases incluem os pulmões e os rins e, mais tardiamente, outros órgãos parenquimatosos (Breshears e Confer, 2012).

Os exames de imagem convencionais, como a ultrassonografia (USG), são úteis para diagnosticar um tumor de vesícula urinária, entretanto, métodos mais específicos, como a

urografia excretora e a pielografia retrógrada, são empregados para localizar com mais exatidão as lesões, apesar de não serem capazes de detectar a extensão do tumor ou a presença de metástases linfonodais (Inkelmann et al., 2012).

Merecem destaque também os exames de citologia urinária e sua aplicabilidade diagnóstica, além das novas técnicas empregadas para complemento do diagnóstico, como os marcadores urinários e as técnicas de evidênciação das aberrações cromossômicas e moleculares das células uroteliais (Inkelmann et al., 2012).

O tratamento varia de acordo com o tamanho e localização tumoral e geralmente inclui a remoção cirúrgica, através da cistectomia parcial, seguida de quimioterapia com agente único como a cisplatina, carboplatina, mitoxantrona, actinomicina D ou doxorubicina (Vail et al., 2020).

Além disso, diversas inovações em tratamentos oncológicos têm sido desenvolvidas visando o tratamento deste tipo de neoplasia, como a terapia metronômica (Grapegia e Lima, 2017), administração de inibidores seletivos da COX-2 (ex. piroxicam) após a ressecção cirúrgica do tumor (Fulkerson e Knapp, 2015) e ainda a associação da cisplatina com piroxicam (Carvalho et al., 2016).

Atualmente tem se desenvolvido técnicas cirúrgicas alternativas para contornar as limitações da cistectomia parcial, tais como o alotransplante de bexiga, anastomose de ureteres e uretra, confecção de uma neobexiga ortotópica feita com segmento de intestino autólogo, e uso de grande variedade de material sintético (biodegradável ou não), para a reconstrução da vesícula urinária (Fulkerson e Knapp, 2015).

Dentre as opções cirúrgicas para reconstrução de ureter pode ser utilizada a anastomose ureteral, nos casos em que pequenos segmentos do ureter são perdidos. Porém se o ureter for seccionado ou lesionado próximo à vesícula urinária, pode ser realizada uma ureteroneocistostomia com utilização de retalhos de vesícula ou a nefrectomia, se o ureter tiver sofrido avulsão da pelve (Macphail, 2018).

O prognóstico de pacientes acometidos pelo CCT é, na maioria das vezes, ruim, pois tais tumores costumam ser agressivos e, com frequência, as terapias mais empregadas atualmente não obtêm uma resposta suficiente. Em contrapartida, casos de neoplasias mensenquimais possuem melhores prognósticos

quando o diagnóstico é precoce, bem como quando existe a possibilidade de remoção tumoral cirúrgica completa e com margem segura (Carvalho et al., 2016).

O objetivo deste trabalho foi relatar um caso de carcinoma de células transicionais em região de trígono vesical de uma cadela, destacando aspectos relacionados ao diagnóstico e tratamento cirúrgico que foi instituído (ureteroneocistostomia unilateral), detalhando a técnica utilizada.

Descrição do Caso

Foi encaminhada ao Hospital Veterinário (HOVET) da Universidade Federal Rural de Pernambuco (UFRPE), uma cadela da raça pinscher, com 12 anos de idade e 5,7 Kg, apresentando disúria, hematúria, polidipsia, polaciúria e desidratação leve (5%). De acordo com a história clínica, a tutora havia notado os sinais clínicos a cerca de 20 dias. Foram então realizados ultrassonografia abdominal, bioquímica renal (creatinina e ureia) e hepática (ALT, FA); hemograma; urinálise com coleta por cistocentese e citologia urinária. Foram prescritos, nesse primeiro atendimento, tramadol (4 mg/kg/BID) e piroxicam (0,3 mg/Kg/SID).

O exame ultrassonográfico identificou uma massa suspeita de neoplasia vesical mensurando 1,66 cm por 2,80 cm, de aspecto ecoico e ecotextura mista, com presença de vascularização ao modo color doppler e localizada em região de ápice da vesícula urinária (Figura 1).

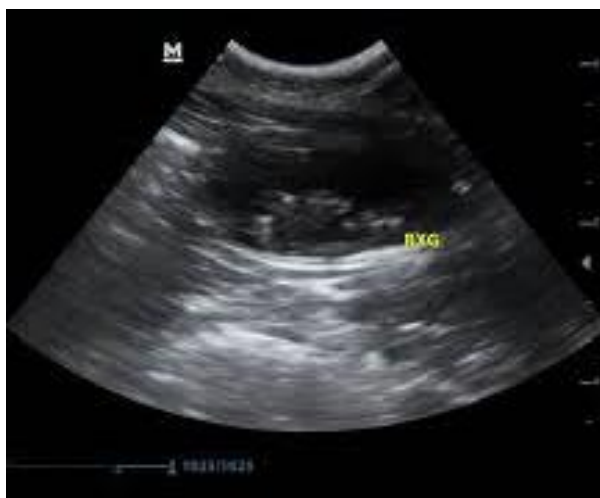

Figura 1. Exame de ultrassonografia da cadela demonstrando a vesícula urinária e um aumento de massa na região de trígono vesical, sugestivo de neoplasia (seta).

Na citologia urinária foram observadas células neoplásicas sugestivas de CCT. No hemograma se constatou desvio à esquerda e hiperproteinemia, enquanto o bioquímico apresentou creatinina no limite superior 1,6 mg/dL; ureia: 131 mg/dL; alanina aminotransferase (ALT): 73 UI/L e fosfatase alcalina (FA): 163 UI/L.

O animal foi submetido à fluidoterapia na intenção de equilibrar o volume sanguíneo circulante, a produção de urina, os padrões eletrolíticos e também devido ao quadro de desidratação indicado pela proteinemia da paciente. Como exame pré-operatório também foi realizado eletro e ecocardiograma que não evidenciaram alterações.

Após a realização dos exames pré-operatórios, foi realizado o procedimento cirúrgico. O protocolo anestésico adotado foi composto de medicação pré-anestésica com midazolam 0,3 mg/kg, tramadol 4 mg/kg e cetamina 0,5 mg/kg; seguida de indução com propofol a 8 mg/kg e a manutenção anestésica foi realizada com anestesia inalatória na qual foi utilizado o isoflurano diluído em oxigênio a 100%. O procedimento foi iniciado com uma celiotomia retroumbilical para o acesso à vesícula urinária, que foi exteriorizada e esvaziada através de sondagem. Posicionou-se dois pontos de reparo (Figura 2A), utilizando fio de náilon n. 3.0, servindo de guia para a cistotomia e, ao incidir a vesícula, observou-se que o tumor estava aderido na região do trígono vesical comprometendo o ureter esquerdo (Figura 2B e 2C).

Realizou-se então a exérese da neoplasia (Figura 2D) removendo inclusive a região do óstio uretral comprometido. Com o auxílio de um fio de sutura, polidioxanona (PDS) 3.0, identificou-se o lúmen do ureter e com o uso de uma lente de aumento cirúrgica foi determinado o local para a incisão deste, no intuito de alargar o seu lúmen na porção distal (Figura 3).

Na sequência, utilizou-se uma pinça como guia para realização de um túnel em região dorsal da vesícula por onde foi passado em seu interior o ureter e, posteriormente, foi iniciada a sutura do ureter na camada mucosa e submucosa e sua reimplantação nessa região. O túnel foi produzido nas camadas muscular e submucosa da vesícula urinária com abertura na mucosa, evitando dessa forma a deiscência ou a estenose do ureter (Figura 4A). O padrão de sutura usado foi o isolado simples e fio de náilon n. 5.0 com a sutura

atravessando todas as camadas do ureter, porém sem ultrapassar a camada serosa da vesícula (Figura 4B e 4C).

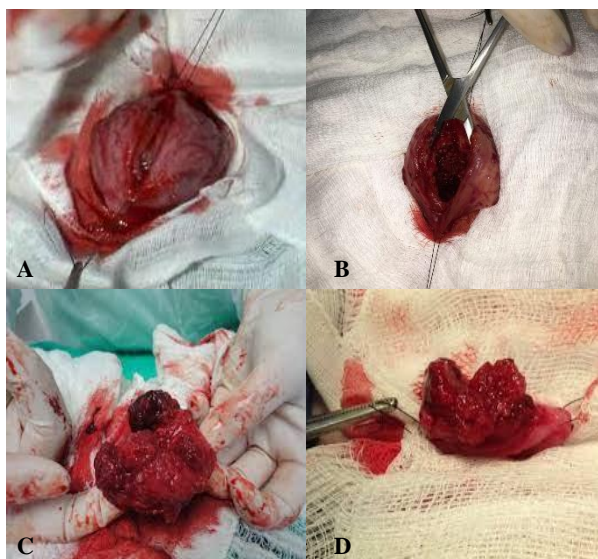


Figura 2. Cistectomia parcial seguida da ureteroneocistostomia. A. Exteriorização da vesícula urinária. B e C. Cistotomia para visualização da neoplasia. D. Neoplasia após a exérese.

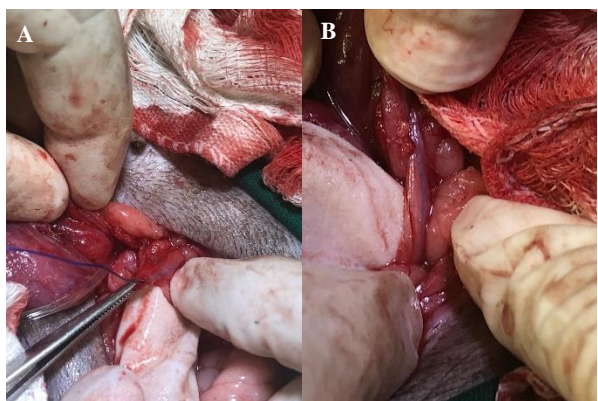


Figura 3. Cistectomia parcial seguida da ureteroneocistostomia. A. Identificação do ureter esquerdo que foi incisado durante a cistectomia parcial. B. Luz do ureter esquerdo, identificada e marcada utilizando um fio PDS 2.0.

Observou-se então a vedação da sutura de fixação também na serosa da vesícula urinária e complementou-se a fixação do ureter com alguns pontos isolados simples externos, suturando a serosa da vesícula com a adventícia do ureter (Figura 4D). Para realizar o fechamento da vesícula urinária, utilizaram-se dois padrões de sutura: a contínua simples e em seguida, a cushing para o sepultamento, utilizando em ambas o fio absorvível PDS n. 3.0 (Figura 5), e posteriormente se realizou a omentalização da vesícula.

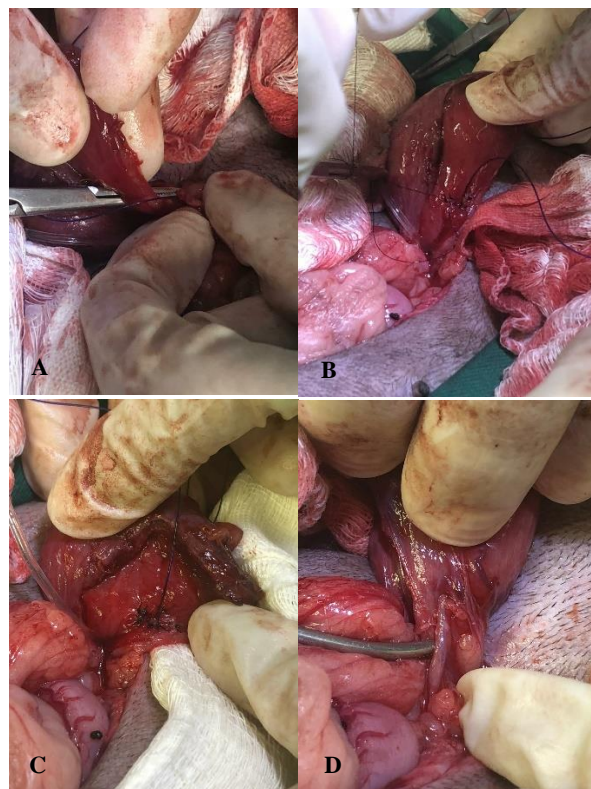


Figura 4. Cistectomia parcial seguida da ureteroneocistostomia. A. Incisão do túnel na submucosa da vesícula para a anastomose do ureter. B. Início das suturas com pontos isolados simples unindo a mucosa e submucosa vesical com a extremidade distal do ureter. C. Sutures intravesicais finalizadas. D. Aspecto extravescical do ureter após a realização da ureteroneocistostomia.

Antes da síntese da cavidade abdominal foi realizado o teste de vedação das suturas da vesícula urinária, injetando solução fisiológica estéril pela sonda uretral. Sem sinais de vazamento, foi realizada a sutura na parede abdominal com sutura de Sultan e fio absorvível de PDS n. 2.0. O tumor que foi retirado cirurgicamente foi enviado para análise histopatológica.

A paciente foi mantida sondada durante cinco dias no pós-operatório e se recomendou internamento nas primeiras 48 horas, com fluidoterapia e monitoramento dos parâmetros fisiológicos, principalmente o débito urinário, que se manteve estável com produção de aproximadamente 200 mL de urina/dia. As medicações prescritas no pós-cirúrgico foram cloridrato de tramadol (4 mg/kg/BID), dipirona gotas (25 mg/kg/BID), meloxicam (0,1mg/kg/BID), amoxicilina com clavulanato de

potássio (20 mg/kg/BID) e omeprazol (1 mg/kg/SID).

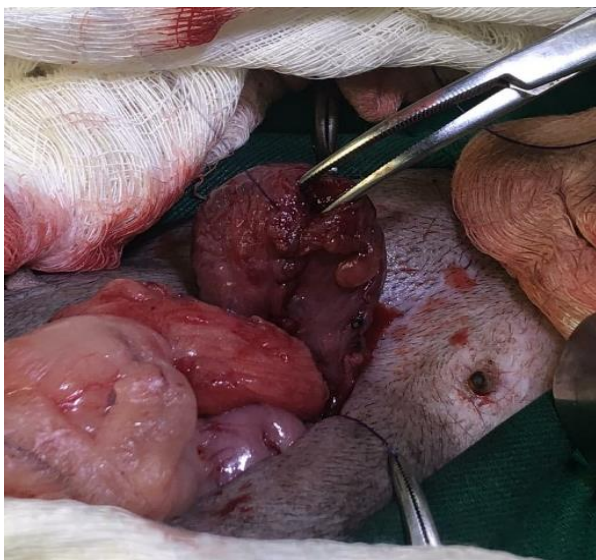

Figura 5. Cistorrafia da vesícula urinária.

Após a cirurgia, a paciente apresentou dor ao urinar durante aproximadamente cinco dias e polaciúria por três dias. A tutora relatou aumento do volume abdominal no terceiro dia de pós-operatório, quando a paciente já se encontrava fora do internamento.

Cinco dias depois a paciente retornou para avaliação, foi retirada a sonda uretral e foram repetidos todos os exames para acompanhamento clínico. Na USG abdominal foi identificada uma hérnia incisional, a dilatação do ureter esquerdo (6 mm de diâmetro) e princípio de hidronefrose do rim esquerdo, porém com parênquima e arquitetura preservadas. A vesícula apresentava paredes um pouco espessadas, o que caracteriza um achado comum em quadros de infecção urinária, e não foi visibilizado o local de inserção do ureter esquerdo no órgão, devido à aderência do omento na região.

O exame bioquímico demonstrou uma redução da concentração plasmática de ureia para 38,1 mg/dL, ALT 64,3 UI/L e creatinina de 0,66 mg/dL (Tabela 1), e o hemograma não apresentou alterações.

Na ausência de comorbidades que inviabilizassem o procedimento, a paciente foi submetida à herniorrafia. Foram administrados tramadol (4mg/Kg/IV); dipirona (25mg/Kg/SC) e meloxicam (0,1 mg/Kg/SC), além do antibiótico cefalotina (30mg/Kg/IV) no trans-cirúrgico. O animal recebeu a mesma prescrição para ser feita por via oral em casa, com substituição da cefalotina por cefalexina (30mg/kg/BID). A

paciente apresentou pós-operatório sem intercorrências, com ausência de dor, normorexia, normoúria e retornou após dez dias para retirada dos pontos e acompanhamento ultrassonográfico.

Foram realizadas novas avaliações e ultrassonografias com 17 e 30 dias após o procedimento cirúrgico. O exame realizado após 17 dias indicou uma redução no diâmetro do ureter esquerdo, que passou a medir 4 mm de diâmetro. Foi visibilizada a inserção mais cranial do ureter esquerdo na vesícula urinária em relação ao direito, e o rim esquerdo não apresentou mais sinais de hidronefrose. No exame realizado com 30 dias, observou-se que o ureter esquerdo apresentava 3 mm de diâmetro, a vesícula urinária se encontrava com volume e paredes normais e ambos os rins sem sinais de lesão.

Com seis meses de cirurgia, a paciente retornou para realizar uma urografia excretora, sendo as radiografias realizadas nos tempos de 0, 5, 10, 15 e 20 minutos após a administração do contraste iodado. Foi visualizado que a dilatação ureteral havia normalizado (ureter com cerca de 3 mm), e que os ureteres e rins estavam funcionais. Foi possível visibilizar também a presença de um pequeno divertículo na vesícula urinária, na base do ureter esquerdo, no qual houve um pouco de acúmulo de contraste, evidenciando o túnel intramural produzido cirurgicamente, uma repleção adequada da vesícula urinária e ausência de sinais de reicidiva do tumor (Figura 6).

Tabela 1. Resultados das dosagens bioquímicas pré e pós-operatórias de cadela submetida à ureteroneocistostomia unilateral.

Dosagens bioquímicas	Pré-operatórias	Pós-operatórias
Ureia	131 mg/dL	38,1 mg/dL
Creatinina	1,6 mg/dL	0,66 mg/dL

A análise histopatológica indicou que se tratava de um CCT, demonstrando a região do epitélio superficial com células arranjadas em camadas e infiltradas nos estratos mesenquimais profundos da vesícula urinária, organizando-se entre um estroma exuberante, sob a forma de ninhos, cordões, ácinos e túbulos. Observaram-se, ainda, metaplasia escamosa, vacuolização citoplasmática de algumas células e frequentes figuras de mitoses (Figura 7). De posse do resultado do histopatológico, a paciente foi encaminhada para a equipe de oncologia do HOVET/UFRPE, para dar seguimento ao tratamento e realizar a quimioterapia.

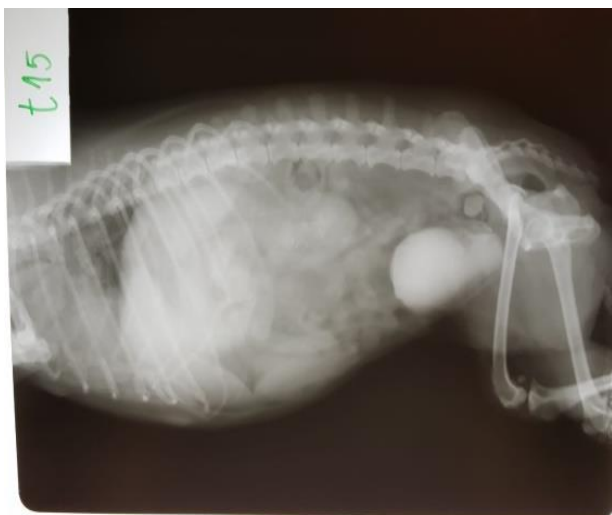

Figura 6. Urografia excretora de cadela obtida aos 15 minutos após a administração do contraste iodado. Seta demonstra acúmulo de contraste intramural na vesícula urinária devido ao procedimento cirúrgico realizado na paciente. Fonte: Arquivo do setor de radiologia do HOVET-UFRPE (2019).

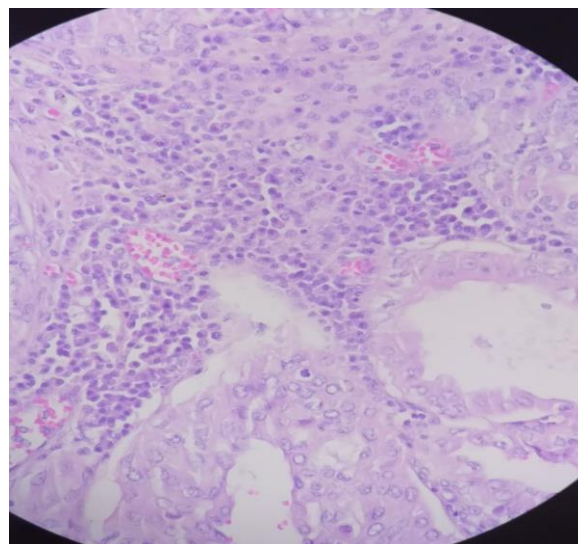


Figura 7. Análise histopatológica de carcinoma de células transicionais não-papilar infiltrativo. A região do epitélio superficial, destruído pela neoplasia, apresentava células que se arranjavam em camadas e infiltravam os estratos mesenquimais profundos da vesícula urinária, organizando-se entre um estroma exuberante, sob a forma de ninhos, cordões, ácinos e túbulos. Observaram-se, ainda, metaplasia escamosa, vacuolização citoplasmática de algumas células e frequentes figuras de mitoses.

Discussão

De acordo com DiBartola e Westropp (2015), as alterações esperadas em casos de CCT são distúrbios na condução cardíaca e no sistema nervoso central (SNC) devido à obstrução das vias urinárias, síndrome paraneoplásica e ou metástase, o que não foi confirmado na avaliação clínica e exame cardiológico do animal. Também não foi observada anemia, que é uma das alterações esperadas em casos de lesão renal, pela redução da produção renal da eritropoietina. Entretanto o hemograma da paciente demonstrou uma leucocitose com leve desvio à esquerda, o que poderia significar uma inflamação com cistite secundária à neoplasia. Segundo os mesmos autores, a hiperproteinemia é um achado comum em pacientes com certo grau de desidratação uma vez que o sangue apresenta maior concentração plasmática, e acredita-se que na paciente em questão, a desidratação pode ter inclusive, mascarado uma possível anemia moderada.

A dificuldade de visualização do óstio ureteral produzido cirurgicamente para inserção do ureter esquerdo, no exame ultrassonográfico feito no pós-operatório imediato, se deve à omentalização que foi realizada conforme recomendado por Tobias e Johnston (2017a), com o objetivo de evitar o extravasamento de urina para a cavidade peritoneal, bem como para carrear mediadores inflamatórios e cicatriciais para a região da cirurgia.

Na USG realizada cinco dias após o procedimento cirúrgico, a paciente apresentava dilatação do ureter esquerdo (6 mm de diâmetro), o que pode ser esclarecido pela perda temporária do microperistaltismo do ureter no pós-operatório imediato, ocasionando a estase urinária. De acordo com Crivellenti et al. (2013), a dilatação mencionada é uma alteração reversível e temporária. Corroborando essa afirmação, o diâmetro do ureter foi reduzindo e retornando à normalidade conforme foi acontecendo o reestabelecimento do fluxo urinário, o que por sua vez, estimulou o retorno da função de microperistaltismo do órgão. O diâmetro chegou bem próximo ao normal esperado para um canino saudável de mesmo peso, que seria em torno de 3 mm de diâmetro com 30 dias após o procedimento cirúrgico (Macphail, 2018).

A USG demonstrou ser um exame complementar eficiente para auxiliar no diagnóstico e na localização da neoplasia vesical, pois através dela foi possível visibilizar a massa tumoral, bem como as alterações da parede vesical, corroborando Iwasaki e Martin (1986) que indicam esse exame para afeções do trato urinário. Apesar da importância da USG, a citologia urinária também foi realizada e permitiu

um diagnóstico mais seguro e precoce da neoplasia, estando de acordo com Macphail (2018) que cita o exame como sendo imprescindível em casos de suspeita de CCT.

Seguindo a mesma linha de pensamento dos autores supracitados, Pompeo et al. (2008) descrevem que a citologia urinária é um teste importante na investigação de pacientes com suspeita de carcinoma urotelial, apresentando como vantagens o fato de ser pouco invasivo, a facilidade de realização, a alta sensibilidade e especificidade para lesões uroteliais de alto grau e a possibilidade de pesquisa de todo o trato urinário.

A urografia excretora também foi um exame de grande importância para o acompanhamento pós-cirúrgico da paciente, comprovando que o rim e ureter esquerdos, estavam de fato funcionais e em diâmetro normal, o que em um cão com cerca de 5 kg, peso semelhante ao da paciente, seria de aproximadamente 3 mm (Iwasaki e Martin, 1986). Segundo Macphail (2018), essa é a evolução esperada em um procedimento bem sucedido de ureteroneocistostomia.

Em relação ao procedimento cirúrgico, a técnica cirúrgica escolhida para a realização da anastomose do ureter foi com pontos interrompidos simples com padrões intravesicais e extravesicais para realizar a anastomose do ureter esquerdo, pois conforme Mehl et al. (2005) e Crivellenti et al. (2013) quando comparada a outras técnicas cirúrgicas, foi observada a menor dilatação da pelve renal e ureter, que evoluíram com a normalização e desaparecimento dessas alterações. Porém é importante ressaltar que o diâmetro do ureter da paciente já se encontrava dilatado antes do procedimento, o que facilitou a execução da cirurgia, não havendo necessidade do uso do microscópio cirúrgico, o que contribuiu para o sucesso da técnica escolhida.

Em relação às demais complicações mais comuns que podem ocorrer nesse tipo de cirurgia, como extravasamento de urina para a cavidade, peritonite urêmica ou estenose do ureter, que não ocorreram no presente caso, acredita-se que este resultado foi devido à ometalização e à escolha do fio cirúrgico para a realização da anastomose (náilon n. 5.0), pois além de ser um fio de alta resistência e monofilamentar, ele apresenta baixa reatividade inflamatória (Tobias e Johnston, 2017b).

Outras técnicas foram descritas para a realização da anastomose ureteral, sendo as mais utilizadas: a ureteroneocistostomia com padrão de sutura interrompido extravesical, que pode ser usada quando a ruptura do ureter ocorre próximo à vesícula urinária e na colocação de cateter através do parênquima renal para o ureter quando o mesmo é avulsionado perto da pelve renal; e a técnica da ureteroplastia com retalho de vesícula urinária, que pode ser realizada em casos de trauma ureteral próximo à vesícula em que se espera alguma tensão nas suturas (Tobias e Johnston 2017a; Macphail, 2018). Embora as técnicas resultarem em dilatação da pelve renal, autores comentam que essa alteração é resolvida mais rapidamente com a técnica extravesical com padrão interrompido simples de suturas (Mehl et al., 2005; Crivellenti et al., 2013), e por isso, optou-se pela escolha da mesma.

Macphail (2018), afirmou que as técnicas de ureteroneocistostomia em gatos, devido ao diâmetro muito reduzido do seu ureter, normalmente causam a obstrução ureteral e técnicas de microcirurgia podem ser necessárias para evitar essa complicação. De acordo com Mehl et al. (2005), em um estudo com felinos, técnicas extravesicais que utilizam um padrão de sutura interrompida simples foram preferidas em relação à extravesical que utiliza um padrão contínuo de sutura ou uma intravesical de aposição de mucosa.

Para realização da cirurgia, usou-se como referência a literatura e estudos realizados com felinos, como os citados acima, porque apesar de se tratar de uma cadela, a mesma era de pequeno porte (5,7 Kg), com os diâmetros dos órgãos condutores urinários bem similares aos de um gato. Ainda assim, foram necessárias adaptações das técnicas descritas, optando pela técnica de ureteroneocistostomia com suturas intravesicais associada a alguns pontos extravesicais isolados para evitar o extravasamento de urina.

De acordo com o esclarecido em Macphail (2018), as alterações demonstradas na USG pós-operatória recente da paciente ocorreram devido ao peristaltismo estar ausente no segmento distal de um ureter seccionado por pelo menos dez dias após o reparo. Isso pode causar hidroureter do segmento proximal e hidronefrose subsequente, conforme observado na paciente.

Segundo Tobias et al. (2017a) e Macphail (2018) as complicações pós-operatórias possíveis que merecem destaque são a insuficiência renal,

extravasamento urinário, hidronefrose, hematúria microscópica, hematúria macroscópica, infecção e obstrução (devido à estenose ou estreitamento do ureter). Na literatura é descrito que pacientes com menos de 5 Kg e com azotemia grave são mais propensos às complicações (Mehl et al., 2005), porém como a paciente do relato não apresentou nenhuma das alterações descritas em grau preocupante, já que sua hidronefrose e dilatação ureteral foram sutis e rapidamente resolvidas, a mesma teve um pós-operatório menos crítico. A hematúria também ocorreu no pós-operatório imediato, mas não apresentou grande relevância, corroborando Tobias e Johnston (2017b), que citaram que esta alteração ocorre normalmente em cirurgias urinárias nos três primeiros dias.

Um achado a se destacar foi a presença de dor no terceiro dia de pós-operatório, abdômen agudo e aumento de volume abdominal que culminou com a formação da hérnia incisional, sendo esta corrigida com um novo procedimento cirúrgico. A dor pós-operatória pode ter sido causada pela própria dilatação moderada do ureter e pelve renal esquerda. As possíveis causas para a ocorrência da hérnia incisional podem estar relacionadas ao aumento da pressão intra-abdominal causada pela dor, associado ao repouso inadequado da paciente no pós-operatório referido pela tutora (Rosseto et al., 2009).

A análise histopatológica da amostra indicou que se tratava de um CCT, confirmando o diagnóstico obtido pela citologia urinária, o que demonstra a eficácia deste exame em detectar a neoplasia. Contudo, o exame histopatológico tem sua importância, uma vez que acrescenta informações como o arranjo tecidual, invasividade do tumor nas camadas histológicas da vesícula urinária, figuras de mitose e organização celular, o que ajuda não só a identificar o tipo de neoplasia como também em determinar o seu prognóstico (Werner, 2012).

Com relação a outras terapias alternativas para tratamento de CCT, Grapegia e Lima (2017) relataram que existe a opção de não realizar a cistectomia parcial e associar à quimioterapia metronômica. Essa terapia consiste no tratamento diário utilizando doses mínimas por um período longo de tempo (Barros e Repetti, 2015). Na medicina veterinária a modalidade tem ganhado espaço devido ao seu baixo custo, comodidade e os efeitos adversos serem mais brandos (Barros e Repetti, 2015).

No caso relatado foi possível a realização da completa exérese da neoplasia com margem, porém foi indicada a quimioterapia metronômica com a ciclofosfamida 3,6mg/m², piroxicam 0,3 mg/kg e terapia adjuvante com ômega 3, seguindo as orientações de Grapegia e Lima (2017). A escolha do protocolo quimioterápico foi baseada nos menores efeitos colaterais que esta poderia proporcionar quando comparada com outros protocolos, bem como na inibição do receptor COX-2 que é presente neste tipo de neoplasia (Rodaski e De Nardi, 2015).

Conclusão

A ureteroneocistostomia unilateral demonstrou ser eficiente para a manutenção da função do ureter e rim da paciente com carcinoma de células transicionais no trígono vesical, sendo assim uma boa alternativa para possibilitar a exérese completa do tumor, o que é de grande relevância, visto que a neoplasia frequentemente tem comportamento agressivo e prognóstico ruim.

Conflito de Interesse

Os autores declaram não haver conflitos de interesse.

Agradecimentos

Agradeço a Deus, a minha família e a todos que compõe a UFRPE e que foram fundamentais para a minha formação.

Referências

- Barros, V.T.M.; Repetti, C.S.F. Quimioterapia metronômica em cães: revisão de literatura **Revista Portuguesa de Ciências Veterinárias**, 110(1): 593-594, 49-53, 2015.
- Breshears, M.A.; Confer, A.W. O sistema urinário. In: Zachary, J.F.; McGavin, D.; McGavin, M.D. **Bases da patologia em veterinária**. 5ª ed. São Paulo: Elsevier Brasil, 2013. p. 617-681.
- Carvalho, M.B.; Brum, A.M.; Vasconcellos, A.L.; Alves, M.A.M.K. Neoplasias do sistema urinário. In: Daleck, C.R.; Nardi, A.B.D. **Oncologia em cães e gatos**. 2ª ed. Rio de Janeiro: Roca, 2016. p. 461-477.
- Crivellenti, L.Z.; Meirelles, A.E.W.B.; Rondelli, M.C.H.; Boris-Crivellenti, S.; Moraes, P.C.; Andrade, A.L.; Carvalho, M.B. Bilateral extraluminal ectopic ureters in a Maine Coon cat **Arquivo Brasileiro de Medicina**

- Veterinária e Zootecnia**, 65(3): 627-630, 2013.
- DiBartola, S.P.; Westropp, J.L. Testes diagnósticos para o sistema urinário. In: Nelson, R.W.; Couto, C.G. **Medicina interna de pequenos animais**. Rio de Janeiro: Elsevier, 2015. p. 638-651.
- Fulkerson, C.M.; Knapp, D.W. Management of transitional cell carcinoma of the urinary bladder in dogs: a review. **The Veterinary Journal**, 205(1): 217-225, 2015.
- Grapegia, F.Z.; Lima, B.R. Quimioterapia metronômica para o tratamento de tumor de células carcinomatosas de transição na região de trígono vesical em gato: Relato de caso. **Pubvet**, 11(8): 793-801, 2017.
- Inkelmann, M.A.; Kommers.; G.D.; Trost, M.E.; Barros, C.S.L; Figuera, R.A.; Irigoyen, L.F.; Silveira, I.P. Lesões do sistema urinário em 1.063 cães. **Pesquisa Veterinária Brasileira**, 32(8): 119-123, 2012.
- Iwasaki, M.M.; Martin, B.W. Urografia excretora em cães e gatos. **Revista da Faculdade de Medicina Veterinária e Zootecnia da Universidade de São Paulo**, 23(2): 151-159, 1986.
- Macphail, C.M. Cirurgia do rim e do ureter. In: Fossum, T.W. **Cirurgia de pequenos animais**. 5^a ed. São Paulo: Elsevier, 2018. p. 735-777.
- Mehl, M.L.; Kyles, A.E.; Pollard, R. Comparison of 3 techniques for ureteroneocystostomy in cats. **Veterinary Surgery**, 34(5): 114-119, 2005.
- Pompeo, A.C.L.; Carrerette, F.B.; Glina, S.; Ortiz, V.; Ferreira, U.; Fonseca, C.E.C. Câncer de bexiga: diagnóstico. **Revista da Associação Médica Brasileira**, 54 (2): 95-104, 2008.
- Rodaski, S.; De Nardi, A.B. Osteossarcomas e carcinomas de tecidos moles. In: _____. **Quimioterapia antineoplásica de cães e gatos**. 2^a ed. Curitiba: Bio editora, 2015. p. 201-207.
- Rossetto, V.J.V.; Brandão, C.V.S.; Ranzani, J.J.T.; Pavan, P.T.; Mamprim, M.J.; Amorim, R.L.; Donatti, C. Exerése radical de carcinoma de células transicionais de bexiga em cão: tempo de sobrevida superior a dois anos. **Veterinária e Zootecnia**, 6(2): 321-324, 2009.
- Tedardi, M.V.; Kimura, K.C.; Mendonça, P.P.; Dagli, M.L.Z. Epidemiologia e etiologia do câncer. In: Daleck, C.R.; Nardi, A.B.D. **Oncologia em cães e gatos**. 2^a ed. Rio de Janeiro: Roca, 2016. p. 1-28.
- Telles, S.A.; Monteiro, R.C.P.; Corrêa, F.M.; Calvo, P.Z.U. Carcinoma de células de transição de bexiga em cão. **Pubvet**, 11(1): 82-86, 2017.
- Tobias, K.M.; Johnston, S.A. Ureters. In: _____. **Veterinary Surgery small animal**. 2nd ed. St. Louis: Saunders Elsevier, 2017a. p. 1962-1978.
- Tobias, K.M.; Johnston, S.A. Bladder. In: _____. **Veterinary Surgery small animal**. 2nd ed. St. Louis: Saunders Elsevier, 2017b. p.1978-1993.
- Werner, P.R. **Patologia geral veterinária aplicada**. São Paulo: Roca, 2012. 384p.
- Vail, M.D.; Thamm, D.H.; Liptak, J.M. Tumors of the urinary system. In: _____. **Withrow & MacEwen's small animal clinical oncology**. 6th ed. St. Louis: Saunders Elsevier, 2020. p. 645-656.