

**Kyste colloïde obstructif du troisième ventricule avec hydrocéphalie aiguë : à propos d'un cas**  
*Obstructive colloid cyst of the third ventricle with acute hydrocephalus: about a case*Youssef Kone<sup>1</sup>, Amadou Doumbia<sup>2,3</sup>,  
Abdoulaye Koné<sup>4</sup>, Oumou Maiga<sup>5</sup>, Mahamadou  
Mallé<sup>6</sup>, Mahamadou Diallé<sup>5</sup>**Correspondance**

Youssef Kone, MD

Service Radiologie, Hôpital Jacques Boutard/Place  
du président Magnaud, FranceCourriel: [konezim01@gmail.com](mailto:konezim01@gmail.com)

Téléphone +33753198248

**Summary**

The obstructive colloid cyst of the third ventricle is a rare benign tumor and a neurosurgical emergency. It is at the origin of syndrome of intracranial hypertension or sudden death in case of obstruction of the foramen of Monro. The authors report a case of obstructive colloid cyst of the third ventricle discovered in the context of intracranial hypertension.

**Key words:** Colloid cyst, hydrocephalus, imagingReceived: July 22<sup>th</sup>, 2019Accepted: September 30<sup>th</sup>, 20191 Service Radiologie, Hôpital Jacques  
Boutard/Place du président Magnaud, France2 Service d'Imagerie Médicale du CHU régional  
de Brest, France3 Service de Radiologie du Centre de santé de  
référence de la commune de Bamako, Mali4 Service d'Imagerie médicale, CHU du Point G  
Bamako, Mali5 Service d'Imagerie médicale, CHU Gabriel  
Touré, Bamako, Mali6 Service de Radiologie de l'hôpital régional  
GAO, Bamako, Mali**Résumé**

Le kyste colloïde obstructif du troisième ventricule est une tumeur bénigne rare et constitue une urgence neurochirurgicale. Il peut être à l'origine du syndrome d'hypertension intracrânienne ou de mort subite en cas d'obstruction des foramens de Monro. Les auteurs rapportent un cas de kyste colloïde obstructif du troisième ventricule découvert dans un tableau d'hypertension intracrânienne.

**Mots clés :** Kyste colloïde, hydrocéphalie, imagerie

Reçu le 22 juillet 2019

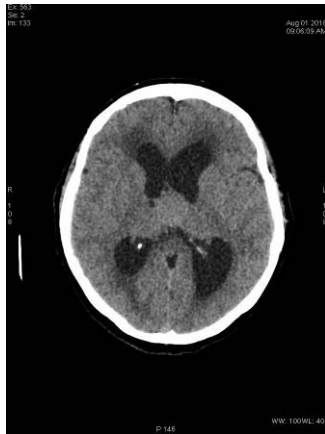
Accepté le 30 septembre 2019

**Introduction**

Les kystes colloïdes du troisième ventricule (V3) sont des tumeurs cérébrales bénignes rares. Ils représentent moins de 1% de toutes les tumeurs cérébrales primitives (1). Ils se développent habituellement au niveau de la partie antérosupérieure du troisième ventricule à proximité du foramen de Monro ; plus rarement au sein de la partie moyenne ou postérieure du V3 (2). La principale complication de ces kystes colloïdes du V3 est la compression des foramens de Monro se traduisant par une hydrocéphalie aiguë obstructive pouvant être fatale. Nous rapportons une observation de kyste colloïde obstructif du V3 opéré sous endoscopie ayant évolué favorablement.

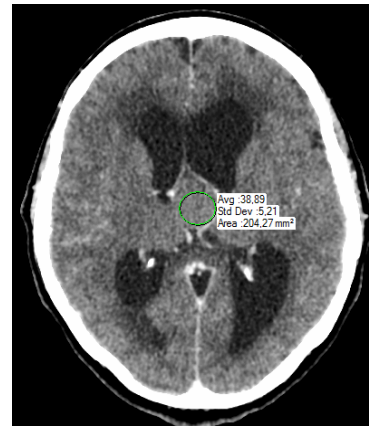
**Observation clinique**

Patiente de 64 ans sans antécédents particuliers est adressée par son fils médecin pour bilan scanographique devant l'apparition récente de céphalées persistantes d'aggravation progressive avec nausées et vomissements. Le scanner cérébral réalisé en urgence met en évidence un syndrome de masse discrètement hyperdense (39 UH) au sein du troisième ventricule de 23 mm × 21 mm de diamètre, une hydrocéphalie bi ventriculaire et une résorption trans-épendymaire du liquide cérébro-spinal (figure 1).



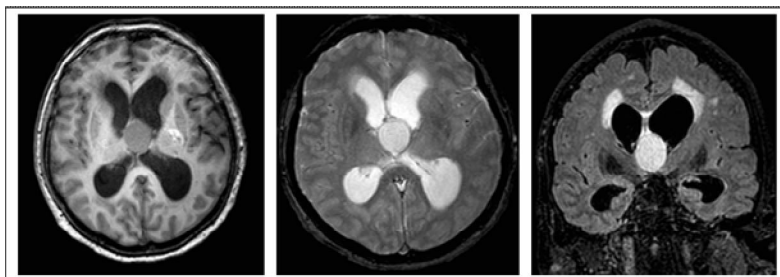
**Figure 1.** Scanner cérébral, coupe axiale sans injection objectivant le kyste colloïde du troisième ventricule en discrète hyperdensité spontanée (39 UH) avec hydrocéphalie bi ventriculaire obstructive

Une IRM encéphalique est immédiatement réalisée à la suite du scanner. Elle confirme la masse kystique du V3 en discret hypersignal T1, hypersignal T2 franc mesurant 25 mm de diamètre. On retrouve également l'hydrocéphalie bi ventriculaire et un hypersignal en T2 Flair de la substance blanche péri ventriculaire (figure 2).



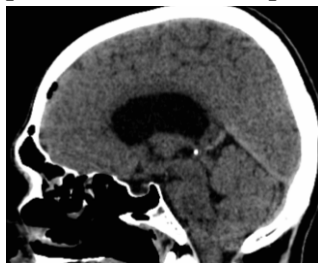**Figure 2.** Scanner cérébral, coupe axiale après injection de produit de contraste iodé objectivant le kyste colloïde du troisième ventricule et l'hydrocéphalie obstructive

Absence de prise de contraste lésionnelle après injection de chélates de gadolinium. La patiente a bénéficié d'une prise en charge neurochirurgicale urgente sous endoscopie par voie transcrânienne sans complication post opératoire. Le scanner cérébral post opératoire montrait une hydrocéphalie avec pneumencéphalie (figure 3).



**Figure 3.** IRM cérébrale (de la gauche vers la droite) ; séquence T1 en coupe axiale, séquence T2 en coupe axiale et séquence T2 Flair en coupe coronal montrant le kyste colloïde obstructif du V3 associé à une hydrocéphalie et une résorption trans-épendymaire du LCS

Les suites opératoires étaient simples (figure 4).



**Figure 4.** Scanner cérébral en coupe sagittale montrant une hydrocéphalie et une pneumencéphalie post opératoire

## Discussion

Les kystes colloïdaux du troisième ventricule (V3) sont des tumeurs cérébrales intra-axiales bénignes rares. Ils représentent moins de 1% de toutes les tumeurs cérébrales primitives (1). Notre patiente avait 64 ans ; cet âge se rapproche des données de la littérature (2). Dans la série de Bruce E. *et al.* (3), l'âge moyen des patients au moment du diagnostic était de 57 ans.

Sur le plan clinique, cette patiente avait présenté un tableau d'hypertension intra crânienne lié au

caractère obstructif du kyste. Les céphalées positionnelles décrites dans la littérature n'étaient pas notées chez la patiente. Selon Desai KI *et al.* (4), le kyste colloïde est diagnostiqué devant des céphalées positionnelles ou des signes d'hypertension intracrânienne. L'obstruction intermittente du foramen de Monro par le kyste colloïde expliquerait les épisodes de céphalées positionnelles (5). La pathologie est mortelle en cas d'obstruction brutale des foramens de Monro. Dans la littérature deux cas de mort subite secondaires à des kystes colloïdes obstructifs du troisième ventricule ont été rapportés par Büttner A. *et al.* (6).

L'imagerie joue un rôle majeur dans le diagnostic et la prise en charge des kystes colloïdes du troisième ventricule. Le scanner et l'IRM cérébrale ont été réalisés chez notre patiente.

Au scanner cérébral, le kyste colloïde obstructif se présentait en discrète hyperdensité spontanée (40 UH), bien limitée au sein du 3<sup>ème</sup> ventricule associée à une hydrocéphalie bi ventriculaire et une hypodensité de la substance blanche péri ventriculaire en faveur de la résorption trans-épendymaire du liquide cérébro-spinal (LCS). Cette formation kystique du V3 ne se rehaussait après injection de produit de contraste iodé. L'hyperdensité spontanée du kyste colloïde au scanner dans notre observation est décrite dans la littérature (2-3). Le kyste colloïde hyperdense était retrouvé au scanner dans 80% des cas (2) et dans 84% des cas (n=58) (3). Cependant le kyste colloïde peut se présenter au scanner sous forme d'une lésion arrondie spontanément isodense ou hypodense dans 10% des cas (2). L'hydrocéphalie aiguë obstructive bi ventriculaire a été retrouvée chez notre patiente associée à une résorption trans-épendymaire du LCS. Ces signes sont secondaires à l'obstruction des foramens de Monro car le kyste colloïde est localisé sur la ligne médiane dans le V3 à proximité des foramens de Monro (2).

L'IRM est complémentaire au scanner et permet une meilleure caractérisation de la masse

kystique du 3<sup>ème</sup> ventricule. Le kyste colloïde a un aspect variable en IRM en raison de la teneur variable en protéines, en eau et en ions (2, 7). La plupart des kystes colloïdes sont hyperintenses en T1 et iso-intenses en T2 (7). Dans notre cas, l'IRM objectivait une masse kystique du 3<sup>ème</sup> ventricule en discret hypersignal T1 avec un hypersignal T2 franc sans prise de contraste après injection de chélates de gadolinium. Elle retrouvait également l'hydrocéphalie bi ventriculaire et la résorption trans-épendymaire du LCS visualisées au scanner. L'angio-IRM ne retrouvait pas d'anomalie du polygone de Willis ni de la charnière cervico-occipitale. En IRM, les kystes colloïdes hyperdenses en scanographie apparaissent plutôt hyperintenses en T1 et hypointenses en T2 (2). Cet aspect IRM du kyste colloïde est similaire à celui observé dans notre cas en séquence T1 mais différent en séquence T2. Pour certains auteurs, la densité et le signal d'un kyste colloïde peuvent augmenter ou diminuer en fonction du temps (8). Un cas d'hémorragie intra kystique a été rapporté dans la littérature (9). Dans notre cas le kyste colloïde obstructif mesurait 25 mm de diamètre maximal au scanner et à l'IRM. Selon Dietemann JL *et al.* (2), la taille du kyste colloïde est variable, de quelques millimètres à plusieurs centimètres. En IRM, la séquence CISS 3D précise mieux la topographie et le contour du kyste, éléments indispensables pour une prise en charge thérapeutique neurochirurgicale (10).

Du point de vue thérapeutique, le kyste colloïde obstructif est une urgence neurochirurgicale. Notre patiente a ainsi bénéficié en urgence d'une intervention neurochirurgicale du kyste colloïde sous endoscopie. En raison de l'amélioration des équipements d'endoscopie et de l'hémostase, les kystes colloïdes peuvent être complètement réséqués par voie endoscopique ou stéréotaxique (4, 10-11). Dans une méta-analyse (n=583), l'approche microchirurgicale du kyste colloïde avait un taux de résection total plus élevé (96,8%) contre 58,2% par rapport au groupe traité par approche endoscopique (12).

Les auteurs rapportaient également un taux global de morbidité plus faible (10,5%) dans le groupe endoscopique (approche transcalleuse) que dans celui de la microchirurgie (approche transcorticale) (16,3 %).

Les suites post opératoires immédiates ont été simples dans notre cas. Certaines complications post opératoires ont été rapportées dans la littérature entre autre les crises d'épilepsie (11), les troubles mnésiques récents et transitoires (4). La perte de mémoire récente et permanente a été observée chez 2 patients (4).

Devant une masse kystique du V3, la neurocysticercose intraventriculaire, les hamartomes, les lésions secondaires, et l'anévrisme basilaire peuvent poser un problème de diagnostics différentiels (2, 7).

Dans la présente observation, le diagnostic du kyste colloïde en imagerie a été aisé du fait de son caractère obstructif.

## Conclusion

Le kyste colloïde obstructif du troisième ventricule constitue une urgence neurochirurgicale. Le diagnostic radiologique rapide et l'exérèse totale du kyste améliorent le pronostic.

### Conflit d'intérêt

Les auteurs ne déclarent aucun conflit d'intérêt en rapport avec ce travail.

### Contribution des auteurs

Youssef Kone : rédaction de l'article ; Oumou Maïga, et Adama Dembele et Amadou Doumbia: lecture et correction de l'article ; Abdoulaye Kone et Mahamadou Diallo: révision et critique du document. Tous les auteurs ont lu et approuvé la version finale du manuscrit.

## Références

1. Little JR, Mac Carty CS. Colloid cysts of the third ventricle. *J Neurosurg* 1974; **40**: 230-235.
2. Dietemann JL, Bogorin A, Abu Eid M, Koob M. Tumeurs crâniocéphalique : tumeurs intra-axiales. Neuro-Imagerie Diagnostique. Strasbourg: Elsevier Masson; 2<sup>nd</sup> Edition 2012, 211-304.
3. Bruce E. Pollock, John Huston III. Natural history of asymptomatic colloid cysts of the third ventricle. *Journal of Neurosurgery* 1999; **91**(3): 364-369.
4. Desai KI, Nadkarni TD, Muzumdar DP, Goel AH. Surgical management of colloid cyst of the third ventricle: a study of 105 cases. *Surg neurol* 2002; **57**: 295-302.
5. Jeffree RL, Besser M. Colloid cyst of the third ventricle: a clinical review of 39 cases. *J Clin Neurosci* 2001; **8**: 328-331.
6. Büttner A, Winkler P. A, Eisenmenger W, Weis S. Colloid cysts of the third ventricle with fatal outcome: a report of two cases and review of the literature. *Int J Legal Med* 1997; **110**: 260-266.
7. Turel MK, Kucharczyk W, Gentili F. Spontaneous resolution of colloid cyst of the third ventricle: Implications for management. *Asian J Neurosurg* 2017; **12**(2): 203-206.
8. Kachhara R, Das K, Nair S, Gupta AK. Changing characteristics of a colloid cyst of the third ventricle. *Neuroradiology* 1999; **41**: 188-189.
9. Mohammed Yassaad Oudrhiri, Nabil Raouzi. Bruns Syndrome: a deadly sign. *Pan Afr M J* 2015; **22**: 229.
10. Schroeder HW, Gaab MR. Endoscopic resection of colloid cysts. *Neurosurgery* 2002; **51**(6): 1441-1445.
11. Solaroglu I, Beskonakli E, Kaptanoglu E, Okutan O, Ak F, Taskin Y. Transcortical-transventricular approach in colloid cysts of the third ventricle: surgical experience with 26 cases. *Neurosurg Rev* 2004; **27**(2): 89-92.
12. Ahmed B, Sheikh, Zachary S, Mendelson, James K. Liu. Endoscopic Versus Microsurgical Resection of Colloid Cysts: A Systematic Review and Meta-Analysis of 1278 Patients. *World neurosurgery* 2014; **82**(6): 1187-1197.