

Images in medicine

Une cataracte inhabituelle: régressive à noyau pétaloïde



Unusual regressive cataract with petaloid-shaped crystalline core

Ahmed Bennis^{1,*}, Idriss Andaloussi Benatiya²

¹Centre Hospitalier Hassan II, Faculté de Médecine et de Pharmacie de Fès, Maroc, ²Centre Hospitalier Hassan II, Service d'Ophthalmologie, Hôpital Omar Drissi, Fès, Maroc

*Auteur correspondant: Ahmed Bennis, Centre Hospitalier Hassan II, Faculté de Médecine et de Pharmacie de Fès, Maroc

Mots clés: Cataracte, traumatisme contusif, pétaloïde

Received: 09/05/2018 - Accepted: 15/11/2018 - Published: 04/12/2018

Pan African Medical Journal. 2018;31:220. doi:10.11604/pamj.2018.31.220.16017

This article is available online at: <http://www.panafrican-med-journal.com/content/article/31/220/full/>

© Ahmed Bennis et al. The Pan African Medical Journal - ISSN 1937-8688. This is an Open Access article distributed under the terms of the Creative Commons Attribution License (<http://creativecommons.org/licenses/by/2.0>), which permits unrestricted use, distribution, and reproduction in any medium, provided the original work is properly cited.

Image en médecine

We report the case of a 38-year old patient with no previous medical-surgical history, victim of traumatic contusion injury in the right eye resulting from stone blow which occurred 20 years before and experiencing progressive decrease in visual acuity over the last 10 years. Ophthalmologic examination of the right eye showed visual acuity of counting fingers and ocular tone 11 mmHg. Examination of the anterior segment after dilation of the pupil showed regressive cataract with petaloid-shaped crystalline core. The petals had dense edges and sutures. Given the inaccessibility of the ocular fundus and that the examination of the left eye objectified no abnormalities, ocular ultrasound was performed.

Key words: Cataract, contusive trauma, petaloid

Nous rapportons le cas d'une patiente de 38 ans, sans antécédents médico-chirurgicaux, victime d'un traumatisme contusif de l'œil droit par coup de pierre il y a 20 ans, avec baisse de l'acuité visuelle progressive depuis 10 ans. L'examen ophtalmologique note au niveau de l'œil droit une acuité visuelle à mouvement des doigts et un tonus oculaire à 11mmHg. L'examen du segment antérieur après dilatation objective une cataracte régressive, dont le noyau présumé est de forme pétaloïde, les bords et les sutures des pétales sont denses. Une

échographie oculaire est réalisée vu l'inaccessibilité du fond d'œil, ainsi que l'examen de l'œil gauche n'objective aucune anomalie.

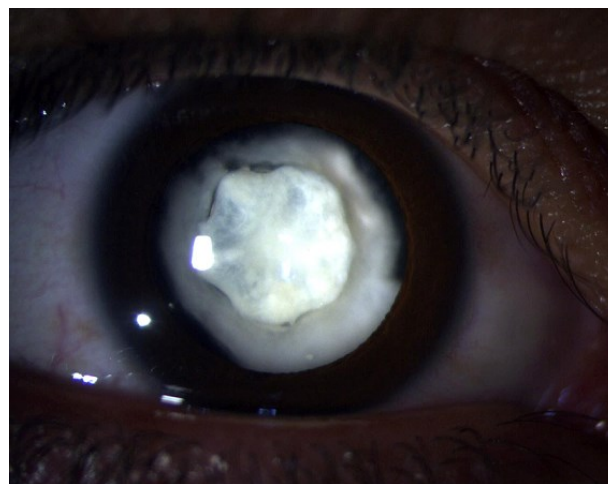


Figure 1: image bio microscopique de l'œil droit à pupille dilatée objectivant une cataracte régressive dont le moignon résiduelle est de forme pétaloïde