

Images in medicine

Vissage sacro-iliaque percutané

Mohamed Amine Karabila^{1,&}, Ahmed Bardouni¹

¹Service de Chirurgie Orthopédique et de Traumatologie, CHU Ibn Sina, Rabat, Maroc

[&]Corresponding author: Mohamed Amine Karabila, Service de Chirurgie Orthopédique et de Traumatologie, CHU Ibn Sina, Rabat, Maroc

Key words: Vissage, luxation, percutanée

Received: 14/11/2015 - Accepted: 28/11/2015 - Published: 16/12/2015

Pan African Medical Journal. 2015; 22:372 doi:10.11604/pamj.2015.22.372.8428

This article is available online at: <http://www.panafrican-med-journal.com/content/article/22/372/full/>

© Mohamed Amine Karabila et al. The Pan African Medical Journal - ISSN 1937-8688. This is an Open Access article distributed under the terms of the Creative Commons Attribution License (<http://creativecommons.org/licenses/by/2.0>), which permits unrestricted use, distribution, and reproduction in any medium, provided the original work is properly cited.

Image en médecine

Nous rapportons le cas d'un patient âgé de 21 ans, victime d'une chute en moto. Le bilan radiologique objective une disjonction symphyse pubienne, une disjonction sacro iliaque gauche avec une ascension ouverture de l'hémi-bassina gauche (A et B). Le patient a bénéficié au début de l'intervention d'une réduction de l'ascension de la sacro-iliaque par traction sur le membre puis ostéosynthèse première de la symphyse pubienne par une plaque de cotyle puis un vissage sacro-iliaque (C). Le vissage sacro-iliaque percutané nous semble une technique fiable et reproductible. Le traitement des fractures instables du bassin est pour nous la meilleure indication. La réduction des lésions avant toute tentative de vissage est indispensable. Si la réduction n'est pas obtenue, il est préférable de s'orienter vers une autre technique d'ostéosynthèse. La chirurgie

doit se faire le plus rapidement possible après le traumatisme et si possible dans les 24 premières heures. A 12 mois de recul, le patient peut faire 10 km de marche avec 20 kilos dans le dos.

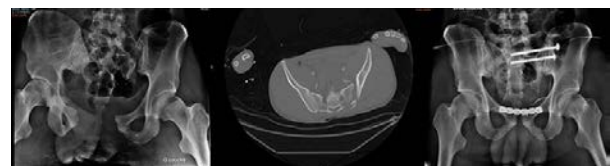


Figure 1. (A) radiographie du bassin montrant la disjonction de la symphyse pubienne et l'ascension de l'hémibassin gauche; (B) scanner montrant la disjonction sacro-iliaque gauche; (C) radiographie de bassin de contrôle