

Case report

Lipome compressif du canal digital: un rare cas Clinique

Kevin Parfait Bienvenu Bouhelo-Pam^{1&}, Rachid Maanouk¹, Espoir Amour Mokoko Louckou¹, Mohamed Shimi¹, Mohamed El Idrissi¹, Abdelhalim El Ibrahimy¹, Abdelmajid El Mrini¹

¹Service de Chirurgie Ostéo-articulaire B4, CHU Hassan II, Fès, Maroc

[&]Corresponding author: Kevin Parfait Bienvenu Bouhelo-Pam, Service de Chirurgie Ostéo-articulaire B4, CHU Hassan II, Fès, Maroc

Key words: Lipome, canal digital, pédicule digital, exérèse

Received: 30/05/2015 - Accepted: 07/06/2015 - Published: 03/07/2015

Abstract

Nous rapportons le dossier d'une patiente de 54 ans présentant une localisation rare d'une tumeur compressive du canal digital de l'auriculaire de sa main droite. L'évaluation clinique et paraclinique suivie d'une biopsie-exérèse ont permis de conclure à un lipome. Nous présentons ce cas en raison de sa localisation rare et de son retentissement.

Pan African Medical Journal. 2015; 21:175 doi:10.11604/pamj.2015.21.175.7184

This article is available online at: <http://www.panafrican-med-journal.com/content/article/21/175/full/>

© Kevin Parfait Bienvenu Bouhelo-Pam et al. The Pan African Medical Journal - ISSN 1937-8688. This is an Open Access article distributed under the terms of the Creative Commons Attribution License (<http://creativecommons.org/licenses/by/2.0>), which permits unrestricted use, distribution, and reproduction in any medium, provided the original work is properly cited.

Introduction

Le premier lipome de la main a été décrit par Stein en 1959 [1]. Des cas similaires ont ensuite été décrits par certains auteurs [2,3]. Ce sont des tumeurs mésoenchymateuses bénignes qui se développent dans les zones abondantes de tissu adipeux. Les localisations fréquentes dans les mains concernent les éminences thénar et hypothénar [4]. Les localisations digitales sont rares [5]. La symptomatologie clinique varie en fonction de sa localisation, de sa taille progressivement croissante entraînant un retentissement sur la mobilité du doigt et un risque de complication neurologique. Nous présentons un lipome géant du canal digital du cinquième doigt de la main droite.

Patient et observation

Nous avons reçu une patiente de 54 ans en consultation de chirurgie ostéo-articulaire avec une masse indolore et gênante du cinquième doigt évoluant progressivement depuis un an. La patiente se plaignait de paresthésies de la pulpe du cinquième doigt et de gêne à la flexion. A l'examen, la masse était de consistance molle, bien limitée, fixée selon le plan profond, mesurant 3 cm de grand axe. Les flexions des inter-phalangiennes distale et proximale étaient conservées mais la flexion de l'inter-phalangienne proximale était limitée à 45°. Les sensibilités, la coloration et la chaleur distales étaient conservées. Une radiographie de la main (**Figure 1**) objectivait un épaississement des parties molles de la face palmaire de la première phalange du cinquième doigt. Une échographie de la masse (**Figure 2**) avait noté une formation nodulaire en regard de la face palmaire de la première phalange, hyper-échogène, homogène, à limites nettes et régulières, mesurant 23 x 16 mm, avec une vascularisation centrale en Doppler puissance. Elle présentait un contact intime avec les tendons fléchisseurs qui gardait une course normale lors des manœuvres dynamiques. L'os en regard avait une corticale respectée. Il n'y avait pas des articulations métacarpo-phalangienne et inter-phalangienne proximale. La patiente a été opérée par un abord digito-palmar de Bruner du cinquième rayon. Nous avons noté une masse jaunâtre molle du canal digital, compressive, siégeant en regard de la première phalange, respectant les pédicules digitaux vasculo-nerveux palmaires, et les tendons fléchisseurs sous-jacents (**Figure 3**). Nous avons procédé par une exérèse biopsique de la masse (**Figure 4**) mesurant 2,5 x 2 x 2 cm (**Figure 5**). L'étude anatomo-

pathologique a permis de décrire une masse d'aspect grasseuse faite d'adipocytes à cytoplasme vacuolaire et à noyau périphérique, se disposant en lobules, séparés de septa fibreux, sans signes de malignités. Ce qui a permis de conclure à un lipome. L'évolution à deux semaines (**Figure 6**) a noté une cicatrisation complète de la plaie opératoire, la disparition des paresthésies, une restauration des mobilités du cinquième doigt. Les sensibilités, la chaleur et la coloration distale étaient conservées.

Discussion

Les lipomes constituent environ 16% des tumeurs mésoenchymateuses des tissus mous [2]. Ils ont été classés en neuf entités selon le comité de l'Organisation Mondiale de la Santé pour la classification des tumeurs des tissus mous [6]. Ils sont néanmoins rarement rencontrés dans les mains et plus rarement dans les doigts. Les lipomes canaux comme il est le cas chez nous, sont particulièrement rares et entraînent spécifiquement des compressions nerveuses [7]. Ce qui aboutit à des douleurs, troubles sensoriels et moteurs distaux. La lésion étant bénigne, elle a des conséquences fonctionnelles graves nécessitant une prise en charge chirurgicale rapide. L'imagerie permet le diagnostic dans 71% [8] des cas avec notamment une simple échographie ou au plus une imagerie par résonance magnétique (IRM). L'exérèse chirurgicale du lipome est le seul traitement qui permet la libération des pédicules neuro-vasculaires comprimés [9]. La dissection doit être soignée pour réduire au maximum le risque de lésion iatrogène. Le consentement du patient et l'explication préalable des risques est nécessaire avant toute prise en charge thérapeutique. Une excision marginale est suffisante vu qu'elle entraîne moins de 5% de récurrence tumorale. L'abord digito-palmar classique selon Bruner a été pratiqué chez nous, vu les avantages qu'il offre à la cicatrisation sans rétractions, et au bon jour sur le canal digital. Un protocole de rééducation n'a pas été nécessaire mais juste des mouvements actifs par la patiente. Ceci en raison du non envahissement articulaire ou tendineux. Les paresthésies ressenties initialement qui réalisaient un syndrome canalaire authentique du cinquième doigt, ont été jugulées après ablation de la tumeur.

Conclusion

Les lipomes des doigts sont rares mais non négligeables en raison de leur retentissement fonctionnel. Le pronostic est excellent après une exérèse chirurgicale complète et réussie. Une évaluation préopératoire et une information du patient sont nécessaires pour une prise en charge adéquate.

Conflits d'intérêts

Les auteurs ne déclarent avoir aucun conflit d'intérêt.

Contributions des auteurs

Tous les auteurs ont contribué à la conduite de ce travail. Tous les auteurs déclarent également avoir lu et approuvé la version finale du manuscrit.

Figures

Figure 1: Image radiologique de la main de la patiente

Figure 2: Image échographique de la masse tumorale

Figure 3: Aspect de la tumeur au cours de l'opération

Figure 4: Aspect du canal digital après exérèse tumorale

Figure 5: Tumeur excisée et ses dimensions

Figure 6: Aspect évolutif à deux semaines

Références

1. Stein AH Jr. Benign neoplastic and nonneoplastic destructive lesions in the long bones of the hand. *Surg Gynecol Obstet.* 1959; 109(2):189-97. [PubMed](#) | [Google Scholar](#)
2. Ersozlu S, Ozgur AF, Tandogan RH. Lipoma of the index finger. *Dermatol Surg.* 2007; 33:382-4. [PubMed](#) | [Google Scholar](#)
3. Ramirez-Montaño L, Lopez RP, Ortiz NS. Giant lipoma of the third finger of the hand. *Springer Plus.* 2013; 2(1):164. [PubMed](#) | [Google Scholar](#)
4. Al-Qattan MM, Al-Lazzam AM, Al Thunayan A, Al Namlah A, Mahmoud S, Hashem F et al. Classification of benign fatty tumours of the upper limb. *Hand Surgery.* 2005 Jul; 10(01):43-59. [PubMed](#) | [Google Scholar](#)
5. De Giorgi V, Salvini C, Sestini S, Alfaioli B, Carli P. Lipoma of the finger: a case report and differential diagnosis. *Clin Exp Dermatol.* 2005 Jul; 30(4):439-40. [PubMed](#) | [Google Scholar](#)
6. Christopher D, Unni K, Mertens F. Adipocytic tumors, WHO Classification of tumors: Pathology and genetics: tumors of soft tissue and bone. Lyon, France: IARC. 2002; 19-46. [Google Scholar](#)
7. Kalisman M, Dolich BH. Infiltrating lipoma of the proper digital nerves. *J Hand Surg Am.* 1982 Jul; 7(4):401-3. [PubMed](#) | [Google Scholar](#)
8. Murphey MD, Carroll JF, Flemming DJ, Pope TL, Gannon FH, Kransdorf MJ. From the archives of the AFIP: benign musculoskeletal lipomatous lesions. *Radiographics.* 2004 Oct; 24(5):1433-66. [PubMed](#) | [Google Scholar](#)
9. Cribb GL, Cool WP, Ford DJ, Mangham DC. Giant lipomatous tumours of the hand and forearm. *J Hand Surg Br.* 2005 Oct; 30(5):509-12. [PubMed](#) | [Google Scholar](#)

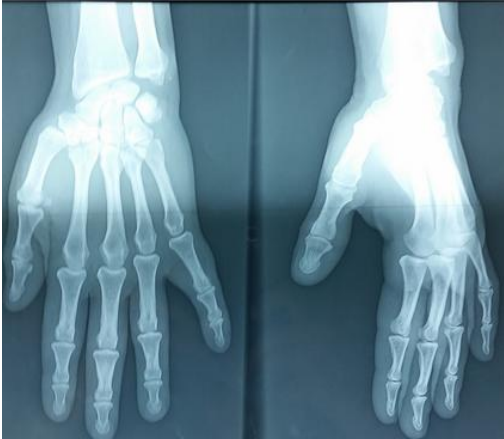

Figure 1: Image radiologique de la main de la patiente

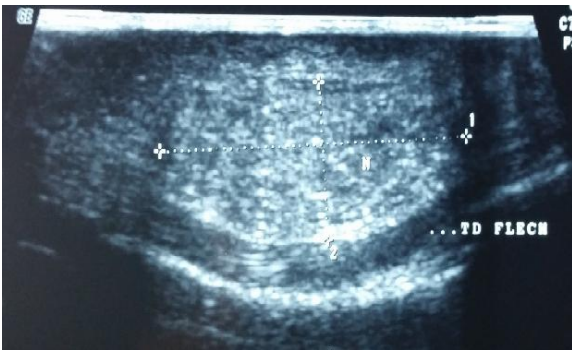


Figure 2: Image échographique de la masse tumorale

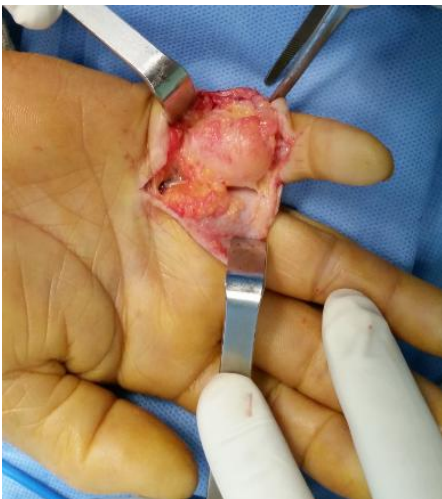

Figure 3: Aspect de la tumeur au cours de l'opération

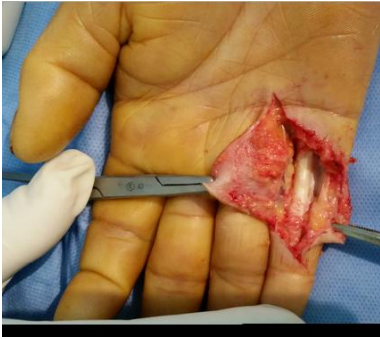

Figure 4: Aspect du canal digital après exérèse tumorale

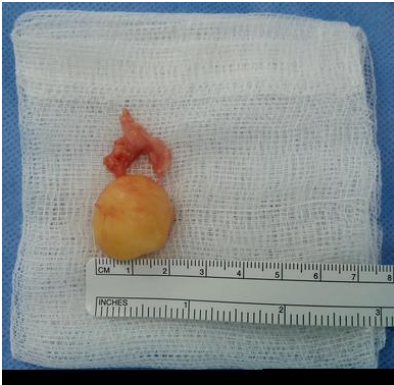

Figure 5: Tumeur excisée et ses dimensions

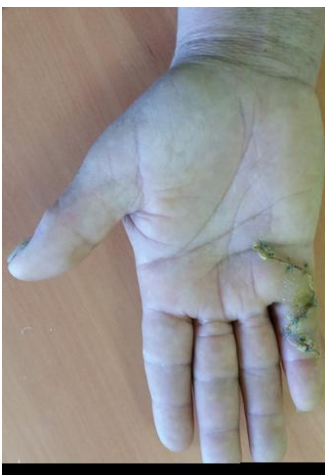

Figure 6: Aspect évolutif à deux semaines