

Case report

Pontage fémoro-fémoral croisé avec tunnulisation périnéale sous-scrotale pour une infection grave du triangle de scarpa

Melek Ben Mrad^{1,&}, Rim Miri¹, Karim Kaouel¹, Bilel Derbel¹, Mariem Tarzi¹, Faker Ghedira¹, Tawfik Kalfat¹, Hbiba Mizouni², Adel Khayati¹

¹Service de Chirurgie Cardio-vasculaire, Hopital La Rabta, Faculté de Médecine de Tunis, Université Tunis EL Manar, Tunisie, ²Service de Radiologie, Hopital La Rabta, Tunis, Tunisie

[&]Corresponding author: Melek Ben Mrad, Service de Chirurgie Cardio-vasculaire, Hopital La Rabta, Faculté de Médecine de Tunis, Université Tunis EL Manar, Tunisie

Key words: Pontage, triangle de scarpa, tunnel périnéal

Received: 27/08/2015 - Accepted: 08/09/2015 - Published: 11/11/2015

Abstract

Nous décrivons dans cet article une technique de revascularisation des patients ayant une infection de prothèse vasculaire sus-crurale au niveau dutriangle de scarpa, et qui minimise le risque d'infection récurrente du greffon. Cette technique consiste en un pontage fémoro-fémoral croisé avec un tunnel périnéal sous-cutané loin du scarpa infecté que le tunnel classique sus-pubiensous-cutané ne permet pas. Nous rapportons le cas d'un patient âgé de 52 ans, arthritique, multi-opérés, admis pour infection du scarpa droit sur un pontage fémoro-fémoral prothétique perméable, le patient a eu une explantation de ce pontage et une revascularisation par un pontage périnéal sous-scrotal veineux loin du site infectieux; l'évolution a été excellente et le pontage est encore perméable après deux ans de suivi. Le pontage fémoro-fémoral périnéal est une procédure exceptionnellement réalisée, mais qui peut constituer une vraie option thérapeutique de revascularisation chez les patients avec une infection du scarpa.

Pan African Medical Journal. 2015; 22:230 doi:10.11604/pamj.2015.22.230.7832

This article is available online at: <http://www.panafrican-med-journal.com/content/article/22/230/full/>

© Melek Ben Mrad et al. The Pan African Medical Journal - ISSN 1937-8688. This is an Open Access article distributed under the terms of the Creative Commons Attribution License (<http://creativecommons.org/licenses/by/2.0>), which permits unrestricted use, distribution, and reproduction in any medium, provided the original work is properly cited.

Introduction

Malgré le développement, ces deux dernières décennies, des techniques endovasculaires, la chirurgie conventionnelle, par pontage sus-crural notamment le pontage aorto-fémoral ou le pontage aortobifémoral reste la technique la plus couramment utilisée devant un patient artéritique symptomatique avec une atteinte aorto-iliaque occlusive diffuse [1]. Environ 1,3% à 6% des patients avec un pontage aortofémoral peuvent avoir une infection dans la période postopératoire précoce ou tardive [2]. Lorsqu'un jambage du pontage aortobifémoral est infecté, le chirurgien doit explanter soit le jambage infecté de la culotte soit la totalité de cette dernière. Cette explantation doit être suivie généralement d'une revascularisation immédiate sinon le patient est exposé à un risque d'ischémie aiguë et de perte du membre, en particulier si l'indication d'origine pour la chirurgie était une ischémie critique [3].

Cette revascularisation peut se faire soit par pontage axillofémoral avec un tunnel externe soit par un pontage fémoro-fémoral croisé veineux, soit par un pontage aorto-fémoral trans-obturateur [4]. Le pontage fémoro-fémoral croisé veineux, est la solution la plus utilisée par le chirurgien vasculaire [4], quel que soit le type de la tunnellisation (sous-cutané ou dans l'espace de Retzius), son trajet passe forcément près du scarpin infecté avec un risque important de contamination secondaire et d'infection de novo. Cet article décrit l'utilisation d'une tunnellisation atypique, périméale infra-scrotale, exceptionnellement utilisée en chirurgie vasculaire pour réaliser un pontage fémoro-fémoral, évitant ainsi le passage à proximité de l'infection du Scarpin.

Patient et observation

Nous rapportons le cas d'un patient âgé de 52 ans, tabagique, diabétique, hypertendu et dyslipidémique, aux antécédents d'angioplastie coronaire, artéritique connu qui a eu en 2007 un pontage ilio-fémoral croisé prothétique (gauche-droite) tunné dans l'espace de Retzius, pour une claudication intermittente serrée à droite. L'évolution a été marquée en 2010 par la thrombose du pontage et de l'axe iliaque gauche et la récurrence de la symptomatologie à droite. L'indication à l'époque était de réaliser un pontage aorto-fémoral gauche, avec un pontage fémoro-fémoral croisé prothétique sous cutané (gauche- droite).

L'évolution était bonne pendant 4 ans. Le patient a été réadmis dans notre service en 2014 pour infection grave du scarpin droit sur un pontage perméable. L'angiographe a confirmé la perméabilité des pontages (**Figure 1**) et la limitation de l'infection au scarpin droit (absence de collection péri-prothétique). Nous avons alors décidé d'explanter le pontage fémoro-fémoral croisé sans toucher au pontage aorto-fémoral gauche, et de revasculariser le membre droit par un pontage fémoro-fémoral croisé périméale infra-scrotal passant loin du Scarpin droit, sans ouvrir le Scarpin gauche.

Le premier temps a consisté en une explantation sub-totale du pontage croisé par un abord du scarpin droit infecté et une contre-incision sous-cutanée 2 cm avant le scarpin gauche. Après réinstallation du patient (les deux cuisses en abduction rotation externe, scrotum relevé en haut) et changement du matériel chirurgical, nous avons prélevé la veine saphène interne gauche au niveau de la cuisse (**Figure 2**), et abordé les deux artères fémorales superficielles à leur partie moyenne. Le pontage croisé a été réalisé entre ces deux artères et passé sous le scrotum (**Figure 3**).

Les suites opératoires étaient simples, avec cicatrisation des plaies. Le patient va bien, il est suivi régulièrement à notre consultation externe et le pontage est toujours perméable avec un recul de 2 ans, cette perméabilité est confirmée par un contrôle scannographique (**Figure 4**).

Discussion

L'infection de prothèse est une complication dramatique des pontages vasculaires sus-cruraux. Le traitement conservateur avec débridement local, conservation du pontage et mise en place d'un système d'irrigation-aspiration est presque abandonné par la plupart des équipes car il expose à un risque accru de récurrence [5]. L'explantation du matériel prothétique est souvent nécessaire, il doit être suivi d'une revascularisation rapide sinon le patient risque l'ischémie et l'amputation [5].

Le principe général d'une telle revascularisation est de réaliser un pontage autologue à partir d'une artère saine non infectée, et de le passer à travers un tissu propre, et de l'anastomoser sur une artère receveuse loin du site de l'infection. Les trois techniques les plus couramment rapportées dans la littérature pour la revascularisation dans de telles situations, sont le pontage axillo-fémoral avec une tunnellisation externe, le pontage aorto-fémoral trans-obturateur et le pontage fémoro-fémoral croisé [6]. Le recours au pontage aorto-fémoral trans-obturateur n'a pas été retenu dans notre cas car il faudrait, après un abord réduit de l'aorte abdominale, l'utilisation d'une allogreffe, qui n'est pas disponible dans notre pays. Le pontage axillo-fémoral unilatéral prothétique avec un tunnel externe est une possibilité de revascularisation simple et facile et qui permettrait de s'éloigner du site infecté. Toutefois son taux de perméabilité à long terme est nettement inférieur à un pontage axillofémoral placé en position normale [7]. En plus, il peut être occlus par compression prolongée lorsque le patient dort en position latérale. Le pontage fémoro-fémoral veineux avec un tunnel classique et une anastomose sur une artère fémorale superficielle distale a été décrit par certains auteurs [8], mais ce pontage a un tunnel dans la région sus-pubienne et par conséquent il doit passer à proximité du triangle de scarpin infecté avec un risque de contamination secondaire.

Dans notre cas, nous avons un double objectif : éviter la proximité du scarpin droit qui est infecté et éviter d'aborder le scarpin gauche afin de ne pas contaminer le pontage aorto-fémoral gauche qui est perméable. Nous avons modifié alors le tunnel de telle sorte que le pontage passe le long du périméale au-dessous de la base du scrotum dans le tissu sous-cutané. Ainsi nous étions aptes à placer notre pontage à environ 10 cm plus bas qu'avec le tunnel standard et à réaliser l'anastomose distale à la partie moyenne de l'artère superficielle droite.

Notre préoccupation majeure lorsque nous avons décidé de réaliser ce pontage, était d'éviter la torsion et/ou la tension du greffon, mais ni la manœuvre d'abduction, ni la manœuvre d'adduction du membre enper-opératoire ne semble modifier l'hémodynamique de notre pontage. Cette technique a été décrite il y a exactement 30 ans par Lawrence [9], TAYLOR [10] et Branchereau [11]. Le suivi à long terme est nécessaire pour déterminer la perméabilité de ce type de pontage atypique par rapport à un pontage fémoro-fémoral normal. Johnson a rapporté un cas de pontage perméable après 7 ans de suivi [12]. Une seule étude dans la littérature s'est intéressée à la perméabilité de ce type de pontage, celle d'Illuminati et al colligeant 19 patients, avec une perméabilité primaire de 86% à 3

ans et un taux de sauvetage du membre de 91% [13]. Cette publication [13] est d'ailleurs la dernière dans la littérature se rapportant à cette technique de revascularisation.

Conclusion

Le pontage fémoro-fémoral périnéal sous-scotal est une technique de revascularisation intéressante chaque fois où on veut être loin d'une région inguinale infectée.

Conflits d'intérêts

Les auteurs ne déclarent aucun conflit d'intérêts.

Contributions des auteurs

Tous les auteurs ont contribué à la réalisation de ce travail. Tous ont lu et approuvé la version finale de ce manuscrit.

Figures

Figure 1: Angioscanner initial montrant un pontage aorto-fémoral gauche perméable (flèche bleu) et un pontage fémoro-fémoral sus-pubien perméable (flèche rouge)

Figure 2: Cliché peropératoire montrant le prélèvement de la veine saphène interne gauche (flèche rouge), le patient est installé avec des membres inférieurs en abduction rotation externe

Figure 3: Cliché peropératoire montrant le pontage périnéal sous-scotal veineux (flèche) avec des anastomoses au niveau de l'artère fémorale superficielle à sa partie moyenne de chaque côté

Figure 4: Angioscanner de contrôle réalisé é après deux ans de suivi, montrant un pontage fémoro-fémoral périnéal perméable

Références

1. Saliou C, Laurian C. Which indications and techniques for lower limb arteriopathy obliterans and proximal aorto-iliac lesions? *Ann Cardiol Angeiol (Paris)*. 2001 Mar;50(2):101-11. **PubMed | Google Scholar**
2. Bunt TJ. Synthetic vascular graft infections I Graft infections. *Surgery*. 1983 Jun;93(6):733-46. **PubMed | Google Scholar**
3. Meyer T, Schweiger H, Lang W. Extraanatomic bypass in the treatment of prosthetic vascular graft infection manifesting in the groin. *Vasa*. 1999 Nov;28(4):283-8. **PubMed | Google Scholar**
4. Bernhard VM. Management of infected vascular prostheses. *Surg Clin North Am*. 1975 Dec;55(6):1411-7. **PubMed | Google Scholar**
5. Turnipseed WD, Berkoff HA, Detmer DE, Acher CW, Belzer FO. Arterialgraft infections: delayed v immediate vascular reconstruction. *Arch Surg*. 1983 Apr;118(4):410-4. **PubMed | Google Scholar**
6. Engin C, Posacioglu H, Ayik F, Apaydin AZ. Management of vascular infection in the groin. *Tex Heart Inst J*. 2005;32(4):529-34. **PubMed | Google Scholar**
7. Lo Gerfo FW, Johnson WC, Corson JD, Vollman RW, Weisel RD, Davis RC et al. A comparison of the late patency rates of axillo bilateral femoral and axillo unilateral femoral grafts. *Surgery*. 1977 Jan;81(1):33-8; discussion 8-40. **PubMed | Google Scholar**
8. End A, Staudacher M, Donath P, Schreiner W. The extra-anatomic bypass in the therapy of aortoiliac occlusive disease. *Wien KlinWochenschr*. 1989 Dec 8;101(23):832-6.. **PubMed | Google Scholar**
9. Lawrence PF, Albo D Jr. Femorofemoral bypass with an infrascrotal perineal approach for the patient with an infected groin wound. *J Vasc Surg*. 1985 May;2(3):485-7. **PubMed | Google Scholar**
10. No authors listed. Femorofemoral bypass with an infrascrotalperinealapproach for the patient with an infected groin wound. *J VascSurg*. 1986 Mar;3(3):555-6. **PubMed | Google Scholar**
11. Branchereau A, Ciosi G, Bordeaux J, Laselve L, Devin R. Femorofemoral bypass through the perineum for infection complicating arterial revascularization of the lowerlimb. *Ann VascSurg*. 1988 Jan;2(1):43-9. **PubMed | Google Scholar**
12. Johnson HA, Mehrez IO, Vittimberga F, Kasparian A, Bartlett F. Femorofemoral cross-perineal infrascrotal bypass. *Ann Vasc Surg*. 1988 Oct;2(4):425. **PubMed | Google Scholar**
13. Illuminati G, Calio FG, D'Urso A, Giacobbi D, Papaspyropoulos V, Ceccanei G. Infrascrotal, perineal, femorofemoral bypass for arterial graft infection at the groin. *Arch Surg*. 2004 Dec;139(12):1314-9. **PubMed | Google Scholar**

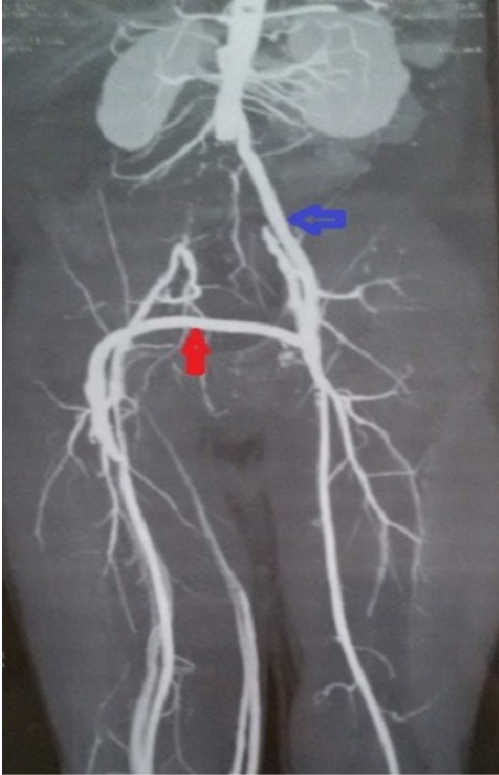


Figure 1: Angioscanner initial montrant un pontage aorto-fémoral gauche perméable (flèche bleu) et un pontage fémoro-fémoral sus-pubien perméable (flèche rouge)

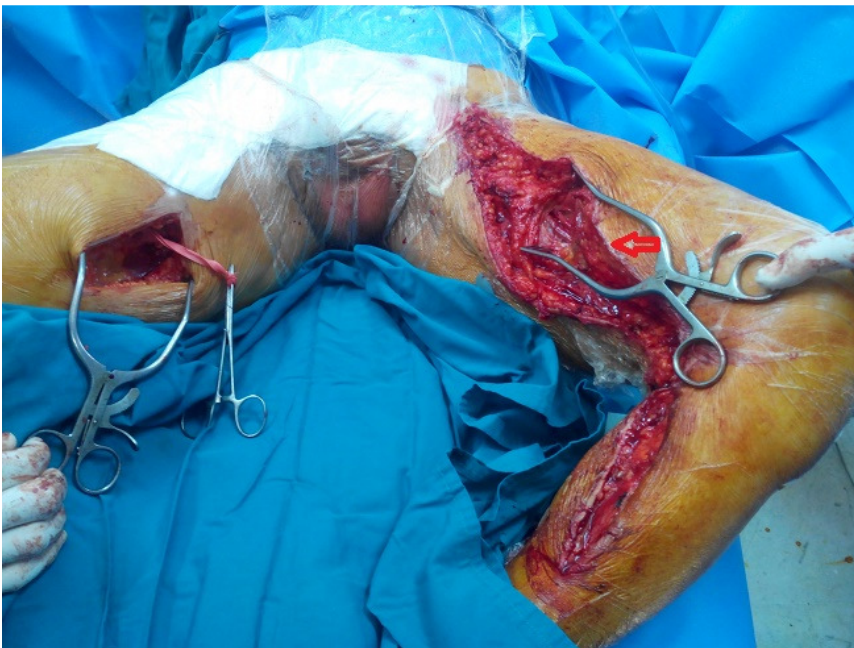


Figure 2: Cliché peropératoire montrant le prélèvement de la veine saphène interne gauche (flèche rouge), le patient est installé avec des membres inférieurs en abduction rotation externe

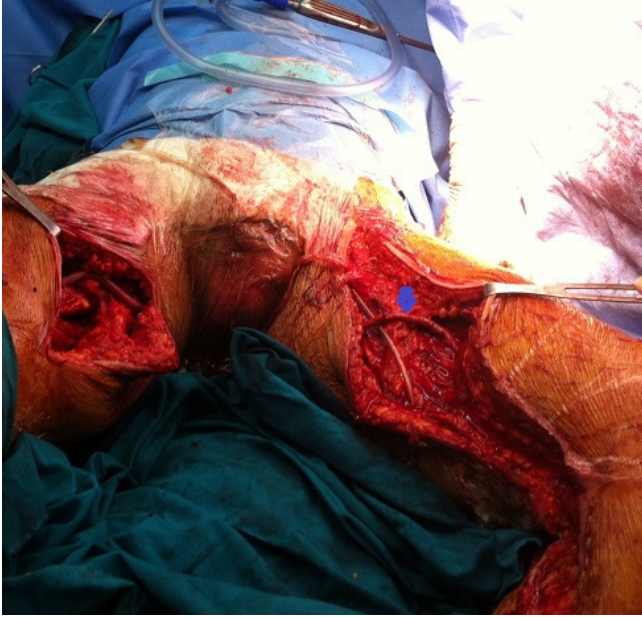

Figure 3: Cliché peropératoire montrant le pontage périméal sous-cutané veineux (flèche) avec des anastomoses au niveau de l'artère fémorale superficielle à sa partie moyenne de chaque côté

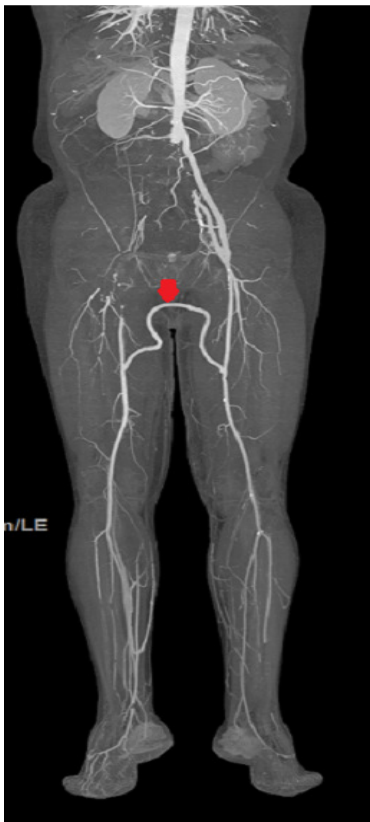


Figure 4: Angioscanner de contrôle réalisé é après deux ans de suivi, montrant un pontage fémoro-fémoral périméal perméable