

ARTICLE ORIGINAL

LES OSTEOMES DES SINUS DE LA FACE

M. BEN AMOR, R. HANNACHI, N. MEZZI, I. HARIGA, O. BEN GAMRA, S. ZRIBI,
CH. M'BAREK, A. EL KHEDIM
SERVICE ORL ET CCF HÔPITAL HABIB THAMEUR TUNIS
FACULTÉ DE MEDECINE DE TUNIS UNIVERSITÉ TUNIS EL MANAR

RESUME

Introduction : Le but de notre travail est préciser le profil épidémiologique de cette pathologie, l'apport de l'imagerie dans le diagnostic, et discuter les modalités de l'exérèse chirurgicale et l'apport de la voie endoscopique.

Patients et méthode : Il s'agit d'une étude rétrospective de 18 patients porteurs d'ostéomes des sinus paranasaux opérés entre 1993 à 2010. Ont été exclus les patients non opérés et les malades perdus de vue.

Résultats : Il s'agit de 18 patients porteurs d'un ostéome symptomatique des sinus de la face, d'âge moyen 40 ans, sex ratio 0,38. La localisation la plus fréquente était le sinus frontal dans 55.5% des cas. Le traitement chirurgical était de mise pour les patients symptomatiques. La voie endonasale était indiquée dans 6 cas. La récurrence a intéressé deux patients (11%) ayant un ostéome frontal et fronto-ethmoïdal. Pour le reste des malades l'évolution était favorable avec un recul moyen de 36 mois.

Conclusion : L'ostéome des sinus paranasaux reste longtemps asymptomatique mais peut se compliquer par extension orbitaire ou cérébrale. L'abord endonasal a permis d'améliorer la prise en charge.

Mots clés : Ostéome, sinus de la face, tomodensitométrie, chirurgie, voie endonasale

SUMMARY

Objective : Lymph node infection is the most frequent localization of extrapulmonary tuberculosis. The treatment does not make general agreement.

The aim of this study is to specify, from a review of the literature, the different ways of antimicrobial treatment and the indications of surgery.

Patients and methods : It is about a retrospective study including 18 patients with paranasal sinus osteomas operated between 1993 and 2010. Were excluded unoperated and lost patients.

Results : In this group of 18 patients with symptomatic sinus osteoma of the face, the mean age was 40 years, sex ratio was 0.38. The frontal sinus was the most affected, 55.5% of cases. Surgical treatment was set for symptomatic patients. The endonasal route was indicated in 6 cases. Recurrence was observed in two patients (11%) having a frontal osteoma and fronto-ethmoid. Outcomes were favorable in the remaining patients, mean follow-up was 36 months.

Conclusion: Paranasal sinuses osteoma is a long asymptomatic tumor, but it may be complicated with orbital extending or stroke. Endonasal approach contributed to improve the treatment.

Keywords : Osteoma, paranasal sinus, computed tomography, surgery, endonasal approach

INTRODUCTION

L'ostéome des sinus de la face est une tumeur ostéogénique bénigne, rare, d'évolution lente qui reste longtemps asymptomatique. Mais son potentiel agressif est à l'origine de complications neurologiques et orbitaires. On se propose à partir de ce travail de préciser le profil épidémiologique de cette pathologie, préciser l'apport de l'imagerie dans le diagnostic, et discuter les modalités de l'exérèse chirurgicale et l'apport de la voie endoscopique.

MATÉRIEL ET MÉTHODES

Notre étude rétrospective est à propos de 18 patients porteurs d'ostéomes des sinus de la face opérés entre 1993 à 2010. Ont été exclus les patients non opérés et les malades perdus de vue. Des radiographies standards et un scanner du massif facial en coupes axiales et coronales ont été pratiqués chez tous les patients.

RÉSULTATS

Notre série a comporté 18 cas d'ostéomes des sinus de la face faisant 14,8 % des tumeurs bénignes nasosinu-

siennes. L'âge des patients variant de 17 à 72 ans avec un âge moyen de 40 ans et un pic à la 4ème décennie (6 cas). Nous avons observé une prédominance féminine nette (13 cas) avec un sex-ratio de 0,38.

Aucun antécédent de traumatisme crânio-facial n'a été trouvé dans l'interrogatoire. Des antécédents de sinusite chronique ont été rapportés dans 22 % des cas.

Le délai moyen de la 1ère consultation était de 3 ans avec des extrêmes de 5 mois à 4 ans.

Le symptôme le plus fréquent était la douleur crâniofaciale signalée dans 13 cas (72,3 %), de siège frontal dans 10 cas (77 %) et à type d'hémicrânie dans 3 cas (23 %). Ces algies avaient une irradiation orbitaire chez 3 patients avec un caractère permanent et résistant aux antalgiques habituels.

Une tuméfaction faciale a été rapportée par un seul patient. Six patients se plaignaient d'une obstruction nasale permanente qui était bilatérale dans 4 cas et unilatérale dans 2 cas.

Un jetage postérieur mucopurulent a été rapporté chez la



moitié des patients (9 cas). Aucun signe neurologique ni ophtalmologique n'a été noté.

L'examen de la face a objectivé chez un patient une tuméfaction canthale interne dure à la palpation, associée à une légère exophtalmie gauche, irréductible et non pulsatile.

L'endoscopie nasale a objectivé une polypose nasosinusienne dans 4 cas, des sécrétions purulentes aux méats moyens dans 2 cas et un œdème muqueux en rapport avec une rhinite chronique d'origine allergique dans 1 cas.

Les radiographies standards en incidence de Blondeau, face haute et profil ont révélé la tumeur dans 17 cas.

L'aspect de la lésion était variable. On a noté un aspect :

- Peu dense, finement calcifié dans 3 cas.
- Opacité à contours irréguliers, bosselés mais nets dans 4 cas.
- Opacité volumineuse de 3 cm, occupant tout le sinus frontal dans 2 cas.

Au scanner : il s'agissait le plus souvent d'une opacité unique, de localisation variable (tableau I), dense, ovalaire ou arrondie, de taille centimétrique, adhérente à la paroi sinusienne (fig 1 et 2).

LOCALISATION	NOMBRE	POURCENTAGE
Frontal intra sinusien	10 cas	55,5 %
Ethmoïdal pur	2 cas	11,1 %
Ethmoïdal-frontal	3 cas	16,6 %
Maxillaire	3 cas	16,6 %

Tableau I : Localisation des ostéomes à la TDM

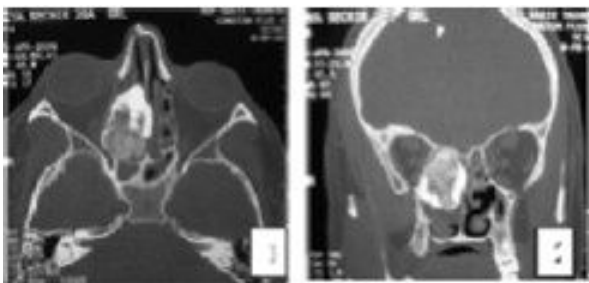


Fig 1 et 2: TDM du massif facial en coupes axiale et coronale. Ostéome ethmoïdo-nasal droit lobulé hétérogène

Dans tous les cas, la tumeur était strictement confinée à la cavité sinusienne hôte. On n'a pas noté d'extension intra-orbitaire ni endocrânienne.

Un comblement ethmoïdo-nasal bilatéral par une opacité de densité tissulaire correspondant à une polypose naso-

sinusienne a été retrouvé dans 4 cas. Il s'agissait d'une découverte radiologique fortuite de l'ostéome avant la chirurgie. L'ostéome était frontal dans 1 cas, maxillaire dans 1 cas et ethmoïdal dans 2 cas.

L'indication chirurgicale était posée dès que l'ostéome était devenu symptomatique.

Une exérèse complète de l'ostéome a été réalisée chez tous les patients, le choix de la voie d'abord était fonction de la localisation tumorale (tableau II).

Siège de l'ostéome	Voie d'abord	Nombre de cas
Ostéomes frontaux	Voie sousorbitaire de Jacques	6 cas
	Voie sousorbitaire de Jacques	3 cas
	Voie endonasale : ethmoïdectomie bilatérale (polypose) + exérèse d'un ostéome bas sinus du canal naso-frontal	1 cas
Ostéomes maxillaires	Voie vestibulaire de Caldwell-Luc	1 cas
	Voie endonasale : méatotomie moyenne	2 cas
Ostéomes ethmoïdaux	Voie endonasale : ethmoïdectomie (polypose) + exérèse de l'ostéome	2 cas
Ostéomes ethmoïdo-frontaux	Voie paralatéronasale	1 cas
	Voie endonasale	1 cas

Tableau II : Voies d'abord chirurgicale

On n'a pas noté d'extension orbitaire majeure nécessitant un geste de reconstruction dans notre étude.

Une ecchymose périorbitaire régressive a été notée dans un cas. Par ailleurs, Les suites opératoires immédiates étaient simples chez tous les patients.

La disparition des céphalées a été constatée dans 77 % des cas.

La récurrence a été notée chez deux patients (11). Elle a intéressé :

- Un ostéome ethmoïdo-frontal qui a récidivé au bout de 18 mois. Il a été opéré initialement par voie paralatéronasale. La reprise a été réalisée par la même voie d'abord.
- Un ostéome frontal, opéré initialement par voie de Jacques, chez une patiente de 72 ans. Une surveillance a été indiquée.

Ailleurs, l'évolution était favorable pour un suivi allant de 2 à 10 ans avec une moyenne de 36 mois (fig 3 et 4).

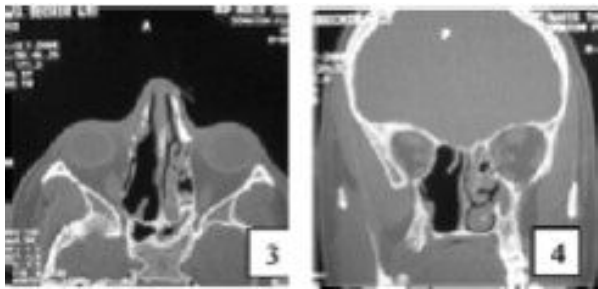


Fig 3 et 4: TDM du massif facial en coupes axiale et coronale
Aspect post-opératoire après exérèse d'un ostéome ethmoïdo-nasal

A l'examen anatomopathologique : l'ostéome était du type compact dans 12 cas, spongieux dans 3 cas et mixte dans 3 cas..

DISCUSSION

La fréquence de l'ostéome sinusien est estimée à 0,4 % sur des clichés standards pris pour des affections diverses de la face (1, 2, 3, 4). Il s'agit de la tumeur sinusienne la plus fréquente avec un taux variant de 38 à 47% parmi l'ensemble des tumeurs nasosinusiennes bénignes et malignes (5, 6, 7, 8).

Il peut survenir à tout âge mais il est généralement découvert à l'âge adulte entre la 2^{ème} et la 5^{ème} décennie (2, 6, 8, 9).

La prédominance masculine classiquement retrouvée, pourrait être expliquée par une exposition plus importante aux traumatismes de la face et le volume plus important des sinus (2, 8, 9), contrairement à notre série.

L'étiopathogénie de l'ostéome est encore obscure. Trois hypothèses essentielles ont été incriminées : (3, 5, 6, 8)

- La théorie embryologique : l'ostéome se développe à partir de vestiges de cellules embryonnaires cartilagineuses (3,6).

- La théorie traumatique (8) : un traumatisme antérieur aurait créé un hématome avec décollement périoste stimulant une réaction ostéogénique qui finit par former l'ostéome.

- La théorie infectieuse : l'ostéome est secondaire à une stimulation initiale par l'infection chronique et l'inflammation locale. Cependant, l'infection est souvent une conséquence de l'ostéome et c'est la raison pour laquelle cette théorie est de moins en moins admise (3).

Les théories embryologiques et traumatiques sont les plus largement acceptées (4, 5).

L'ostéome frontal pur et fronto-ethmoïdal représentent 50 à 90 % de l'ensemble des ostéomes nasosinusiens, l'ostéome ethmoïdal vient en seconde position avec une proportion variant de 2 à 40 % (9, 12, 13, 14).

Le siège maxillaire, sphénoïdal et nasal pur sont plus rares.

Le délai diagnostique dépend de la symptomatologie, du siège tumoral par rapport à l'ostium de drainage sinusien, du volume tumoral et de l'extension vers les organes de voisinage (3). Ce délai varie de 2 mois à 14 ans dans la littérature.

L'ostéome est le plus souvent asymptomatique, de découverte radiologique fortuite (1, 6, 10, 11). Ceci peut s'expliquer par la croissance très lente de la tumeur, sa localisation haute au niveau des sinus de la face et l'existence d'un espace suffisant pour un développement libre. Les algies crânio-faciales constituent le maître symptôme. Elle peut être uni ou bilatérale, intermittente ou permanente, parfois à type de névralgies rétro ou sus orbitaires (3, 10, 11). La déformation faciale est un signe fréquent, révélateur dans 10 à 38 % des cas selon les séries(3).

Les signes oculaires résultent de l'extension orbitaire de l'ostéome ou de la compression de l'orbite ou des voies optiques. La localisation intra orbitaire primitive est extrêmement rare (4). Ces signes sont l'apanage des formes ethmoïdales ou ethmoïdo-frontales (3).

Les signes rhinologiques sont rarement révélateurs de l'ostéome.

L'ostéome sinusien peut être à l'origine de complications neurologiques graves tel qu'une rhinorrhée cérébrospinale, une méningite, ou un abcès du cerveau (2.5 à 3%). Ces complications sont surtout l'apanage des ostéomes frontaux à extension postéro-inférieure.

L'examen clinique peut mettre en évidence une déformation faciale ou une exophtalmie. L'endoscopie nasale est le plus souvent normale sauf dans les localisations ethmoïdo-nasales où il visualise l'ostéome sous la forme d'une masse blanchâtre, dure et fixée et dont l'origine est souvent difficile à déterminer.

L'examen ophtalmologique doit être systématique même en l'absence de signes oculaires, avec mesure de l'acuité visuelle, de la pression oculaire, du champ visuel et d'une éventuelle exophtalmie. Le fond d'œil recherchera un œdème papillaire ou une atrophie optique.

L'examen neurologique doit rechercher des signes méningés ou déficitaires de localisation.

La TDM est l'examen de choix. L'ostéome se présente comme une masse unique, à bords nets, spontanément hyperdense, qui ne se rehausse pas après injection de produit de contraste. Sa densité est égale à celle de l'os normal pour le type compact, de densité supérieure pour le type « ivoire » et inférieure pour le type spongieux qui paraît comme constitué d'un noyau hypodense, homogène ou hétérogène inconstamment entouré d'une corticale plus dense (2, 7, 10).

Le scanner permet également le diagnostic des complications locorégionales à type de : pneumatocèle extra durale, pneumocéphalie sous durale, pneumocéphalie



intra ventriculaire et abcès du cerveau (9, 11, 13).

L'IRM trouve ses indications dans les formes étendues vers l'endocrâne, l'orbite ou si une complication est suspectée. L'ostéome est en hyposignal sur les séquences pondérées en T1 et T2, sans prise de contraste (2).

L'attitude thérapeutique vis-à-vis des ostéomes nasosinusiens est actuellement mieux codifiée. Elle varie de la simple surveillance à l'exérèse chirurgicale et dépend de trois facteurs essentiels : le volume de la tumeur, son évolutivité et l'existence éventuelle de complications (1, 5, 6).

Les petits ostéomes asymptomatiques de découverte fortuite peuvent être respectés et surveillés, par contre, les ostéomes volumineux nécessitent une résection complète.

Pour les ostéomes frontaux, certains auteurs préconisent la chirurgie dès que le volume de l'ostéome dépasse 50% de celui de la cavité sinusienne. Un petit ostéome proche du canal naso-frontal est en pratique considéré comme volumineux car à risque de complications (3, 11).

Pour certains auteurs (3, 11), une intervention précoce est justifiée avant le stade symptomatique, de complications et avant que l'ostéome ne devienne volumineux et donc de résection difficile, voire dangereuse.

Actuellement, la majorité des auteurs s'accordent sur le schéma suivant :

- l'abstention thérapeutique est plausible pour les petits ostéomes frontaux ou maxillaires intra sinusiens, asymptomatiques, de découverte radiologique fortuite, et non compliqués, sous réserve d'une surveillance radiologique régulière (3, 5, 7, 11, 13). Le patient doit être informé du caractère évolutif de la tumeur et de la nécessité du suivi. Un contrôle radiologique annuel par des clichés standard est alors préconisé (3, 9, 11, 12).

- un ostéome symptomatique, volumineux ou compliqué, de siège ethmoïdal ou frontal péri infundibulaire, impose l'exérèse chirurgicale (1, 3, 7, 11, 13).

La chirurgie des ostéomes doit répondre à trois objectifs essentiels (1, 5) :

- l'ablation totale de la tumeur et de son pédicule sous peine de récurrence et de complications.
- Éviter les séquelles esthétiques et fonctionnelles.
- Traiter les éventuelles complications associées.

La trépanation de la paroi sinusienne dite à os perdu est actuellement abandonnée à cause du préjudice esthétique important qui en découle. La réfection d'un volet osseux qui sera remis en place en fin d'intervention, s'impose (3).

Pour les tumeurs antérieures, et lorsque la paroi sinusienne antérieure ne peut être conservée, un greffon osseux iliaque ou costal sera utilisé pour la reconstruction de la paroi antérieure.

Actuellement, la voie endoscopique est devenue une alternative intéressante aux procédures classiques dans

les tumeurs nasosinusiennes dont l'ostéome (5, 7, 14). L'abord endoscopique minimise la morbidité et les séquelles esthétiques et offre un nettoyage sinusien suffisant dans bon nombre de cas surtout avec l'usage du microdébrideur avec fraise. Cependant, des incidents ophtalmologiques peropératoires et des brèches ménagées sont possibles lors de l'abord endoscopique, ce qui impose une rigueur dans les indications thérapeutiques. La voie endoscopique reste, par ailleurs, insuffisante pour traiter les formes compliquées.

On distingue 3 techniques essentielles d'évidement de l'ostéome :

- L'exérèse en masse et le désenclavement : actuellement abandonnée car dangereuse avec risque de fracture, de perte de substance osseuse ou de traumatisme des structures nobles de voisinage.

- L'usure contrôlée à la fraise, méthode préconisée par Bourdial, consiste à réduire minutieusement à la fraise la taille de l'ostéome, en commençant par la périphérie (interstice entre muqueuse saine et paroi de l'ostéome) vers le centre.

- L'évidement de l'ostéome, technique proposée par Pech, semble être la plus pratique et la moins dangereuse (1, 3, 12). Elle consiste à fraiser l'ostéome du centre vers la périphérie en laissant une coque osseuse fine facilement détachable au décolleur. L'exérèse de la plupart des ostéomes opérés dans notre service a été réalisée selon la méthode de Bourdial (12 cas) et ceci devant la petite taille de l'ostéome. La technique de Pech a été réservée pour les plus gros ostéomes dont le pédicule était difficile à situer.

La cavité résiduelle peut être source de complications tel que surinfection ou mucocèle, quand l'ostium du sinus n'est pas assez large.

- L'exclusion de la cavité sinusienne et la crâniatisation ne doivent être envisagées que pour les formes compliquées.

- L'envahissement orbitaire nécessite une exérèse aussi complète que possible de l'ostéome avec le minimum de sacrifices osseux aux dépens de la paroi orbitaire.

La destruction d'une des parois de l'orbite impose une reconstruction moyennant de l'os spongieux ou cortico-spongieux pour éviter l'élargissement de l'orbite et donc le risque de diplopie ou d'énophtalmie.

L'évolution est en règle bénigne. Un suivi régulier, clinique et radiologique est nécessaire vu le risque de récurrence même tardive.

L'amélioration fonctionnelle après la chirurgie est habituelle avec disparition des céphalées dans 90% des cas (3).

La reprise de la symptomatologie après un intervalle libre, fait suspecter la récurrence ou l'installation secondaire d'une sinusite ou d'une mucocèle (3).

L'exophtalmie et le larmoiement disparaissent après exérèse de l'ostéome, la diplopie prend quelques jours pour



récupérer et l'amaurose par atrophie optique est par contre définitive (10).

Pour les complications endocrâniennes, la récupération progressive est notable quand il s'agit d'une simple compression. Pour les lésions graves, des séquelles psychomotrices sont possibles (9, 11).

Les récurrences en règle secondaires à une exérèse incomplète sont volontiers l'apanage des formes étendues et complexes (3, 8).

CONCLUSION

L'ostéome des sinus paranasaux, tumeur bénigne à potentiel agressif qui est à l'origine de complications neurologiques et orbitaires. Les formes asymptomatiques et non compliquées sont tributaires d'une surveillance clinico-radiologique, les formes symptomatiques, volumineuses ou compliquées doivent bénéficier d'un traitement chirurgical dont la voie endonasale est d'un grand ressort ces dernières années.

REFERENCES

- (1) M. François, I. De Gaudemar, M. Elmaleh. Tumeurs bénignes du nez et des sinus. Editions Techniques, Encycl Méd Chir (Paris-France), Oto-rhino-laryngologie 1994;20-400-A-10:8p.
- (2) S. Chagnon, Y. Badachi, P. Lacombe. Ostéome. Encycl Méd Chir (Paris-France) Radiodiagnostic – Neuroradiologie - Appareil locomoteur 2002;31-483-A-10:7p.
- (3) M. Maamouri, C. Tliba, S. Sahtout, R. Bouattour, A. El Khedim, Hachicha S. Les ostéomes ethmoïdo-frontaux : étude rétrospective de 17 cas. J TUN ORL 1998;1:50-4.
- (4) L. Zouloumis, N. Lazaridis, M. Papadaki, A. Epivatinos. Osteoma of the ethmoidal sinus : a rare case of recurrence. Br J Maxillofac Surg 2005;43:520-2.
- (5) M. Naraghi, A. Kashfi. Endonasal endoscopic resection of ethmoido-orbital osteoma compressing the optic nerve. Am J Otolaryngol 2003;24:408-12.
- (6) S. Dalambiras, C. Boutsoukis, I. Tilaviridis. Peripheral osteoma of the maxilla : report of an unusual case. Oral Surg Oral Med Oral Pathol Oral Radiol Endod 2005;100:19-24.
- (7) H. Akmansu, A. Eryilmaz, D. Muharrem, H. Korkmaz. Endoscopic removal of paranasal sinus osteoma : a case report. J Oral Maxillofac Surgery 2000;60:230-2.
- (8) NB. Sayan, C. Uçok, HA. Karasu, O. Gunban. Peripheral osteoma of the oral and maxillofacial region: a study of 35 new cases. J Oral Maxillofac Surg 2002;60:1299-301.
- (9) LE. Summers, CR. Mascott, JR. Tompkins, DE. Ricardson. Frontal sinus osteoma associated with cerebral abscess formation : a case report. Surg Neurol 2001;55:235-9.
- (10) AW. Kim, JA. Foster, FA. Papay, KW. Wright. Orbital extension of a frontal sinus osteoma in a thirteen-year-old girl. AAPOS 2000;4:122-4.
- (11) V. Panagiotopoulos, F. Tzortzidis, M. Partheni, H. Iliadis, et al. Giant osteoma of the frontoethmoidal sinus associated with two cerebral abscesses. Br J Oral Maxillofac Surg 2005;43:5235.
- (12) C. Lin, Y. Lin, B. Kan. Middle turbinate osteoma presenting with ipsilateral facial pain, epiphora and nasal obstruction. Otolaryngol Head Neck Surg 2003;128:282-3.
- (13) M. Koyuncu, U. Belet, T. Sesen, Y. Tanyeri, M. Simsek. Huge osteoma of the frontoethmoidal sinus with secondary brain abscess. Auris Nasus Larynx 2000;27:285-7.
- (14) Ishimaru T. Superior turbinate osteoma : A case report. Auris Nasus Larynx 2005;32:291-3.
- (15) Salamone FN, Seiden AM. Modern techniques in osteoplastic flap surgery of the frontal sinus. Oper Tech Otolaryngol Head Neck Surg 2004;1:61-5.