

CAS CLINIQUES

ESTHÉSIONEUROBLASTOME NASOSINUSIEN

NOUVELLES MODALITÉS THÉRAPEUTIQUES

Z. ZAKI, Y. LAISSAOUI, MN. ALAMI

SERVICE D'ORL ET DE CHIRURGIE CERVICO-FACIALE
CHU HASSAN II-FÈS. MAROC

RESUME

Introduction : L'esthésioneuroblastome est une tumeur maligne rare des cavités nasosinusiennes. La chirurgie par voie externe et la radiothérapie ont été le traitement de référence. L'utilisation ces dernières années de la chirurgie endoscopique endonasale et de la chimiothérapie paraît prometteuse.

Observations : Nous présentons deux cas cliniques de patients traités pour esthésioneuroblastome nasosinusal : Le premier par une chirurgie endoscopique endonasale et une radiothérapie, le second par une chimio-radiothérapie. L'évolution a été favorable respectivement à 39 mois et à 49 mois.

Discussion : A travers une revue de la littérature, nous discuterons les différentes modalités thérapeutiques de cette tumeur.

Mots clés : esthésioneuroblastome, sinus, traitement.

SUMMARY

Introduction: Esthesioneuroblastoma (ENB) is an uncommon malignant neoplasm of the nasal cavity and paranasal sinuses, believed to arise from the olfactory epithelium. Open surgery and external radiotherapy were the standard treatment. The use in recent years of endonasal endoscopic surgery and chemotherapy seems promising.

Observations: We present two clinical cases of patients treated for esthesioneuroblastoma: The first by endonasal endoscopic surgery and radiotherapy, the second by chemo-radiotherapy. The outcome was favorable, respectively, at 32 months and 49 months.

Discussion : Through a literature review, we discuss the different treatment modalities of this tumor.

Key words : esthesioneuroblastoma, sinus, treatment.

INTRODUCTION

L'esthésioneuroblastome (ENB) est une tumeur maligne rare d'origine neuroectodermique qui se développe essentiellement au niveau de l'épithélium olfactif. Elle a été décrite pour la première fois en 1924 par Berger et al. [1]. Elle représente moins de 3% des tumeurs des fosses nasales [3]. Auparavant, La chirurgie conventionnelle par voie externe et la radiothérapie ont été le traitement de référence. L'utilisation ces dernières années de la chirurgie endoscopique endonasale et de la chimiothérapie paraît prometteuse. L'objectif de ce travail est de discuter, à la lumière de deux observations cliniques, les nouvelles thérapeutiques dans la prise en charge de l'ENB nasosinusal.

OBSERVATION

Cas 1 : Madame B, 65 ans, sans antécédent particulier, a consulté pour une symptomatologie rhinologique traînante depuis plus de deux ans, faite d'obstruction nasale gauche, d'épistaxis intermittentes et d'anosmie. L'endoscopie nasale a objectivé un processus bourgeonnant de la fosse nasale gauche provenant de la fente olfactive. L'imagerie en coupe (TDM et IRM) a montré un processus lésionnel tissulaire de la région olfactive avec une rétention inflammatoire au niveau des sinus homolatéraux (fig1). Aucune lyse osseuse ni adénopathies n'ont été retrouvées. L'étude histologique avec immunohisto-

chimie a été en faveur d'un esthésioneuroblastome. Le bilan d'extension a été négatif. Une exérèse tumorale par voie endoscopique endonasale exclusive a été réalisée. Elle a été suivie d'une radiothérapie complémentaire de 50 Gy. Aucune complication post opératoire n'a été notée. Aucune récurrence locale ou à distance n'a été relevée après 39 mois de suivi.

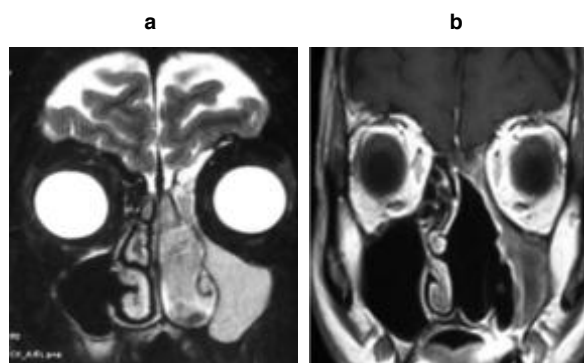


Fig. 1 : IRM en coupe coronale du cas 1.
a) en préopératoire, b) Un an après traitement

Cas 2 : Monsieur K, 24 ans, sans antécédent particulier, a consulté pour une exophtalmie droite, d'évolution progressive, associée à une obstruction nasale complète homolatérale. L'examen a montré un processus tissulaire



saignant au contact, comblant la totalité de la fosse nasale. L'imagerie (fig. 2) a objectivé un processus nasopharyngé se rehaussant de façon hétérogène après injection de produit de contraste, avec extension orbito-sphénoïdale et franchissement de l'étage antérieur de la base du crane avec envahissement du cortex basi-frontal. Aucune adénopathie cervicale n'a été découverte. L'histologie d'une biopsie tumorale a été en faveur d'un esthésioneuroblastome. Le bilan d'extension a été négatif. Une chimiothérapie première à base de cisplatine et d'Etoposide a été réalisée. Après 5 cures bien tolérées, une réévaluation par IRM a montré une réduction de plus de 80% du volume tumoral. Le patient a eu par la suite une chimio-radiothérapie concomitante : radiothérapie externe à la dose de 65 Gy sur le site tumoral et de 50 Gy prophylactique sur les aires ganglionnaires en association à une chimiothérapie hebdomadaire (5 cures CDOP 30mg/m²/semaine). A la fin du traitement, la tumeur a été indétectable (fig2). Aucune récurrence locale ou à distance n'est apparue après 49 mois de suivi.

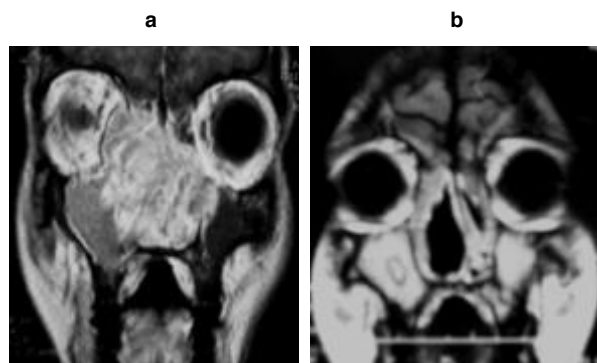


Fig. 2 : IRM en coupe coronale du cas 2.
a) en préopératoire, b) Un an après traitement

DISCUSSION

L'esthésioneuroblastome est une tumeur maligne rare des cavités nasosinusiennes qui représente moins de 3% des tumeurs des fosses nasales [3]. La région olfactive est le siège de prédilection. D'autres localisations ont été décrites, essentiellement chez l'enfant, au niveau du sinus maxillaire, de la fosse ptérygo-palatine et de la selle turcique [1-16]. Cette tumeur évolue lentement mais elle est très agressive localement. Contrairement à la plupart des autres tumeurs neuroectodermique qui se manifestent dans l'enfance, l'ENB a une distribution d'âge bimodale avec deux pics, entre 11 et 20 ans et entre 51 et 60 ans. Elle est plus fréquente chez l'adulte masculin [1,2,4-7]. La symptomatologie clinique est similaire à toutes les tumeurs nasosinusiennes, elle est dominée par l'obstruction nasale chronique unilatérale. Les signes ophtalmologiques dominés par l'exophtalmie témoignent d'un envahissement orbitaire comme c'est le cas de notre patient. Un syndrome paranéoplasique « syndrome de sécrétion

ectopique d'ACTH , hypercalcémie récurrente maligne réfractaire au traitement , syndrome de Schwartz Barter...» peut être révélateur [8-10]. La croissance lente de cette tumeur est responsable d'un retard diagnostic considérable. Le couple TDM/IRM permet d'évaluer avec précision l'extension tumorale. En effet, l'IRM est capitale pour préciser l'extension orbitaire et endocrânienne et aussi pour différencier entre masse tumorale et rétention inflammatoire. Dans les formes évoluées, l'aspect IRM est celui d'un processus tissulaire en forme d'haltère centré dans la cavité nasale supérieure et s'étendant en intracrânien [3,5]. L'aspect histopathologique de l'ENB peut prêter à confusion avec certaines tumeurs nasosinusiennes à petites cellules, surtout dans les formes peu différenciées. L'immunohistochimie est par conséquent d'un grand secours [1,7]. Dans les formes différenciées, l'étude histologique montre des lobules séparés par des cloisons conjonctivo-vasculaires. Les cellules tumorales petites à moyenne ont un noyau rond souvent nucléolé et une chromatine bien visible. Le cytoplasme peu ou moyennement abondant, est mal limité. L'activité mitotique est extrêmement variable. Moins fréquemment, la tumeur est peu différenciée, faite de plages diffuses de cellules lymphocytoïdes, le stroma tumoral est peu abondant et abrite un réseau capillaire proéminent. L'existence d'un fond fibrillaire inter-cytoplasmique, des rosettes de type Flexner ou des pseudorosettes de Homer-Wright (HW) est très révélateur. Hyams a décrit un système de classification histopathologique en 4 grades qui repose principalement sur le niveau de différenciation cellulaire, la présence de stroma neuronal, le nombre de mitoses et la nécrose (tableau I) [1].

| | GRADE I | GRADE II | GRADE III | GRADE IV |
|-------------------------|------------|-----------|---------------|---------------|
| Architecture | lobulaire | lobulaire | +/- lobulaire | +/- lobulaire |
| Activité mitotique | absente | présente | importante | marquée |
| Pléomorphisme nucléaire | absent | modéré | important | marqué |
| Matrice fibrillaire | importante | présente | minime | absente |
| Rosettes | +/- HW | +/- HW | Flexner | absentes |
| Nécrose | absent | absent | +/- présente | importante |

Tableau I : Grading histopathologique de l'esthésioneuroblastome selon Hyams

Le grade I est corrélé à un bon pronostic et le grade IV, à un pronostic péjoratif. Plusieurs classifications ont été proposées pour l'ENB, celle de Kadish est la plus courante (Tableau II) [2-7,15].



| | |
|---------|--|
| Stade A | Tumeur limitée à la fosse nasale |
| Stade B | Tumeur limitée strictement aux cavités nasosinusiennes |
| Stade C | Tumeur étendue à l'orbite et/ou à l'endo crâne |
| Stade D | Tumeur avec extension ganglionnaire ou métastases à distance |

Tableau II : Stadification de Kadish de l'esthésioneuroblastome

La chirurgie associée à la radiothérapie est le traitement de référence. La chimiothérapie est de plus en plus utilisée avec des résultats prometteurs à randomiser [1-7, 11-16]. La résection tumorale par une voie crânio-faciale est actuellement largement concurrencé par la voie endoscopique endonasale essentiellement dans les Kadish A et B. le développement de la chirurgie endoscopique de la base du crane a permis de réaliser des exérèses satisfaisantes [11,12]. En effet, une méta-analyse récente a montré un taux de survie plus élevé pour la chirurgie endoscopique par rapport à la chirurgie à ciel ouvert [2]. Les résultats de cette étude doivent être nuancés car la plupart des tumeurs opérées en chirurgie ouverte étaient des Kadish C, tandis que les tumeurs opérées par endoscopie exclusive étaient essentiellement des Kadish A et B. La chimiothérapie est une alternative thérapeutique intéressante essentiellement dans les formes non chirurgicales. Elle peut être utilisée, soit en induction avant chirurgie, soit de manière concomitante à une radiothérapie comme c'était le cas de notre deuxième patient [1,14-16]. La radiothérapie ou la radio-chimiothérapie préopératoire peut permettre des chirurgies moins invasives. En effet, elles réduisent le volume tumoral ce qui augmente les chances de résection totale macroscopique et une dimi-

nution à long terme de la progression de la maladie [5,14]. Toutefois, lorsque la radiothérapie préopératoire est pratiquée, la détermination des marges de la tumeur et des plans de tissu peut être complexe et entraîner un risque accru de résection incomplète. Dulgerov et al. ont effectué une méta-analyse stratifiée des résultats des traitements, incluant 26 études et 390 patients entre 1990 et 2000 [1] : La survie globale et sans maladie à 5 ans, tout traitement confondu, était de 41 à 45%. La survie était de 65% chez les patients traités par chirurgie et radiothérapie, 51% pour la radiothérapie et chimiothérapie, 48% pour la chirurgie seule et 37% pour la radiothérapie seule. Le curage ganglionnaire cervical est indiqué essentiellement chez les patients N+ [15]. Seulement 5% des patients ont des métastases ganglionnaires au moment du diagnostic initial. L'envahissement ganglionnaire semble être un facteur pronostic considérable. En effet, seulement 29% des patients avec N + initialement ont été traités avec succès, contre 64% des patients NO [15].

CONCLUSION

L'esthésioneuroblastome est une tumeur maligne rare d'origine neuroectodermique. L'exérèse endoscopique endonasale associée à une radiothérapie post opératoire est actuellement le traitement de choix des Kadish A et B. L'utilisation d'une chimio et/ou radiothérapie en préopératoire permet des chirurgies moins invasives dans les Kadish C. Le curage ganglionnaire n'est indiqué qu'en cas d'extension ganglionnaire.

REFERENCES

- Dulgerov P, Allal AS, Calcatera TC. Esthesioneuroblastoma: a meta-analysis and review *Lancet Oncol* 2001; 2: 683-90
- Devaiah AK, Andreoli MT. Treatment of esthesioneuroblastoma: a 16-year meta-analysis of 361 patients. *Laryngoscope*. 2009;119(7):1412-1416.
- Brian Jason Schiro, Edward Joel Escott, Jonathan Brad McHugh, Ricardo Luis Carrau Bone invasion by an esthesioneuroblastoma mimicking fibrous dysplasia, *European Journal of Radiology* 2008; 65: 69-72
- Bradley PJ, Jones NS, Robertson I. Diagnosis and management of esthesioneuroblastoma. *Curr Opin Otolaryngol Head Neck Surg* 2003;11:112-118.
- Zhang M, Zhou L, Wang DH, Huang WT, Wang SY. Diagnosis and management of esthesioneuroblastoma. *ORL J Otorhinolaryngol Relat Spec*. 2010;72(2):113-8.
- Simon JH, Zhen W, McCulloch TM, et al. Esthesioneuroblastoma: the University of Iowa experience 1978-1998. *Laryngoscope* 2001;111(3): 488-93.
- Lund VJ, Howard D, Wei W, Spittle M. Olfactory neuroblastoma: past, present, and future? *Laryngoscope* 2003; 113(3):502-7.
- Koo BK, An JH, Jeon KH, et al. Two cases of ectopic adrenocorticotropic hormone syndrome with olfactory neuroblastoma and literature review. *Endocr J* 2008; 55:469.
- Sharma S, Lasheen W, Walsh D. Paraneoplastic refractory hypercalcemia due to advanced metastatic esthesioneuroblastoma. *Rhinology* 2008; 46:153.
- Bernard P, Vitrey D, Boursier C, Brunot J, Flkchaire A. Esthésioneuroblastome olfactif révélé par un syndrome de Schwartz-Bartter. *Rev Med Interne* 2000 ; 21 : 278-81
- Unger F, Haselsberger K, Walch C, Stammberger H, Papaefthymiou G. Combined endoscopic surgery and radiosurgery as treatment modality for olfactory neuroblastoma (esthesioneuroblastoma). *Acta Neurochir* 2005;147:595-602.
- Snyderman CH, Carrau RL, Kassam AB, Zanation A, Prevedello D, Gardner P, Mintz A. Endoscopic skull base surgery: principles of endonasal oncological surgery. *J Surg Oncol* 2008;97:658-664.
- McLean JN, Nunley SR, Klass C, Moore C, Müller S, Johnstone P. Combined modality therapy of esthesioneuroblastoma; *Otolaryngology-Head and Neck Surgery* 2007;136: 998-1002.
- Polin RS, Sheehan JP, Chenelle AG, Munoz E, Lamer J, Phillips CD, Cantrell RW, Laws ER Jr, Newman SA, Levine PA, Jane JA. The role of preoperative adjuvant treatment in the management of esthesioneuroblastoma: the University of Virginia experience. *Neurosurgery* 1998;42(5):1029-37.
- Zanation AM, Ferlito A, Rinaldo A, Gore MR, Lund VJ, McKinney KA, Suárez C, Takes RP, Devaiah AK. When, how and why to treat the neck in patients with esthesioneuroblastoma: a review. *Eur Arch Otorhinolaryngol*. 2010; 267: 1667-7.
- Loy AH, Reibel JF, Read PW, Thomas CY, Newman SA, Jane JA, Levine PA. Esthesioneuroblastoma: continued follow-up of a single institution's experience. *Arch Otolaryngol Head Neck Surg* 2006;132:134-138.