

## CAS CLINIQUES

# FIBROSARCOME DU LARYNX

## A PROPOS D'UN CAS

N. MAHJOUB , L. KOCHBATI \*, R. ABIDI \*, I. BELAIDE \*, K. MRAD \*\*, M. MAALEJ \*.

SERVICE D'ONCOLOGIE MÉDICALE, \* SERVICE DE RADIOTHÉRAPIE,  
\*\*SERVICE D'ANATOMOPATHOLOGIE, INSTITUT SALAH AZAIZ.  
FACULTÉ DE MEDECINE DE TUNIS, UNIVERSITÉ TUNIS EL MANAR

### RESUME

Le fibrosarcome du larynx est une entité histologique rare, qui représente moins de 10% de tous les sarcomes des tissus mous, moins de 2 % des cancers laryngés. Cette localisation pose des problèmes diagnostique, thérapeutique et pronostique. Nous présentons un cas de fibrosarcome laryngé chez un patient de 54 ans. La confirmation histologique et immunohistologique a été faite sur la pièce d'exérèse chirurgicale et surtout sur une confrontation anatomoclinique. La prise en charge thérapeutique est multidisciplinaire, associant la chirurgie qui doit être la plus complète sans curage ganglionnaire et la radiothérapie. Le pronostic est généralement sévère, dépend essentiellement de degré de différenciation histologique.

**Mots clés :** fibrosarcome ; larynx ; chirurgie ; radiothérapie.

### SUMMARY

Fibrosarcoma of the larynx is a rare histological entity. It represents less than 10% of all soft tissue sarcomas and less than 2% of all laryngeal cancers. This location makes diagnosis, treatment and prognosis difficult. We describe a case of laryngeal fibrosarcoma in a 54 year-old patient. Diagnosis was established by surgery with histological and immunohistochemical examination and especially by an anatomoclinical confrontation. The multidisciplinary treatment includes wide excision (without cervical lymphadenectomy) and radiotherapy. Prognosis is generally poor depending mainly on the degree of histological differentiation.

**Key words:** fibrosarcoma; larynx; surgery; radiotherapy.

### INTRODUCTION

Les sarcomes de la région cervico-faciale sont relativement rares. Ils représentent moins de 10% de tous les sarcomes des tissus mous et moins de 2 % des cancers laryngés.

Le but de cet article est de rapporter le cas d'un fibrosarcome du larynx en discutant les aspects cliniques et les difficultés diagnostiques et thérapeutiques de ce sarcome.

### OBSERVATION

Il s'agit d'un patient âgé de 54 ans tabagique à 60 paquet-année. Il consulte pour dysphonie évoluant depuis huit mois associée à des épisodes de dyspnée à l'effort. L'examen clinique était normal notamment, pas d'adénopathies cervicales. La laryngoscopie indirecte montrait un aspect bombé de la corde vocale gauche, la mobilité était conservée. Une laryngoscopie directe montrait une formation sous muqueuse de la corde vocale gauche et de la bande ventriculaire, empiétant sur la commissure antérieure et s'étendant à l'étage sous glottique. La biopsie a conclu à un fibrosarcome laryngé. La tomodensitométrie cervicale (Fig.1) avait mis en évidence un processus

tumoral de la corde vocale gauche, infiltrant l'espace paralaryngé avec une extension sous glottique, sans envahissement ganglionnaires ni cartilagineux. Le scanner thoracique était normal. Le patient a eu une laryngectomie totale, un curage médiastino-récurrentiel gauche et fonctionnel bilatéral. L'étude anatomopathologique de la pièce opératoire a montré un nodule induré de la corde vocale gauche. Sur le plan microscopique, il y avait une prolifération tumorale faite des faisceaux de cellules fusiformes riches en atypies nucléaires et en mitoses. Les limites d'exérèse chirurgicale sont passées en tissu sain. (Fig.2 et 3). Le curage cervical et récurrentiel a ramené 45 ganglions qui sont tous négatifs. Un complément par une étude immunohistochimique est réalisé, montrant un marquage positif pour la Vimentine et négatif pour la cyto-kératine.

Sur l'ensemble des données histologiques et immunohistochimiques, le diagnostic de fibrosarcome bien différencié de la corde vocale gauche est retenu. Une radiothérapie a été délivrée pour une dose totale de 50Gy à raison de 2Gy par séance, cinq séances par semaine, limitée au lit tumoral. Le patient est en rémission complète après 7 mois de recul.

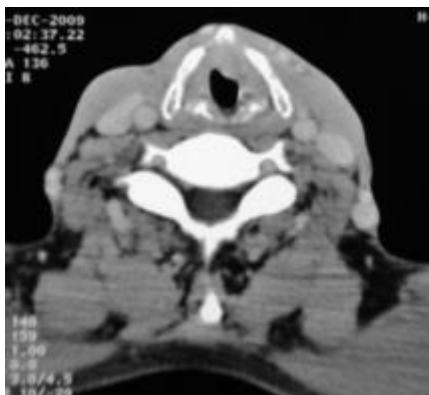

Fig. 1 : Scanner cervical : Processus tumoral de la corde vocale gauche.

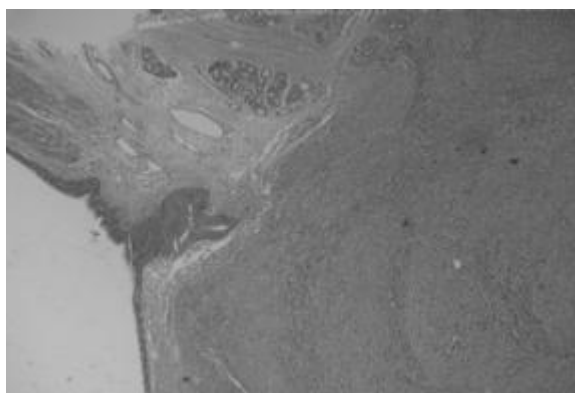


Fig. 2 : Prolifération des cellules fusiformes disposées en faisceaux sous l'épithélium de surface (HE, X100).

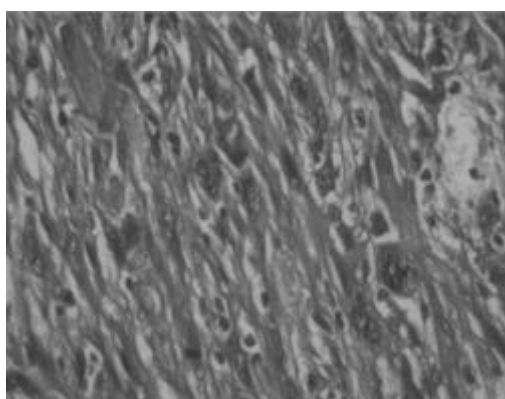


Fig. 3 : les cellules tumorales montrent des degrés variables d'atypie nucléaire et d'activité mitotique (HE, X400).

## COMMENTAIRES

Les premiers cas de fibrosarcome laryngé ont été rapportés par Batsakis et Fox en 1970 [1]. C'est la tumeur la plus fréquente des tumeurs mésoenchymateuses du larynx, représentant ainsi moins de 1% de l'ensemble des tumeurs cervico-faciales [2]. La rareté des fibres muscu-

lares lisses au niveau de la tête et du cou expliquerait la rareté du sarcome au niveau de cette région [3]. Au niveau du larynx, le fibrosarcome pourrait se développer à partir des fibres musculaires lisses du média des vaisseaux, ou encore à partir d'un tissu mésoenchymateux aberrant indifférencié [3]. Il s'agit d'une tumeur de l'adulte de 30 à 80 ans avec un maximum d'atteinte vers la quatrième décennie survenant préférentiellement chez le sujet de sexe masculin [3, 4].

Les signes cliniques sont dominés par la dysphonie retrouvée dans 70% des cas, la dysphagie ainsi que par la dyspnée, pouvant parfois être grave surtout en présence des excroissances polypoidales ou pédiculées aggravant l'état respiratoire et nécessitant une trachéotomie en urgence [5]. La laryngoscopie et la TDM sont d'un grand apport permettant de situer la tumeur et d'apprécier son degré d'extension vers l'étage sus et sous glottique du larynx ainsi qu'aux structures de voisinage [3]. La tumeur siège le plus souvent au niveau de la commissure antérieure expliquant ainsi la raucité de la voix, qui est un symptôme fréquent [6, 7].

Le diagnostic différentiel de cette tumeur rare se pose avec les autres tumeurs à cellules fusiformes notamment le leiomyosarcome, myofibrosarcome, rhabdomyosarcome, le carcinome carcinoïde et le mélanome. L'étude immunohistochimique permet de déterminer sa nature musculaire et d'écarter les autres diagnostics. Ainsi, les cellules sont constamment marquées par l'actine et par la vimentine. L'EMA (épithelial membran antigen) est habituellement négatif permettant ainsi d'écarter le carcinome sarcomatoïde et le mélanome [3]. Le traitement de choix du fibrosarcome du larynx est une laryngectomie totale. Le curage cervical n'est pas nécessaire vu son caractère peu lymphophile. Notre malade a eu un curage ganglionnaire étendu du fait du doute diagnostique. En effet, même si l'aspect morphologique était très en faveur d'un sarcome, la rareté de cette entité et les antécédents de tabagisme ont poussé l'équipe chirurgicale à réaliser une chirurgie classique. La revue de la pièce opératoire par un panel d'anatomopathologiste et une confrontation anatomoclinique et immunohistochimique a permis de retenir le diagnostic de fibrosarcome du larynx. Le traitement post opératoire n'est pas bien codifié du fait de la rareté de cette tumeur, il est généralement calqué sur le traitement des sarcomes des parties molles [8]. La radiothérapie du lit tumoral est employée comme complément thérapeutique [9] alors que la chimiothérapie est généralement indiquée dans les formes métastatiques. Le pronostic dépend essentiellement du degré de différenciation histologique. En fait, le fibrosarcome bien différencié est caractérisé par la fréquence de récurrence locale (40% selon Gorenstein et al) et une survie globale à 5 ans de 85% [2, 7]. Par contre, le fibrosarcome peu différencié est pourvoyeur aussi bien des récurrences locales que des métastases à distance. Gorenstein et al ont rapporté un taux



de récurrence locale de 75 %, un taux de métastases à distance de 25% et une survie globale à 5 ans de 20% [2].

### **CONCLUSION**

Le fibrosarcome du larynx est une tumeur maligne rare. Son diagnostic est difficile, se basant essentiellement sur l'immunohistochimie et la confrontation anatomoclinique. Le traitement de choix est une laryngectomie large (sans curage ganglionnaire) associée à une irradiation du lit tumoral. Le pronostic dépend essentiellement du degré de différenciation histologique.

### **REFERENCES**

- [1] Batsakis JG and Fox JESupporting tissue of the larynx. Surgery, Gynaecology and obstetrics. 1970 ;131 : 989.
- [2] Gorenstein A, Neel HB, Weiland LH, et al. Sarcoma of the larynx. Archives of otolaryngology. 1980; 106 :8-12.
- [3] Chbani L, Znati K, Harmouch T, et al. Leiomyosarcome du larynx : A propos d'un cas. Revue Francophone des Laboratoires 2007 ; 390 : 67- 9.
- [4] Freedman AM, Reiman HM, Woods JE. Soft tissue sarcomas of the head and neck. Am.J.Surg. 1989 ; 158 :367- 72.
- [5] Acharki A, Sahraoui S, Benider A. et al. Liposarcome du larynx. Revue de la littérature à propos d'un cas. Cancer/Radiother. 1999 ; 3 :245-248.
- [6] Prasad JN (1972). Fibrosarcoma of the larynx. Indian journal of otolaryngology. 1972; 86 :267
- [7] Sannat Z, Ghodrat M, Heidar E,et al. Osteosarcoma of the larynx. Archives of Iranian Medicine. 2009; 12 :499-502.
- [8] Hammami B, Bouayed W, Siala W, et al. Les sarcomes de la tête et du cou. Annales D'otolaryngologie et Chirurgie cervico-faciale. 2008;125: 294-300.
- [9] Deka RC, Kaker SK, Roy S. Radiology and whole organ section of larynx and laryngopharynx cases. Indian journal of otolaryngology. 1984; 36:159.