

## CAS CLINIQUE

## TRAUMATISME INSOLITE DE LA RÉGION TEMPORALE

S. LMEKKI, M. RIDAL, M. BENZAGMOUT\*, M.F. CHAOUI\*, M.N. EL ALAMI

SERVICE D'OTO-RHINO-LARYNGOLOGIE ET DE CHIRURGIE CERVICO-FACIALE.

\*SERVICE DE NEUROCHIRURGIE.

CHU HASSAN II FES. MAROC

## RESUME

Un homme âgé de 37ans était victime d'une agression par coup de couteau. Le patient se présente aux urgences le couteau fiché dans la région temporale sans symptomatologie clinique particulière et avec un score de Glasgow à 15. Le bilan lésionnel n'a pas objectivé d'atteinte vasculaire. Le retrait du couteau a été réalisé au bloc opératoire. Aucune séquelle fonctionnelle n'a été déplorée, malgré la gravité du traumatisme. Nous présentons les particularités de ce type de traumatisme et discutons les problèmes qui se sont posés durant la prise en charge.

**Mots clés:** Traumatisme temporal pénétrant, arme blanche

## SUMMARY

A 37-year-old man was attacked and was stabbed into the left temporal region. The patient had no particular clinical symptoms, and the Glasgow Coma Scale was 15 at first. The injury did not record an objectified vascular injury. Removing of knife was carried out in operative room. The patient did not present functional sequels. From this observation, we present the specificities of these injuries and discuss the problems that are posed during treatment.

**Key words :** Penetrating head injury; Knife injury

## INTRODUCTION

Les traumatismes crânio-faciaux pénétrants sont le plus souvent du à des violences interhumaines ou autolyse principalement à cause des armes à feu. Les traumatismes crânio-faciaux (TCF) par arme blanche sont plus rares et moins étudiés dans la littérature. Nous rapportons le cas d'une victime présentant un traumatisme suite à une agression par arme blanche qui s'est présenté aux urgences avec le couteau fiché dans la région temporale.

## OBSERVATION

Un homme âgé de 37 ans est victime d'une agression par un coup de couteau qui est resté fiché dans la région temporale gauche (figure 1,2). Le patient était par ailleurs conscient bien orienté dans le temps et dans l'espace, stable sur le plan hémodynamique et respiratoire avec une tension artérielle à 130/70mmhg, sans déficit sensitivo-moteur ni atteinte des paires crâniennes. L'acuité visuelle était conservée. L'auscultation du globe oculaire n'objectivait pas de souffle vasculaire en faveur d'une fistule carotido-caverneuse. Le reste de l'examen était sans particularités. Deux voies d'abord veineuses périphériques, ont été posées, de l'oxygène a été administré au masque à haute concentration. Une antibiothérapie intraveineuse (1 g d'amoxicilline-acide clavulanique) et une antalgie (paracétamol intraveineux 1 g) ont été instaurées.

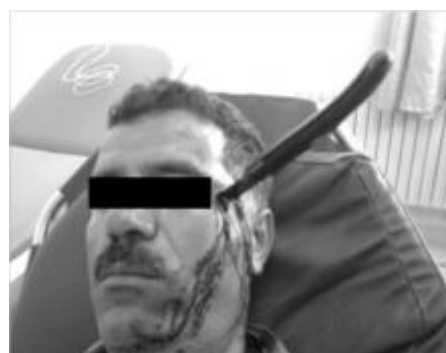

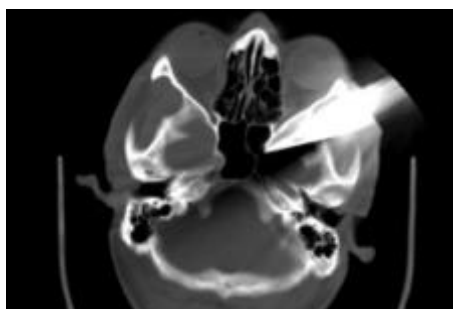
Fig 1 : Vue de face : Couteau implanté dans la région temporale gauche.

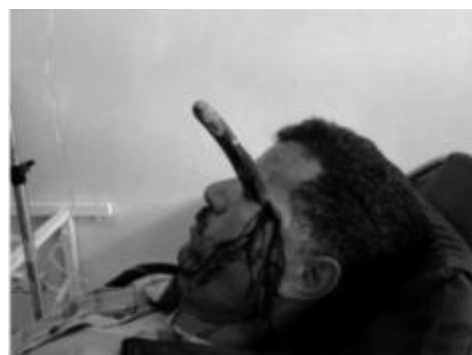

Figure 2 : Vue de profil : Couteau implanté dans la région temporale gauche.

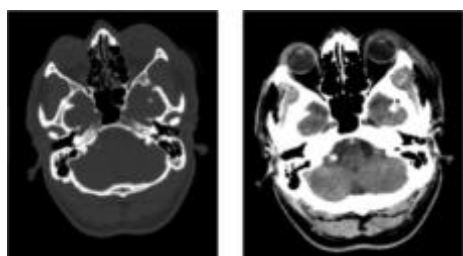


Une tomodensitométrie crânio-faciale a été réalisée en urgence. Elle a montré le couteau qui rase la face exocrânienne de la base du crâne arrivant jusqu'au niveau du sinus sphénoïdal gauche dont la paroi externe est fracturée tout en restant en avant du sinus caverneux et de l'artère carotide interne gauche qui étaient intacts (Figure 3).



**Figure 3 :TDM en coupe axiale : couteau implanté au niveau de la région temporale arrivant jusqu'au niveau de la paroi externe du sinus sphénoïdal gauche**

L'imagerie n'a pas objectivé de lésions hémorragiques intracrâniennes. Sous anesthésie générale, le couteau a été retiré en s'abstenant de tout mouvement latéral et en respectant l'axe de la lame. L'évolution était excellente, le patient est extubé immédiatement après sans séquelles fonctionnelles après un suivi de 6 mois. Le contrôle scanographique a mis en évidence une pneumocéphalie avec absence d'hématomes intracrâniens (Figure 4).



**Fig4 : TDM de contrôle après retrait du couteau, coupes axiales, fenêtre osseuse et parenchymateuse: fracture non déplacée de l'os temporal avec pneumocéphalie de la fosse cérébrale moyenne gauche sans séquelles parenchymateuses.**

## DISCUSSION :

Les causes des traumatismes crânio-faciaux sont dominées par les accidents de circulation (50 %), surtout en ce qui concerne les adultes jeunes de sexe masculin et

les TCF graves. Les chutes représentent 21 à 32 % des traumatismes crânio-faciaux et sont plus fréquents aux âges extrêmes de la vie. Les travaux publiés sur les traumatismes crânio-faciaux pénétrants par arme blanche concernent de petites séries. Au Maroc, les traumatismes crânio-faciaux par arme blanche sont rares et leur incidence est faible mais il n'y a pas de données précises publiées. Le mécanisme physiopathologique des TCF par arme blanche diffère de celui des autres types de TCF (1). Les lésions primaires sont localisées sur le trajet de la lame ou de l'objet contondant. Contrairement aux armes à feu ou aux projectiles à haute vitesse, il n'y a pas d'attrition tissulaire massive par libération d'une énergie importante. Il n'y a pas non plus d'hémorragies causées par des forces de cisaillement arrachant ou étirant des vaisseaux, comme dans les traumatismes à cinétique élevée ou les accidents de la circulation. Les TC pénétrants présentent de hauts risques de complications neurologiques, vasculaires, ophtalmiques et infectieuses (2). Les atteintes vasculaires dans les TCF pénétrants atteignent plus de 30 % (4). Occlusions (4 %), transfixions (3 %), vasospasmes sévères (3 %), fistules carotidocaverneuses (7 %) et artérioveineuses (4 %) apparaissent à la phase aiguë. Les anévrismes (15 %) peuvent apparaître après plusieurs années (3). Les décès sont le plus souvent dus aux atteintes vasculaires et aux hémorragies (hématomes cérébraux massifs) (3,7). Les traumatismes de la région temporale présentent plus fréquemment des atteintes vasculaires avec des lésions de l'artère carotide interne ou du tronc basilaire. Il est ainsi noté une morbi-mortalité supérieure lorsque le TCF pénétrant intéresse la région temporale plutôt que frontale. Quelques cas notables sont cependant rapportés faisant état de patients victimes de TCF par arme blanche de la région temporale sans aucune lésion vasculaire ni séquelle à la sortie de l'hôpital. Ces traumatismes par arme blanche ont un pronostic plus péjoratif lorsque l'arme est restée en place (8). En effet, une arme blanche restée en place signifie qu'elle est profondément implantée et la gravité des lésions est corrélée à la profondeur de l'effraction. L'artériographie cérébrale est l'examen de référence pour le bilan des lésions vasculaires intracrâniennes post-traumatiques (6,9). De même, le traitement par voie endovasculaire est essentiel dans la gestion des lésions artérielles traumatiques intracrâniennes, dans notre cas on n'a pas réalisé d'artériographie car sur la tomodensitométrie le couteau jouxtait les structures nobles sans les toucher. Même en l'absence de lésion vasculaire le retrait doit être réalisé eu bloc opératoire avec une approche pluridisciplinaire impliquant oto-rhino-laryngologiste et neurochirurgien. Un bilan radiologique post-opératoire



s'avère nécessaire afin de confirmer la suppression totale du couteau mais aussi de déceler les éventuelles complications.

## CONCLUSION

Ce cas illustre un exemple de traumatisme cranio-facial grave par arme blanche, malgré l'absence initiale de

détresse vitale ou d'atteinte neurologique focalisée. La littérature souligne la gravité de ce type de traumatisme, même si des cas d'évolution très favorable sont rapportés. Cette observation souligne l'importance de ne pas retirer une arme pénétrante en place à la phase pré hospitalière.

## REFERENCES

- 1- Rosenwasser RH, Andrews DW, Jimenez DF. Penetrating craniocerebral trauma. *Surg Clin North Am* 1991;71(2):305-16.
- 2- Hickman DM. Benign sequelae of a transorbital stab wound: an unusual case report. *Ann Plast Surg* 1984;12:279-83.
- 3- Kieck CF, de Villiers JC. Vascular lesion due to transcranial stab wounds. *J Neurosurg* 1984;60(1):42-6.
- 4- Haworth CS, de Villiers JC. Stab wounds to the temporal fossa. *Neurosurgery* 1988; 23(4):431-5.
- 5- Nathoo N, Boodhoo H, Nadvi SS, et al. Transcranial brainstem stab injuries: a retrospective analysis of 17 patients. *Neurosurgery* 2000;47(5):1117-22.
- 6- Bula WI, Loes DJ. Trauma to the cerebrovascular system. *Neuroimaging Clin N Am* 1994;4(4):753-72.
- 7- Hemphill JC, Gress DR, Halbach VV. Endovascular therapy of traumatic injuries of the intracranial cerebral arteries. *Crit Care Clin* 1999;15(4):811-29.
- 8- Taylor AG, Peter JC. Patients with retained transcranial knife blades: a high risk group. *J Neurosurg* 1997;87:512-5.
- 9- Gaskill-Shiple MF, Tomsick TA. Angiography in the evaluation of head and neck trauma. *Neuroimaging Clin N Am* 1996;6(3): 607-24.