

## ARTICLE ORIGINAL

## ANATOMIE DU NERF LARYNGÉ EXTERNE ET SES APPLICATIONS CHIRURGICALES

N. BEN YOUNES, Y. YASSINE, Z. KHALIFA, A. LACHKHAM, N. KHEIREDDINE, S. TOUATI, S. GRITLI  
SERVICE CHIRURGIE CARCINOLOGIQUE CERVICO-FACIALE ET ORL.  
INSTITUT SALAH AZAEIZ. UNIVERSITÉ TUNIS EL MANAR. TUNISIE.

### RESUME

**Objectif :** La lésion de la branche externe du nerf laryngé supérieur (BENLS), non rare lors de la chirurgie thyroïdienne, est responsable de modifications de la voix et de troubles de la déglutition. Mais ses différentes variantes anatomiques ainsi que les faibles taux de son identification ont découragé les chirurgiens de son repérage systématique.

Le but de notre travail est de faire une description anatomique des variantes de la BENLS, d'estimer la fréquence des nerfs à risque et de décrire les techniques chirurgicales de son identification pour proposer une approche systématique de sa préservation.

**Matériel et méthodes:** Il s'agit d'une étude prospective portant sur 10 patients ayant eu une chirurgie thyroïdienne et chez qui on a procédé à un repérage systématique de la BENLS dans l'espace avasculaire de Reeve. On a utilisé la classification de Cernea pour regrouper les variations anatomiques rencontrées.

**Résultats :** On a procédé à la dissection de 13 nerfs. Le taux d'identification de la BENLS était de 84%, 38% sont de Type 2a, 46% sont de Type 2b. Des complications ont été notées chez 3 patients dont 2 qui présentent une BENLS de Type Ni.

**Conclusion :** On pense que la variante anatomique de la BENLS de type 2 présente un risque de blessure car le chirurgien manipule le pédicule supérieur au niveau du centimètre critique situé au-dessus du pôle supérieur de la thyroïde. Le sous-type 2b, le plus fréquent dans notre série, est une variante à haut risque. L'identification du nerf lors de la chirurgie thyroïdienne est la solution de choix.

**Mots-clés :** Branche externe du nerf laryngé supérieur, anatomie, muscle crico-thyroïdien, chirurgie thyroïdienne, voix.

### SUMMARY

**Objective :** Injury to the external laryngeal branch of the superior laryngeal nerve (EBSLN) during thyroid surgery is not uncommon. It can result in detrimental voice changes and swallowing disturbances. Variations in its anatomic patterns and in the rates of identification reported in the literature have discouraged thyroid surgeons from routine exploration and identification of this nerve. The aim of the present study was to describe the anatomic variations of the EBSLN, to analyse the frequency and types of the EBSLN at risk and to describe operative techniques of its identification to finally propose a systematic approach to preservation of this nerve.

**Materials and methods :** We report a prospective study including 10 patients who underwent thyroid surgery. We proceeded to routine exploration of the EBSLN in the avascular Reeve space. We use Cernea classification.

**Results :** We explored 13 nerves. Our identification rate of the EBSLN was 84%. The type 2b was seen in 46% of cases and the type 2a in 38%. We encountered complications in 3 patients. In two of them, the EBSLN was not found.

**Conclusion :** We think that the EBSLN corresponding to type 2 is at risk for injury because the surgeon handles the superior thyroid pedicle above the upper pole and within the critical centimeter. The subtypes 2b, the most common in our study, is at a higher risk of injury. Therefore, it is most safe to identify the EBSLN.

**Keywords :** External branch of superior laryngeal nerve, anatomy, cricothyroid muscle, thyroid surgery, voice.

### INTRODUCTION

Des études ont montré que les troubles subjectifs de la voix sont fréquents après chirurgie thyroïdienne même sans lésion du nerf récurrent (1, 2). On incrimine la branche externe du nerf laryngé supérieur (BENLS) ou nerf laryngé externe. Celle-ci innerve le muscle crico-thyroïdien qui est un muscle tenseur des cordes vocales.

De ce fait, sa lésion est responsable d'une fatigabilité de la voix, d'une modification de son ton devenant plus grave; ainsi que de troubles de la déglutition. Ce qui amène des personnes à changer d'activité professionnelle ou de loisirs sur tous les chanteurs.

Il a un trajet intime et variable avec le pédicule thyroïdien supérieur ce qui fait de lui un nerf vulnérable lors de la chi-

urgie thyroïdienne (3). Il est impératif de bien connaître les variations anatomiques de son trajet pour permettre une dissection soigneuse, évitant ainsi de le blesser. La plupart des chirurgiens préfèrent l'éviter plutôt que de le rechercher. Mais ces derniers courent le risque inévitable de blesser les nerfs à bas trajet qui moulent le pédicule thyroïdien supérieur.

### MATÉRIEL ET MÉTHODES

Il s'agit d'une étude prospective étalée sur le mois de Mars 2010 portant sur 10 patients ayant eu une chirurgie thyroïdienne opérés par un même chirurgien à l'institut Salah Azaeiz.

On a disséqué 13 nerfs laryngés externe selon la tech-



nique opératoire suivante :

\* Après ouverture de la ligne blanche, on recline le muscle sterno-hyoïdien (Fig.1)

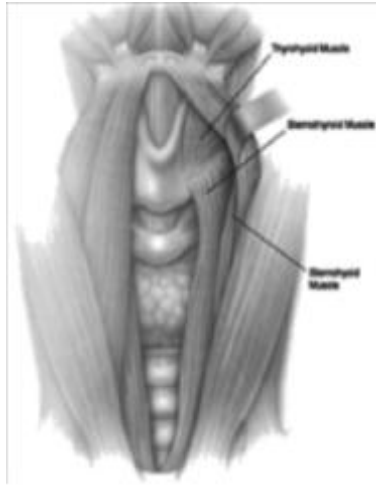


Fig.1 : dissection du muscle sterno-hyoïdien jusqu'à l'os hyoïde et l'insertion du muscle sterno-thyroïdien sur la ligne oblique (12)

\* Si nécessaire Section du muscle sterno-thyroïdien à la partie médiale de son insertion supérieure sur la ligne oblique du cartilage thyroïde afin de permettre une meilleure exposition sur la jonction muscle constricteur inférieur, muscle crico-thyroïdien (Fig.2)

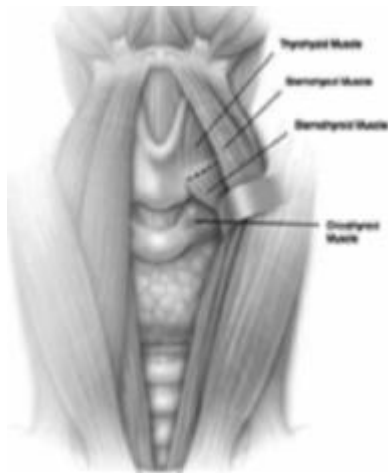


Fig.2 : section de la partie médiale (5mm) de l'insertion du muscle sterno-thyroïdien (12)

\* Identification première du nerf laryngé inférieur; ce qui nous permet une meilleure mobilisation du pôle inférieur de la thyroïde.

\*Puis on procède à une dissection capsulaire de la face médiale du pôle supérieur de la glande thyroïde (Fig3).

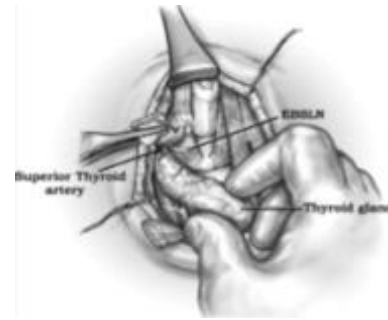


Fig.3 : Après dissection du muscle sterno-thyroïdien, dissection du pôle supérieur de la thyroïde (9)

\* Rétraction latérale et inférieure de la glande thyroïde pour exposer le muscle crico-thyroïdien. L'identification du nerf se fait dans l'espace avasculaire situé entre le muscle crico-thyroïdien et le bord médial du pôle supérieur du lobe thyroïdien (Fig.4)

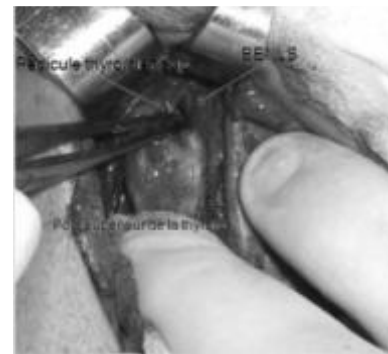

Fig.4 : Identification de la BENLS dans l'espace avasculaire

Rappelons que le segment terminal de la BENLS est contenu dans la région du triangle sterno-thyro-laryngé délimité en haut et en avant par le muscle sterno-thyroïdien, en bas par le pôle supérieur de la glande thyroïde et en dedans par les cartilages thyroïde et cricoïde (Fig.5)

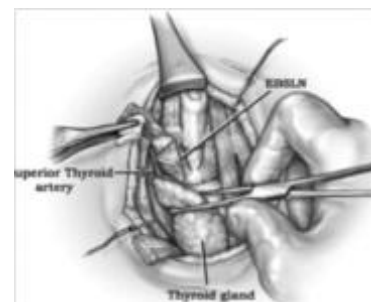
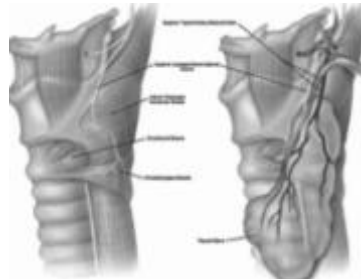


Fig.5 : Triangle sterno-thyro-laryngé (9)

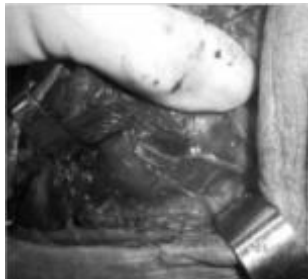La BENLS est située en haut, en arrière et en dedans de l'artère thyroïdienne supérieure.



Elle donne des rameaux nerveux pour la glande thyroïde et pour le muscle constricteur inférieur du pharynx, pour se terminer dans le muscle crico-thyroïdien (Fig. 6 et 7). La BENLS croise en arrière le pédicule thyroïdien supérieur de haut en bas et de l'extérieur à l'intérieur.

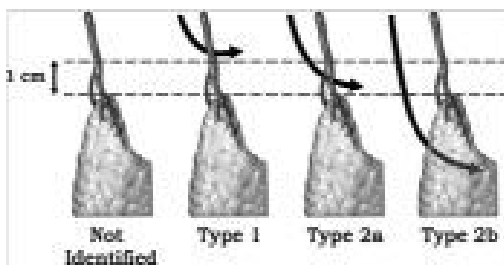


**Fig.6 : La BENLS pénètre le muscle constricteur inférieur (12)**



**Fig.7 : Les rameaux de la BENLS**

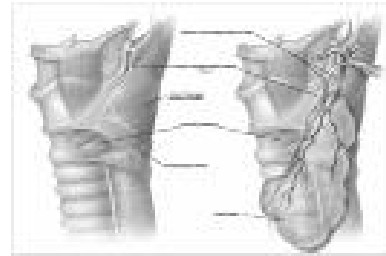
Ce niveau de croisement est à l'origine de la classification de Cernea selon laquelle on a regroupé les différentes variantes anatomiques retrouvées. En effet Cernea et al (4) ont décrit une classification simple à visée de prédire les lésions du nerf laryngé externe lors de la ligature du pédicule thyroïdien supérieur. (Fig.8)



**Fig.8 : La classification de Cernea de la BENLS par rapport au pédicule thyroïdien supérieur. (9)**

Le nerf qui croise le pédicule thyroïdien supérieur au dessus de 1 cm du bord supérieur de la thyroïde est classé type 1. Celui passant au dessous est classé type 2. Le sous type 2a correspond à un croisement dans le centimètre au dessus du pôle supérieur de la thyroïde. Le sous-type 2b passe au dessous du pôle supérieur de la thyroïde. Et ce dernier représente un nerf à haut risque de blessure lors de la ligature du pédicule. Quand au type Ni, il correspond à un nerf qui n'a pas été identifié dans le triangle sterno-thyro-laryngé. Et c'est en général un nerf

dont les branches distales pénètrent le muscle constricteur inférieur et chemine en dessous de lui (Fig .9).



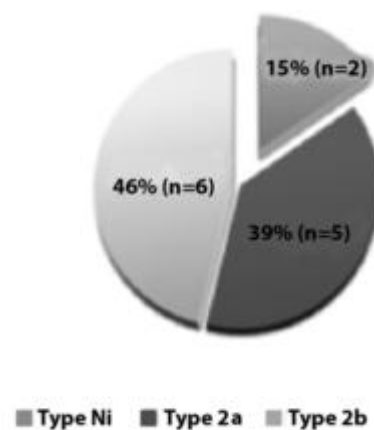
**Fig.9 : le Type Ni est un nerf qui pénètre le muscle constricteur inférieur et chemine en dessous de lui. (12)**

On a ensuite corrélé ces variantes anatomiques aux données relevées tel que l'âge, le sexe, le côté disséqué, la taille des individus, la technique chirurgicale, le type histologique du goitre, son volume pour essayer de prédire les facteurs de risque inhérents à une éventuelle lésion du nerf laryngé externe. Puis on a comparé nos résultats à ceux de la littérature.

## RESULTATS

On a étudié 10 patients dont 3 ont eu une thyroïdectomie totale. On a donc procédé à la dissection de 13 nerfs laryngés. Le sexe ratio de nos patients était de 2/8. L'âge moyen des patients était de 52 ans. 8 présentaient une pathologie thyroïdienne bénigne et 2 maligne. Le taux d'identification du nerf laryngé externe dans notre série était de 84% : 75% du côté droit et 100% du côté gauche.

Deux nerfs ont été classés Ni chez 2 patients dont l'un présentait un carcinome papillaire et qui est opéré pour la deuxième fois sur la thyroïde et l'autre une pathologie bénigne. On a réparti les nerfs qui ont été identifiés selon la classification de Cernea : On n'a pas retrouvé de nerf de type 1. Le type 2 était représenté par 11 nerfs avec une prédominance du type 2b soit 46% sur le type 2a avec 39%.(Fig.10)



**Fig.10 : Répartition des types**  
On voit sur la (Fig.11) un nerf de type 2b qui chemine



derrière le pôle supérieur de la thyroïde. C'est un nerf qui est considéré à haut risque de blessure lors de la ligature du pédicule.

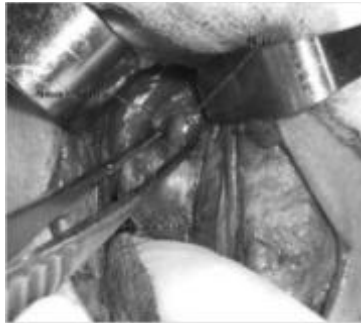


Fig.11 : BENLS type 2b

Les patients présentant un nerf de type 2a avaient une taille moyenne de 161cm et ceux de type 2b avaient une taille moyenne de 158cm ( Fig.12)

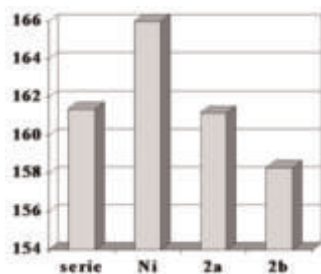


Fig.12 : Répartition selon la taille des individus

Selon le volume de la glande thyroïde, le grand axe moyen de leur goître mesurait 57 cm. La répartition selon les types était comme suit : 57 cm chez les patients de type 2a contre 38,6 cm chez les patients de type 2b, 51 cm chez les types Ni (Fig.13)

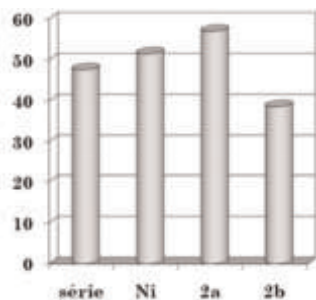


Fig.13 : répartition selon le volume du goître

En post-opératoire, 3 patients ayant eu des troubles subjectifs de la voix à type de fatigabilité et de troubles de la déglutition dont 2 présentaient un nerf non identifié, et l'un ayant déjà eu une chirurgie thyroïdienne pour carcinome papillaire avec curage ganglionnaire récurrentiel.

	Type		Type histologique
	droite	gauche	
patient1		2b	Carcinome papillaire
Patient2	Ni		Carcinome médullaire
patient3	Ni	2b	bénin

Tableau I : Répartition des nerfs chez les patients qui ont présenté des complications post-opératoires

## DISCUSSION

### Classifications

Plusieurs classifications ont été proposées pour décrire la distribution anatomique de la branche externe du nerf laryngé supérieur, dont les classifications de Cernea et de Kierner. Toutefois, la classification de Cernea(5) est la plus utilisée. En 1998, Kierner et al(6) ont utilisé les mêmes points de référence. Friedman(7) a décrit 3 types de variations anatomiques. Sa classification permet une description pratique du trajet terminal de la BENLS facilitant son identification chirurgicale. Mais elle ne remplace pas celle de Cernea.

Selon la classification de Cernea, on pense que la BENLS correspondant au type 2 présente un risque de blessure car le chirurgien manipule le pédicule thyroïdien supérieur au niveau du centimètre critique au-dessus du pôle supérieur de la thyroïde. Et le sous-type 2b est estimé à haut risque de blessure. Les taux d'identification de la BENLS selon la technique chirurgicale sont indiqués dans le Tableau II

Auteur	Année	Éthnie	Nbre	Technique opératoire	détection
Aina et Hisham	1999	Malaisie	202	Espace avasculaire de Reeve + monitoring	92,3%
Nitin	2007	Canada	178	Idem	98,3%
Bellantone	2000	Italie	215	Triangle sterno-thyro-laryngé + monitoring	88,4
Friedman	2008	EUA	2357	Jonction muscle constricteur inférieur, muscle crico-thyroïdien + monitoring	85,1%
Chuang	2009	Chine	86	1,5 cm médialement à la corne inférieur du cartilage thyroïde+ monitoring	94,2%
Etude actuelle	2010	Tunisie	13	Espace de Reeve	84%

Tableau II : Taux d'identification selon la technique chirurgicale

Le taux d'identification du nerf laryngé externe dans notre série était de 84%. Notre taux d'identification était comparable à ceux de la littérature.

On a utilisé la même technique qu'Aina et Hisham (8) qui ont disséqué 202 nerfs dans l'espace avasculaire de Reeve. Ce dernier a, en plus, utilisé le monitoring nerveux. Son taux d'identification a atteint 92,3%. 16 nerfs n'ont pas été identifiés dont 7 ont déjà été opérés sur la



thyroïde et 6 présentaient une pathologie thyroïdienne maligne.

Nitin(9 , 10) a procédé pareil sur une série de 178 nerfs et il a pu identifier 98,3% des nerfs.

Bellantone(11) , en 2000, a utilisé la même technique que Moosman et DeWeese(3) en 1968 qui ont décrit le triangle sterno-thyro-laryngé pour rechercher 215 BENLS, le taux de réussite était de 88,4%.

Friedman (7,12) , aux USA, a étudié 2357 nerfs entre 78 et 2008. Il a procédé par la technique d'identification distale au niveau de la jonction muscle constricteur inférieur et muscle crico-thyroïdien et a suivi le nerf de façon rétrograde. Son Taux de succès était de 85,1% des cas, et aux dernières années > 90%.

Dans une étude faite en chine (13) sur cadavres à propos de 86 nerfs, la corne inférieure du cartilage thyroïde était considérée comme repère chirurgical. On a pu localiser la pénétration de la BENLS dans le muscle crico-thyroïdien à 1,5cm médialement de la corne inférieur.

Toutes ces techniques ont été assistées par un monitoring nerveux. Aïna (8) a montré que grâce au monitoring le taux de détection des nerfs de type 1 passe de 14,8% à 30%.

#### **Répartition selon la taille :**

Les patients présentant un nerf de type 2a avaient une taille moyenne de 161cm et ceux de type 2b avaient une taille moyenne de 158 cm. Furlan et al. (14) ont conclut sur une série de 72 nerfs disséqués sur cadavres que plus grande la taille de l'individu, plus distant se situe le segment terminal du nerf du pôle supérieur de la thyroïde.

#### **Répartition selon le volume du goître :**

Le grand axe moyen de leur goitre mesurait 57 cm chez les patients de type 2a contre 38,6 cm chez les patients de type 2b. Ceci ne concordant pas avec les résultats de la littérature dont Aïna et Hisham (8) qui estiment que l'incidence des nerfs de type 2b était beaucoup plus importante chez les patients présentant un goître dont le volume est supérieur à 100g avec une fréquence passant de 11% à 51%. De même, Cernea (15) rapporte des taux de type 2b passant de 14 à 54% pour les goîtres volumineux. De même Furlan (14) , Bellatone (11) , tous ont prouvé l'influence du volume du goître sur l'incidence du type 2b. Ainsi l'incidence élevée des nerfs de type 2b est peut être due à l'augmentation de volume de la glande plutôt qu'à un trajet bas situé du nerf. Quand à la discordance de nos résultats, elle est sûrement due à la limite de notre travail que représente la taille de la série.

#### **Répartition selon les ethnies : tableau III**

Une grande variabilité des résultats a été constatée selon les séries issues de races différentes. Avec une incidence du type 2b allant de 10% pour les italiens, 11% turcs, 14% autrichiens; pour atteindre 37% chez les indiens, 38% chez les chinois, 48% les canadiens. Il y a un manque d'études de la population africaine et arabe dans la littérature. Dans notre série le type 2b est très fréquent avec

une incidence de 47%.

Auteur	Race	Année	Nombre	Type2b(%)
Cernea	Brésil	1992	30	20.0
Kierner	Autriche	1998	52	14.0
Aïna		2000	218	24.8
	Malaisie		106	20.8
	Chine		43	30.2
	Inde		45	37.8
	Autres		8	25
Hurtado Lopez	Mexique	2001	84	35.7
Bellantone	Italie	2001	459	10.2
Furlan	Brésil	2003	72	22
Nitin	Canada	2007	178	48.3
chuang	Chine	2009	86	38.3
Seven	Turquie	2003	60	11.1
Mishra	Inde	2007	78	10.25
Etude actuelle	Tunisie	2010	13	47

**Tableau III : Fréquence du type 2b selon l'ethnie**

#### **Estimation du risque :**

Le risque de lésion du nerf laryngé externe a été estimé par Cernea (17) à 0% si on procède à son identification , contre 12% s'il est opéré par un sénior sans l'identifier , et 28% par un résident. Jansson (16) a estimé le risque à 58% si on ne le recherche pas. Par contre Bellatone (11) a recherché le nerf dans un groupe de population ; et dans un deuxième groupe il a pratiqué une ligature sélective du pédicule près de la capsule thyroïdienne. Puis il a procédé en post-opératoire à une évaluation phonatoire par videostrobolaryngoscopy et examen acoustique spectrographique. Il n'a pas trouvé de lésion dans les 2 groupes. Mais sa série italienne n'est pas comparable à la notre puisque le l'incidence de type 2b n'était que de 10%.

#### **CONCLUSION**

On pense que la variante anatomique de la BENLS de type 2 présente un risque de blessure car le chirurgien manipule le pédicule supérieur au niveau du centimètre critique situé au-dessus du pôle supérieur de la thyroïde. 85% des nerfs de notre série (type2) sont susceptibles d'être lésés de part leur position et presque la moitié (47%) est à très haut risque (sous-type2b).

C'est pourquoi l'identification systématique du nerf lors de la chirurgie thyroïdienne est la solution de choix ; nécessitant une connaissance des variations anatomique de ce nerf. Et elle est aidée par le repérage de l'espace avasculaire.





## REFERENCES

- 1) Lombardi CP, Raffaelli M, D'Alatri L et al. Voice and swallowing changes after thyroidectomy in patients without inferior laryngeal nerve injuries. *Surgery*. 2006;140(6):1026-32.
- 2) Sinagra DL, Montesinos MR, Tacchi VA et al. Voice changes after thyroidectomy without recurrent laryngeal nerve injury. *J Am Coll Surg*. 2004;199(4):556-60.
- 3) Moosman DA, Deweese SM. The external laryngeal nerve as related to thyroidectomy. *Surg. Gynecol. Obstet*. 1968; 127: 1011-16.
- 4) Cernea CR, Ferraz AR, Nishio S, et al: Surgical anatomy of the external branch of the superior laryngeal nerve. *Head Neck*.1992;14:380-83.
- 5) Cernea CR, Ferraz AR, Nishio S, et al. Surgical anatomy of the external branch of the superior laryngeal nerve. *Head Neck* 1992;14:380-383.
- 6) Kiemer A, Ainger M, Burian M. The external branch of the superior laryngeal nerve: its topographical anatomy as related to surgery of the neck. *Arch Otolaryngol Head Neck Surg* 1998;124:301-03
- 7) Friedman M, Meghan N, Ibrahim H. Superior laryngeal nerve identification and preservation in thyroidectomy. *Operative Techniques in Otolaryngology*. 2009;20:2
- 8) Aina N, Hisham N. Minusal laryngeal nerve in thyroid surgery. Recognition and surgical implications. *ANZ J. Surg*. 2001;71:212-4.
- 9) Nitin A. Pagedar. External branch of the superior laryngeal nerve. *Operative Techniques in Otolaryngology*, 2009;20(1):
- 10) Nitin A, Pagedar, Jeremy L. Freeman. Identification of the External Branch of the Superior Laryngeal Nerve During Thyroidectomy. *Arch Otolaryngol Head Neck Surg*. 2009;135(4):360-2.
- 11) Bellantone et al. Is the identification of the external branch of the superior laryngeal nerve mandatory in thyroid operation? Results of a prospective randomized study. *Surgery*. 2001;130(6):1055-9.
- 12) Friedman M, Losalvio P, Ibrahim H, et al. Superior laryngeal nerve identification and preservation in thyroidectomy. *Arch Otolaryngol Head Neck Surg* 2002;128:296-303
- 13) Fu-Jie. Surgical anatomy of the external branch of the superior laryngeal nerve in chinese adults and its clinical applications. *HEAD & NECK—DOI* 10.1002/hed January 2010.
- 14) Furlan JC, Cordeiro AC, Brandao LG. Study of some "intrinsic risk factors" that can enhance an iatrogenic injury of the external branch of the superior laryngeal nerve. *Otolaryngol Head Neck Surg* 2003;128:396-400.
- 15) Cernea CR, Nishio S, Hojaj FC. Identification of the external branch of the superior laryngeal nerve (EBSLN) in large goiters. *Am J Otolaryngol* 1996;16:307-311.
- 16) Jansson S, Tisell L, Hagne I, et al: Partial SLN lesions before and after thyroid surgery. *World J Surg* 12:522-527, 1988;12:522-7
- 17) Cernea CR, Ferraz AR, Furlani J, Montiero S, Nishio S, Hojaj F, et al. Identification of the external branch of the superior laryngeal nerve during thyroidectomy. *Am J Surg*.1992;164:634-9.