

## STENOSE TRACHEALE POST-INTUBATION

M. HARZALLAH, R. FDHILA, M. BEN ALI, M. BOUSLAMA, W. KERMANI, I. ZEGLAOUI, R. MANI,  
M. ABDELKEFI, M. BELCADHI, K. BOUZOITA

SERVICE D'OTO-RHINO-LARYNGOLOGIE ET DE CHIRURGIE CERVICO FACIALE.  
CHU FARHAT HACHED SOUSSE

### RESUME

**Objectif :** Rappeler les principales caractéristiques étiopathogéniques des sténoses trachéales post-intubation, préciser le bilan préopératoire et discuter les différentes modalités thérapeutiques.

**Matériel et méthodes :** Notre travail porte sur une étude rétrospective de vingt huit sténoses trachéales cicatricielles traitées de 1987 à 2003 au service d'ORL et de chirurgie cervico-faciale du CHU Farhat Hached de Sousse.

**Résultats :** Elles sont toutes acquises, secondaires à une intubation et/ou à une trachéotomie. Les résultats de notre travail montrent le rôle primordial du traitement médical et endoscopique. Cependant, le meilleur traitement des sténoses trachéales reste le traitement chirurgical basé sur la résection anastomose trachéale dont on a précisé les indications et évalué les résultats, jugés bons avec 89% de cas favorables.

**Conclusion :** Nos résultats montrent que le traitement endoscopique des STPI peut être considéré comme un traitement de première ligne. Les sténoses complexes et résistantes au traitement endoscopique relèvent d'un traitement chirurgical.

**Mots-clés :** Sténose trachéale, Intubation trachéale, trachéotomie.

### SUMMARY

**Objective :** Remind the main post-intubation tracheal stenosis etiopathogenic characteristics, specify the preoperative assessment and discuss the different therapeutic modalities.

**Materials and methods :** This retrospective study includes 28 cases of scarring tracheal stenosis treated between 1987 and 2003.

**Results :** They are acquired, secondary to intubation and / or tracheotomy. The results of our study highlight the important role of medical and endoscopic treatment. However, the best treatment of tracheal stenosis remains the surgical treatment based on tracheal resection anastomosis, 89% of good results in our study.

**Conclusion :** Our results indicate that the endoscopic treatment of post-intubation tracheal stenoses can be considered a safe first-line therapy, leaving the complex and relapsing stenoses, for surgical resection.

**Keywords :** Tracheal stenosis, tracheal intubation, tracheotomy.

### INTRODUCTION

La sténose trachéale post-intubation (STPI) est une complication de l'assistance ventilatoire par intubation et/ou trachéotomie. Elle reste relativement fréquente malgré les progrès de la réanimation.

Le plus souvent le diagnostic d'une STPI est facile devant une dyspnée haute chez un patient aux antécédents d'intubation et/ou de trachéotomie.

Les explorations endoscopiques et radiologiques permettent d'étudier les caractéristiques des sténoses afin d'adapter une thérapeutique adéquate.

Le traitement comporte un volet médical et volet endoscopique (dilatation instrumentale, laser) permettant une reperméabilisation de la filière trachéale. Le traitement de choix reste chirurgical. Il repose sur la résection-anastomose trachéale qui garantit des résultats satisfaisants et fiables à long terme.

### MATÉRIEL ET MÉTHODES

Il s'agit d'une étude rétrospective réalisée dans le service ORL et chirurgie cervico-faciale du CHU de Sousse. Elle

a porté sur 28 cas de STPI colligés durant une période de 19 ans (1985-2003).

Ces STPI sont survenues après un intervalle de temps variable à la suite d'une intubation et/ou trachéotomie.

Les données qui ont été recueillies après exploration des dossiers concernent : L'âge, le sexe, la nature de la pathologie initiale, les signes cliniques, la durée d'intubation et/ou de trachéotomie, les résultats d'explorations endoscopiques et radiologiques, les différentes modalités thérapeutiques employées dans la prise en charge des patients, les complications qui ont été observées au cours du suivi et le traitement qui leur a été réservé.

### RESULTATS

Nous avons colligé 28 cas de STPI, il s'agissait de 11 femmes (39,3%) et de 17 hommes (60,7%), âgés de 16 à 75 ans. Quatorze patients (53%) étaient âgés de 25 à 55 ans. Les pathologies ayant nécessité une intubation et/ou trachéotomie sont dominées par les causes traumatiques (42,7%). Les causes médicales (38,8%) sont dominées par l'état de mal épileptique (46%). Le diagnostic de sté-



nose trachéale était évoqué chez tout patient aux antécédents d'intubation et/ou de trachéotomie et ayant présenté une dyspnée isolée (15 cas), une dyspnée associée à une dysphonie (11 cas) ou devant une détresse respiratoire à l'extubation (2 cas). La sténose était secondaire à une intubation oro-trachéale exclusive dans 16 cas (57%). La durée moyenne de l'assistance ventilatoire était de 11 jours avec des extrêmes allant de 3 à 22 jours. La sténose était secondaire à une trachéotomie dans 12 cas (43%). Sa durée était de 11 jours avec des extrêmes allant de 3 à 23 jours. Le délai de découverte moyen était de 51 jours avec des extrêmes de 2 jours à 4 mois.

L'endoscopie laryngo-trachéale était réalisée pour tous les patients. Elle a permis de poser le diagnostic dans tous les cas, de préciser les caractéristiques de la sténose, d'estimer sa situation par rapport au plan glottique et à la carène, d'étudier la morphologie et la mobilité laryngée et d'apprécier le caractère évolutif de la sténose. La TDM était réalisée dans 14 cas (50%), permettant de confirmer le diagnostic. Elle permet de préciser le siège, l'étendue et le diamètre de la sténose ainsi que l'état du cartilage cricoïde. L'IRM était réalisée dans 2 cas. L'EFR, réalisée chez 12 patients a objectivé un syndrome obstructif proximal. Au terme du bilan endoscopique et radiologique, une classification des sténoses était réalisée selon leur type, leur siège et leur étendue. Il s'agissait d'une sténose en virole dans 22 cas (78%), en diaphragme dans 5 cas (17%) et complexe dans 1 cas. Selon la classification de Cotton, il s'agissait d'une sténose grade 1 dans 20 cas, grade 2 dans 5 cas, et grade 3 dans 3 cas. Les sténoses ont intéressé plutôt le 1/3 supérieur de la trachée (n=21). Il s'agissait d'une sténose au niveau des 2/3 inférieurs dans 7 cas. L'étendue moyenne des sténoses était de 2,5 cm avec des extrêmes allant de 1 à 5 cm.

Tous les malades ont eu un traitement médical associant une antibiothérapie et une corticothérapie de courte durée. Les corticoïdes ont été utilisés par voie parentérale, orale et locale en nébulisation.

Tous les malades ont aussi eu des séances de dilatation par un bronchoscope rigide (de 2 à 11 séances). Ils ont présenté une amélioration clinique immédiate après chaque dilatation. Deux stabilisations ont pu être obtenues et la prise en charge thérapeutique de ces deux malades s'est limitée à trois séances de dilatation.

Vingt-six patients soit 93% de nos malades ont eu un traitement chirurgical qui a consisté en une résection-anastomose trachéo-trachéale. Le nombre moyen d'anneaux réséqués était de 6 avec des extrêmes allant de 4 à 8 anneaux. Un abaissement laryngé type Montgomery a été nécessaire pour 9 malades. Le délai moyen de la chirurgie

était de 151 jours, avec des extrêmes allant de un mois et demi à un an. Les complications post opératoires étaient dominées par les infections trachéo-bronchiques (n=11) et la dyspnée suite à la formation de granulome sur fil d'anastomose (n=7), ils ont été traités par résection endoscopique associée à des dilatations au bronchoscope, un seul cas avait évolué vers l'organisation et la reconstitution de la sténose. Les autres complications consistaient en des troubles de déglutition avec dysphonie transitoire en rapport avec une paralysie récurrentielle transitoire (n=5), emphysème sous-cutané (n=2) et paralysie récurrentielle définitive dans un cas.

Les résultats de la chirurgie étaient jugés bons après contrôle endoscopique et radiologique avec bon résultat anatomique et fonctionnel. Pour les 2 cas de resténose, l'évolution était bonne après un 2ème temps opératoire consistant en une résection-anastomose de la région sténotique avec calibrage par un tube en T de Montgomery pendant 18 mois.

Le recul moyen était de 9 ans. Un seul patient a été perdu de vue.

## DISCUSSION

La fréquence des STPI est variablement appréciée par les différentes séries. Des études prospectives récentes rapportent une fréquence de sténose après intubation et/ou trachéotomie de 10 à 19% (1). Les sténoses responsables d'un rétrécissement fonctionnel significatif sont cependant beaucoup plus rares, leur fréquence est de l'ordre de 1 % (1).

Dans une étude faite par Nordin (2), la fréquence est encore plus faible de l'ordre de 1 pour mille hospitalisations en réanimation. Il rapporte cette faible incidence à l'utilisation de sondes d'intubation à ballonnets à basse pression et haut volume.

Les STPI représentent une complication fréquente et redoutable de l'assistance respiratoire. Elles sont dues aux processus de cicatrisation des lésions provoquées par le contact du ballonnet avec la muqueuse trachéale (3, 4, 5). Les sténoses peuvent également être dues aux érosions muqueuses provoquées par le bout distal du tube d'intubation, surtout chez les enfants intubés avec des tubes sans ballonnet (6). L'amélioration progressive des matériaux et du design des tubes ainsi que la généralisation de l'utilisation des tubes à ballonnet à grand volume et à basse pression ont réduit l'incidence des STPI (3,5).

La trachéotomie, en lésant directement les anneaux cartilagineux, est un facteur supplémentaire d'instabilité trachéale. Les sténoses trachéales post-trachéotomies (STPT) peuvent être ostiales, sous ou sus-ostiales. Le risque de STPT a été réduit par l'utilisation de canules à ballonnet à grand volume et à basse pression.

Dans la littérature (1,7), toutes les tranches d'âge peuvent



être touchées. L'âge moyen varie entre 20 et 52 ans. Dans notre série, l'âge variait entre 16 et 75 ans, avec une moyenne de 36 ans. Nous avons remarqué un pic pour la tranche d'âge 20-30 ans. Ce pic est retrouvé dans la plupart des séries et il serait en rapport avec des causes traumatiques (1,2,7). Par ailleurs, un autre pic est signalé par certains auteurs pour la tranche d'âge 50-60 ans, il serait en rapport avec la réanimation post-opératoire, médicale et à la fragilité des voies aériennes des sujets âgés (8).

La répartition selon le sexe est variable dans littérature mais une prédominance masculine a été retrouvée dans la plupart des études (1,9).

Les affections initiales qui ont nécessité le recours à l'intubation et/ou la trachéotomie pour assistance ventilatoire sont polymorphes. Elles sont dominées par les causes traumatiques (10, 11).

Plusieurs facteurs ont été incriminés dans la survenue d'une sténose trachéale: l'intubation traumatique, le maintien de la pression du ballonnet au-delà de la pression de perfusion capillaire, la mauvaise fixation du tube, la mobilisation excessive par le personnel soignant ou par le patient lui-même en cas d'agitation, le mauvais état hémodynamique et les infections (12). La durée d'intubation est aussi considérée comme un facteur de risque. Whited (13) a trouvé que le risque de sténose est de 12% en cas d'intubation supérieure à 10 jours. L'obésité est citée par Couraud (9) comme facteur associé à une sténose trachéale puisque ces patients nécessitent des pressions souvent plus élevées et une surpression dans le ballonnet aggravant les lésions muqueuses.

Le délai de survenue des sténoses trachéales est variable dans la littérature. Il est de quelques heures après l'extubation ou la décanulation, à plusieurs mois, voire quelques années (14). Pour Couraud (15) et Brichet (16), le délai se situe entre le 15<sup>ème</sup> jour et le 5<sup>ème</sup> mois. Dans notre série, le délai était en moyenne de 29 jours. L'apparition tardive est expliquée par la relation non linéaire entre la résistance à l'écoulement de l'air dans le conduit aérien et son diamètre. La symptomatologie est en rapport avec le diamètre trachéal et le volume par minute. Les délais d'apparition de la symptomatologie varient pour chaque patient. En effet, les patients ont au décours de leur séjour en réanimation une activité physique limitée alors que la symptomatologie apparaît lorsqu'ils reprennent une activité normale.

Une sténose trachéale devient symptomatique si l'amplication de la lumière trachéale est supérieure à 75%. (11). Le diagnostic est souvent facile devant une dyspnée chez un patient aux antécédents d'intubation ou de trachéotomie (90% dans notre série). Cependant, le diagnostic peut être plus difficile et la STPI peut se manifester uniquement par un tableau de détresse respiratoire avec encombrement bronchique. Dans une étude faite par Bagnée (11) portant sur 58 cas, le diagnostic n'était évoqué à l'admission que devant 56% des cas.

Un bilan paraclinique rigoureux doit être établi, non seule-

ment pour poser le diagnostic d'une sténose trachéale, mais aussi pour déterminer les caractéristiques de cette sténose et de poser l'indication thérapeutique adéquate.

L'endoscopie laryngo-trachéale est le temps essentiel de l'exploration, il permet de préciser le siège, l'étendue, la nature inflammatoire ou organisée de ces lésions, d'apprécier leur complexité et de vérifier la mobilité laryngée. L'examen laryngé occupe une place importante car une lésion laryngée associée est possible et celle-ci doit être traitée en premier ( nous rappelons que les sténoses laryngo-trachéales ont été exclues de notre série). Différents aspects lésionnels peuvent être notés à l'endoscopie : une simple bride, un granulome ou un amas de granulomes, une atteinte circonférentielle, en diaphragme ou en tunnel, une trachéomalacie. L'intérêt thérapeutique réside en la possibilité de pratiquer des dilatations endoscopiques comme traitement exclusif de certaines sténoses. Mais surtout pour permettre de passer le cap de dyspnée aiguë jusqu'à organisation et stabilisation des lésions et évitant le recours à une trachéotomie pouvant compliquer davantage la chirurgie et les suites opératoires.

Le bilan radiologique est aussi une étape essentielle dans la prise en charge des sténoses trachéales. L'examen TDM est considéré comme bilan pré-thérapeutique indispensable selon les différents auteurs (17). Il permet de préciser les différentes caractéristiques de la sténose : situation par rapport au cartilage cricoïde et carène, extension en hauteur et en circonférence, et la déformation éventuelle du cartilage trachéal. Il permet aussi d'étudier l'atteinte cartilagineuse cricoïdienne et les rapports de la trachée avec les gros vaisseaux médiastinaux. L'IRM a démontré sa supériorité pour l'étude des lésions trachéales et ceci grâce à son pouvoir de résolution spatiale et en contraste et ses acquisitions multiplanaires. En effet, elle permet d'identifier la part de l'épaississement de la muqueuse et de l'effondrement de la paroi trachéale dans la genèse de la sténose (17). Mais elle reste d'utilisation peu courante et très peu d'auteurs ont fait état de leur expérience dans l'exploration des STPI par IRM.

Les épreuves fonctionnelles respiratoires sont d'intérêts multiples. Elles permettent de quantifier l'importance de l'obstacle en préopératoire et de comparer ces résultats à ceux postopératoires afin de juger de l'efficacité thérapeutique. Elles permettent aussi de redresser le diagnostic chez les patients traités pour broncho-pneumopathies obstructives comme un asthme ou un emphysème (18). Cet examen a été pratiqué chez 12 de nos malades et a confirmé l'origine obstructive haute de la dyspnée.

Au terme de ce bilan, quatre principales caractéristiques vont être établies : le siège de la sténose, son type, son étendue et l'état de la muqueuse. Bisson (1) et Brichet (19) rapportent respectivement 73% et 77% de sténoses du tiers supérieur de la trachée. Ces résultats concordent avec les nôtres avec 70% de sténoses proximales. Les auteurs opposent les sténoses en diaphragme, dites «



simples » ou « courtes » de moins de 1 cm d'étendue aux sténoses « complexes » de plus de 1 cm avec un trajet long, tortueux et souvent une composante malacique associée (19). Les sténoses pseudo-glottiques en forme de « A » sont secondaires à une trachéotomie suite à une rupture des cartilages trachéaux. L'étendue de la lésion est aussi un facteur important à étudier (17) et elle est comprise entre 0,5 et 6 cm. La muqueuse sténotique peut être inflammatoire, elle est donc évolutive, pouvant changer de caractéristiques comme elle peut être fibrosée organisée (20). Le traitement des sténoses trachéales repose sur plusieurs volets thérapeutiques.

Le traitement médical a pour but de réduire les lésions inflammatoires et de lutter contre les infections. Les corticoïdes, administrés à la dose de 1 à 2 mg/Kg sont efficaces sur les lésions œdémateuses et granulomateuses. Les antibiotiques sont utilisés en cas d'infection broncho-pulmonaire pour une meilleure préparation à la chirurgie (20). Le traitement endoscopique occupe une place importante dans le traitement des sténoses trachéales. En effet, l'endoscopie permet la pratique de dilatations instrumentales, la réalisation de gestes de microchirurgie et l'utilisation du Laser. Il est indiqué pour tous les malades. Les seules sténoses que l'on peut espérer stabiliser grâce aux seules dilatations sont les sténoses courtes en diaphragme (21,22). Mehta a publié une série de 16 patients traités pour sténose trachéale par des incisions radiales au laser suivies d'une dilatation endoscopique aux bronchoscopes rigides avec un taux de succès de 60% après 1 à 3 séances. Wong propose l'application de Mitomycine C pour les granulomes inflammatoires et les sténoses muqueuses ne dépassant pas 1 cm de hauteur (23). Pour les sténoses plus longues et complexes, le traitement endoscopique associé au traitement médical permet de dépasser le cap asphyxique aigu en rétablissant une filière trachéale satisfaisante avec une bonne évolution immédiate et disparition de la dyspnée (11). Dans notre série, tous les malades ont bénéficié d'un traitement endoscopique avec amélioration clinique après chaque dilatation. Pour 2 malades ayant une sténose organisée en diaphragme, trois séances de dilatation endoscopique étaient suffisantes pour traiter ces lésions.

Le calibrage est indiqué dans les sténoses inflammatoires après dilatation et dans les sténoses complexes.

Pour le traitement au Laser, la plupart des auteurs s'accordent à reconnaître que les meilleures indications restent les sténoses en diaphragme et les granulomes postopératoires (24).

Le recours au modelage trachéal par les endoprothèses se fait chaque fois que la sténose est étendue avec une forte composante malacique, en cas de resténose après résection anastomose ou encore en cas de mauvais état général contre indiquant la chirurgie (25). Les prothèses sont maintenues pendant 6 à 12 mois avec des contrôles endoscopiques réguliers.

Cependant, quelque soit l'apport du traitement médical ou

instrumental, le meilleur traitement des sténoses trachéales pures reste le traitement chirurgical basé sur la résection-anastomose termino-terminale.

Une intervention chirurgicale faite sur des lésions infectées et inflammatoires augmente le risque d'échec (20). Une bonne préparation des lésions est nécessaire pour que les résections soient plus économiques et plus propres (10,20). Ce délai varie de 3 à 5 mois selon les séries. L'abord est habituellement cervical par une incision arciforme sus-sternale type Kocher ou verticale médiane si la sténose est étendue ou si un éventuel abaissement laryngé ou une sternotomie sont prévus (26). Les sténoses circonférentielles en diaphragme nécessitent des résections courtes de 2 à 3 anneaux alors que les sténoses en virole nécessitent des résections plus étendues de 6 à 7 anneaux (27). L'anastomose trachéale est réalisée en cas de résection inférieure à 7 anneaux trachéaux. Tous les auteurs insistent sur l'importance d'une suture sans tension sur muqueuse saine. Les sutures doivent être réalisées avec un fil à résorption lente. Lorsque la résection trachéale est importante, l'anastomose est difficile à réaliser. Des procédés d'abaissement laryngé sont alors utilisés permettant un meilleur rétablissement de la continuité sans tension trachéale. La technique adoptée dans notre série est celle de Montgomery qui associe une section des muscles mylohyoïdiens et génio-hyoïdiens insérés sur la face supérieure de l'os hyoïde et des petites cornes et une section de part et d'autre du corps en dedans des grandes cornes. D'autres techniques peuvent être préconisées notamment celle de Dedo-Fishmann ou celle de Laccourreye qui consiste à abaisser le larynx par décollement de la face profonde des muscles hyoïdiens. Dans notre série, la résection-anastomose trachéale était réalisée pour 26 patients. Un abaissement laryngé était pratiqué chez 9 de nos patients. Nous proposons ci-dessous un algorithme décisionnel devant une STPI (Figure 1).

Les complications post-opératoires peuvent être prévenues par des précautions en post-opératoires tels que le maintien de la tête fléchie, une antibiothérapie et une kinésithérapie respiratoire fréquente (22).

Les complications immédiates peuvent être à type de détresse respiratoire suite à un œdème inflammatoire de la muqueuse particulièrement au niveau de la jonction laryngo-trachéale ou secondaire à une atteinte récurrentielle bilatérale. Il peut s'agir également d'un hématome compressif ou d'un emphysème sous-cutané traduisant une suture trachéale non étanche.

D'autres complications précoces peuvent se manifester tels que la dysphonie par atteinte récurrentielle unilatérale (11), les troubles de la déglutition principalement en cas d'abaissement du larynx (4), ou la rupture du tronc artériel brachio-céphalique qui peut être fatale.

Tardivement, il peut s'agir d'un granulome sur le fil d'anastomose (5 cas dans notre série), nécessitant des dilatations endoscopiques ou une photo-destruction par le Laser



(28). La complication la plus redoutable est la resténose (6 à 38% dans les différentes séries) (8). Elle nécessite une nouvelle résection anastomose ou un calibrage laryngo-trachéal. Une trachéotomie définitive reste un traitement indiqué en dernier recours.

Les critères de réussite du traitement chirurgical sont évalués selon des données cliniques, endoscopiques et radiologiques. Le taux de réussite du traitement chirurgical initial était estimé dans notre série à 89,2%. Ce taux rejoint ceux rapportés par la majorité des auteurs, ce qui confirme une fois de plus la place de choix que doit occuper la résection anastomose dans le traitement des sténoses trachéales pures.

Toutefois, nous ne saurions insister assez sur l'importance du traitement préventif dont le respect scrupuleux des impératifs est de nature à minimiser l'incidence des complications sténotiques laryngo-trachéales.

CONCLUSION

Le diagnostic clinique est le plus souvent facile. Les explorations radiologiques et endoscopiques permettent de préciser les caractéristiques de ces sténoses trachéales.

La bronchoscopie interventionnelle est la première étape du traitement mais le traitement de base reste la résection anastomose trachéale.

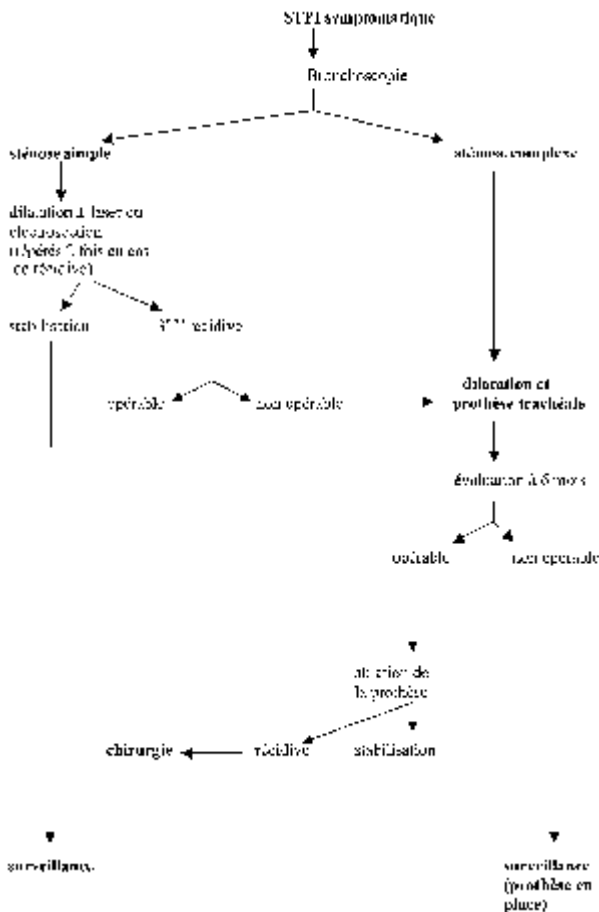


Figure 1 : Algorithme pour la prise en charge d'une STPI.



## REFERENCES

- 1/ Bisson A, Bonnette P, el Kadi NB et al. Tracheal sleeve resection for iatrogenic stenoses (subglottic laryngeal and tracheal). *J Thorac Cardiovasc Surg.* 1992;104:882-7.
- 2/ Nordin U. The tracheal and cuff-induced tracheal injury. *Acta Otolaryngol* 1997 (suppl 345):7-56.
- 3/ Brochard L, Rauss A, Benito S et al. Comparison of three methods of gradual withdrawal from ventilatory support during weaning from mechanical ventilation. *Am J Respir Crit Care Med.* 1994;150:896-903.
- 4/ Cook D, Walker SD, Cook RJ et al. Incidence of and risk factors for ventilator associated pneumonia in critically ill patients. *Ann Intern Med* 1998; 129:433-40.
- 5/ Kafion P. Trachéotomie précoce ou intubation translaryngée prolongée? Le praticien en anesthésie-réanimation 1999;3:110-6.
- 6/ Mahul P, Auboyer C, Jospe R et al. Prevention of nosocomial pneumonia in intubated patients: respective role of mechanical subglottic secretions drainage and stress ulcer prophylaxis. *Intensive Care Med.* 1992;18:20-5.
- 7/ Wolf M, Shapira Y, Talmi YP, Novikov I, Kronenberg J, Yellin A. Laryngotracheal anastomosis: primary and revised procedures. *Laryngoscope.* 2001;111:622-7.
- 8/ Barthelme A, Simon C, Poivret P, Pinelli C, Wayoff M. Personal experience in the surgical treatment by resection anastomosis of cicatricial tracheal stenosis. *J Fr Otorhinolaryngol Audiophonol Chir Maxillofac.* 1984;33:407-11.
- 9/ Cuisnier O, Righini Ch, Pison Ch, Ferretti G, Reyt E. Surgical and/or endoscopic treatment of acquired tracheal stenosis in adult patients. *Ann Otolaryngol Chir Cervicofac.* 2004;121:3-13.
- 10/ Anoukoum T, Bellamy J, Do Dang Q. Cicatricial stenoses of the trachea. Etiological and therapeutic aspects. Apropos of thirty operated patients. *Ann Chir.* 1993;47:184-9.
- 11/ Baugnée PE, Marquette CH, Ramon P, Darras J, Wurtz A. Endoscopic treatment of post-intubation tracheal stenosis. Apropos of 58 cases. *Rev Mal Respir.* 1995;12:585-92.
- 12/ Wujtewicz MA, Sawicka W, Owczuk R, Dylczyk-Sommer A, Wujtewicz M. Tracheal tube cuff pressure depends on the anaesthesiologist's experience. A follow-up study. *Anestezjol Intens Ter.* 2009;41:205-8.
- 13/ Whited RE. A prospective study of laryngotracheal sequelae in long-term intubation. *Laryngoscope.* 1984;94:367-77.
- 14/ Nannion X, Largos M et coll. Les sténoses cicatricielles trachéales et sous-glottiques : notre expérience à partir de 39 cas. *Cahiers d'ORL* 1987 ;107 :588-92.
- 15/ Couraud L, Jougon J, Velly JF, Klein C. Iatrogenic stenoses of the respiratory tract. Evolution of therapeutic indications. Based on 217 surgical cases. *Ann Chir.* 1994;48:277-83.
- 16/ Bricchet A, Verkindre C, Ramon P, Marquette CH. Post-intubation tracheal stenosis. *Rev Mal Respir.* 1999;16:685-92.
- 17/ Giron J, Riu P, Chicoisne MP et al. MRI evaluation in tracheal pathology. Comparison with tomography and x-ray computed tomography. Apropos of 30 cases. *Ann Radiol (Paris).* 1991;34:355-61.
- 18/ Benjamin B, Dalton C, Croxson G. Laryngoscopic diagnosis of laryngeal sarcoïd. *Ann Otol Rhinol Laryngol.* 1995;104:529-31.
- 19/ Bricchet A, Ramon P, Marquette CH. Sténose et complication trachéales post-intubation. *Réanimation* 2002;11:1-10.
- 20/ Abbasidezfouli A, Akbarian E and al. The etiological factors of recurrence after tracheal resection and reconstruction in post-intubation stenosis. *Interact Cardiovasc Thorac Surg.* 2009;9:446-9.
- 21/ Dedo HH, Sooy CD. Endoscopic laser repair of posterior glottic, subglottic and tracheal stenosis by division or micro-trapdoor flap. *Laryngoscope.* 1984;94:445-50.
- 22/ Zias N, Chroniou A, Tabba MK et al. Post tracheostomy and post intubation tracheal stenosis: report of 31 cases and review of the literature. *BMC Pulm Med.* 2008;8:18.
- 23/ Jyi Lin Wong, Siew Teck Tie, Bohari Samril, Chee Lun Lum, Mohammad Rizal Abdul Rahman, and Jamalul Azizi Abdul Rahman. Successful treatment of tracheal stenosis by rigid bronchoscopy and topical mitomycin C: a case report. *Cases Journal* 2010, 3:2.
- 24/ Mehta AC, Lee FY, Cordasco EM, Kirby T, Eliachar I, De Boer G. Concentric tracheal and subglottic stenosis. Management using the Nd-YAG laser for mucosal sparing followed by gentle dilatation. *Chest.* 1993;104:673-7.
- 25/ Lasalle X, Fishler M. Anesthésie et sténose trachéale. *Anesthésie en chirurgie thoracique.* JEPU 1990 :53-66.
- 26/ Ribet M, Bugnon P, Darras JA, Boucquillon P. Surgery of inflammatory and neoplastic tracheal stenosis. Apropos of 38 cases. *Rev Mal Respir.* 1990;7:349-53.
- 27/ Gibbons JA, Peniston RL, Rafto CP, Diamond SS, Aaron BL. A comparison of synthetic absorbable suture with synthetic nonabsorbable suture for construction of tracheal anastomoses. *Chest.* 1981;79:340-2.
- 28/ Braidy J, Breton G, Clément L. Effect of corticosteroids on post-intubation tracheal stenosis. *Thorax.* 1989;44:753-5.