

CAS CLINIQUE

LA MALADIE DE COWDEN A PROPOS D'UN CAS

J. KOUBAA, M. SELLAMI, I. GASSAB, K. HARRATHI, A. BERKAOUI, A. HAMZAOUÏ*,
S. MAHJOUB*, F. EL KADHI, A. GASSAB.

SERVICE D'ORL ET DE CHIRURGIE CERVICO-FACIALE
*SERVICE DE MÉDECINE INTERNE
CHU FATTOUMA BOURGUIBA. MONASTIR. TUNISIE

RESUME

La maladie de Cowden est une maladie héréditaire à transmission autosomique dominante caractérisée par des lésions associant des atteintes cutanées constantes et caractéristiques (lésions papuleuses au niveau de la face et des extrémités) et des lésions viscérales inconstantes notamment thyroïdiennes, mammaires, intestinales et rénales à haut risque de dégénérescence. Nous rapportons un cas chez une femme de 30 ans porteuse d'une craniomégalie, de polypes intestinaux, d'un fibroadénome des seins, de lésions papuleuses des gencives et d'un goitre multi-nodulaire. Elle a eu dans notre service une thyroïdectomie totale dont l'analyse anatomopathologique définitive de la pièce a révélé un micro-carcinome vésiculaire du lobe gauche de la thyroïde. Les lésions thyroïdiennes sont habituellement bien limitées, mais devant la multifocalité, le risque accru de récurrence et de dégénérescence maligne, une thyroïdectomie totale doit être préconisée.

Mots clés : Maladie de Cowden, Cancer de la thyroïde

SUMMARY

Cowden's disease is an autosomal dominantly inherited syndrome characterized by cutaneous lesions (papulous and papillomatous lesions of the face and the extremities) and inconstant visceral lesions notably thyroid, breast, intestinal and renal with high risk of concretization. We report here a 30 years-old women case with craniomegaly, intestinal polyps, breast benignant lesions, cutaneous papules, papulous and papillomatous lesions of gingiva and oral mucosa and multiple adenomatous goiter. She underwent a total thyroidectomy and when we examined in detail the pathology of the thyroid we noted a follicular microcarcinoma of the left lobe.

The tumors are usually benign and well demarcated, but, because of multicentricity and increased risk of recurrence or progression to carcinoma, total thyroidectomy should be advocated.

Key words : Cowden's disease, Thyroid neoplasm.

INTRODUCTION

La maladie de Cowden ou syndrome des hamartomes multiples est une maladie héréditaire rare (prévalence à 1/200 000) autosomique dominante à haute pénétrance. Cette maladie est caractérisée par l'apparition chez l'adulte jeune d'hamartomes en multiples sites : cutanéomuqueux, mammaires, thyroïdiens, cervico-utérins et digestifs.

C'est un syndrome de prédisposition aux cancers qui expose surtout aux cancers de la thyroïde et du sein, ce qui justifie une surveillance régulière de cette affection. Nous rapportons une nouvelle observation de la maladie de Cowden chez une femme de 30 ans qui nous a été adressée pour un goitre multinodulaire.

OBSERVATION

C'est une femme de 30 ans issue de parents consanguins qui présente un goitre multinodulaire non compressif.

Il s'agit d'une patiente opérée quatre ans auparavant d'un polype anal et d'un fibroadénome du sein gauche sur

des lésions de dystrophie fibrokystique des deux seins. L'examen clinique de la patiente montre une macrocéphalie avec un retard mental (figure 1).



Fig. 1 : Macrocéphalie, goitre multinodulaire.



L'examen de la cavité buccale trouve une mauvaise implantation dentaire avec des lésions papillomateuses de couleur rose pâle au niveau des gencives (figure 2).

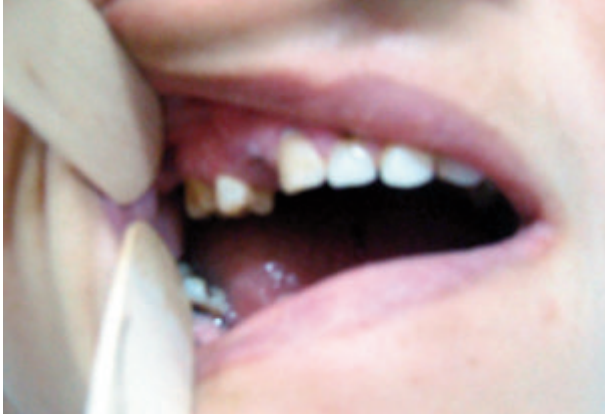

Fig. 2 : Mauvaise implantation dentaire, lésions papuleuses au niveau des gencives.

L'examen cervical montre un goitre multinodulaire ferme mobile sans adénopathies cervicales palpables. Elle présente par ailleurs de multiples lésions papuleuses des extrémités (figure 3) et des nodules centimétriques des deux seins.

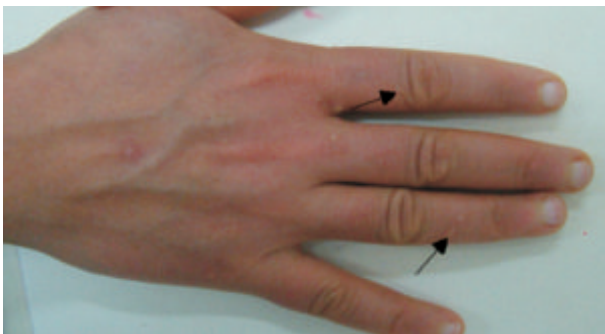


Fig. 3 : Lésions papuleuses au niveau de la main

Le diagnostic de maladie de Cowden était retenu selon les critères diagnostiques du consensus international de la maladie de Cowden (International Cowden Consortium: Operational Diagnostic Criteria 2000) (Tableau I).

L'échographie cervicale montre un goitre multinodulaire avec des nodules hypoéchogènes hétérogènes sans microcalcifications .

La patiente a été opérée d'une thyroïdectomie totale avec à l'examen anatomopathologique extemporané un goitre multinodulaire bénin. (Figure 4)

L'examen anatomopathologique définitif a montré au niveau du lobe gauche de la thyroïde un nodule corres-

pondant à un microcarcinome vésiculaire micro-invasif. La surveillance a été préconisée et démarrée.

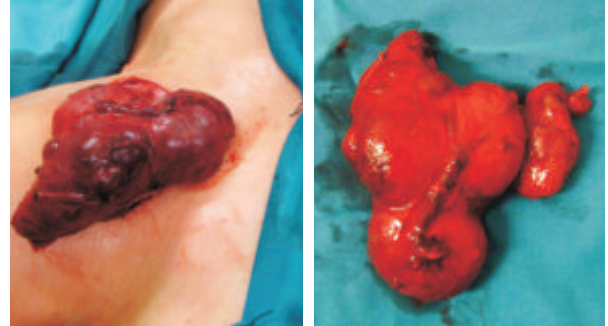


Fig. 4 : Pièce opératoire

DISCUSSION

La maladie de Cowden est une maladie héréditaire qui se manifeste typiquement par des hamartomes cutanéomuqueux au cours de la seconde et de la troisième décennie de la vie, avec des extrêmes d'âge allant de 4 à 75 ans (1,2).

Une légère prédominance féminine était rapportée dans la littérature (3, 4) et le syndrome apparaît le plus souvent chez les caucasiens. (3) Le cas qu'on a rapporté est celui d'une femme de race blanche âgée de 30 ans.

Le nom de Cowden a été attribué à la première patiente atteinte de cette maladie en 1963 : Rachel Cowden. Il s'agissait d'une patiente qui présentait des signes cutanéomuqueux et décédée à l'âge de 30 ans d'un carcinome du sein (4). Depuis et jusqu'à ce jour, 150 cas de cette maladie sont rapportés dans la littérature (5).

Il a été démontré que le syndrome de Cowden est associé dans 85 % des cas à une mutation germinale du gène PTEN situé sur le chromosome 10q 22-23(6). PTEN est un gène suppresseur tumoral, ce qui expliquerait le risque de dégénérescence des atteintes viscérales.(7)

Le diagnostic est clinique, et repose sur la présence de manifestations cutanéomuqueuses constantes et spécifiques. Les manifestations viscérales sont diverses et inconstantes, elles touchent surtout la thyroïde, le sein, le système génital féminin, le tractus digestif, le squelette et le rein(8). Il est retenu pour notre patiente (en l'absence de contexte familial) devant la présence d'un critère pathognomonique : papillomatose orale, deux critères majeurs: macrocéphalie et de plus de 3 critères mineurs: Goitre multihétéronodulaire, maladie fibrokystique du sein, polypes intestinaux et le retard mental. (International Cowden Consortium: Operational Diagnostic Criteria 2000) (Tableau I).

**Critères pathognomoniques**

Trichilemmomes multiples de la face

Kératose acrale

Papillomatose orale

Lésions muqueuses

Critères majeurs

Cancer du sein

Carcinome thyroïdien (non médullaire), spécialement carcinome folliculaire

Macrocéphalie

Syndrome de Lhermitte-Duclos.

Cancer de l'endomètre.

Critères mineurs

Goitre multihétéronodulaire

Retard mental

Polypes hamartomateux intestinaux.

Lésions fibrokystiques du sein

Lipomes sous cutanés

Fibromes cutanés

Malformations ou tumeurs urogénitales.

Diagnostic opérationnel pour un sujet :

(1) Lésions cutanéomuqueuses seules si

a. Il y a six papules faciales ou plus, dont trois ou plus sont trichilemmomes, ou

b. Papules faciales et une papillomatose de la muqueuse buccale ou

c. Papillomatose de la muqueuse buccale et une kératose acrale ou

d. Kératose palmo-plantaire : six ou plus.

(2) Deux critères majeurs mais un seul doit inclure la macrocéphalie ou la maladie de Lhermitte-Duclos

(3) Un critère majeur et trois critères mineurs.

(4) Quatre critères mineurs.

Diagnostic opérationnel pour une famille où un membre présente un syndrome de Cowden

(1) Un critère pathognomonique

(2) Un critère majeur plus ou moins un critère mineur.

(3) Deux critères mineurs

L'atteinte cutanéomuqueuse est présente dans 99% des cas (9) et est à type de trichilemmome, papillomatose de la muqueuse orale et de kératose palmo-plantaire.

L'atteinte viscérale la plus fréquente est thyroïdienne et apparaît chez 70% des patients(10), elle est à type de goitre simple ou multinodulaire, d'adénome ou de thyroïdite.

L'analyse histologique révèle généralement des lésions dystrophiques peu spécifiques associées à une composante adénomateuse de type vésiculaire, ainsi que des lésions malignes. Les patients atteints de la maladie de Cowden ont 10% de risque de développer un cancer de la thyroïde (comparé à un risque <1% chez la population générale) (10).

Histologiquement, il existe une prédominance de carcinomes vésiculaires par rapport aux carcinomes papillaires. L'examen soigneux des pièces de thyroïdectomie pour goitre multinodulaire aboutit fréquemment à la mise en évidence de lésions frontières à type de micro carcinome papillaire ou de carcinome vésiculaire à invasion minime comme c'est le cas de notre observation.

En présence d'un goitre multinodulaire chez un patient présentant une maladie de Cowden la thyroïdectomie totale est conseillée vu le risque élevé de dégénérescence (11) : intervention que nous avons préconisée pour notre patiente.

CONCLUSION

La maladie de Cowden est une maladie génétique rare à transmission autosomique dominante et dont le diagnostic précoce est essentiel afin de dépister les cancers associés, en particulier de la thyroïde et du sein.

Une surveillance clinique et paraclinique des organes cibles est indispensable afin de dépister et traiter toute transformation maligne qui conditionne le pronostic de cette affection.

Tableau I : Critères diagnostiques de la maladie de Cowden

REFERENCES

1. Takenoshita Y, Kubo S, Takeuchi T, Iida M. Oral and facial lesions in Cowden's disease. *J Oral Maxillofac Surg* 1993;51:682-7.
2. Mallory SB. Cowden syndrome (multiple hamartomas syndrome). *Dermatol Clin* 1995; 13:27-31.
3. Botma M, Russell DI, Kell RA. Cowden's disease: a rare cause of oral papillomatosis. *J Laryngol Otol* 2002;116:221-3.
4. Lloyd KM, Dennis M. Cowden's disease. A possible new symptom complex with multiple system involvement. *Ann Intern Med* 1963; 58 :136- 42.
5. Longy M, Lacombe D. Cowden disease. Report of a family and review. *Ann Genet* 1996; 39:35-41.
6. Reiffenberger J. Hereditary tumor syndromes. Cutaneous manifestations and molecular pathogenesis of Gorlin and Cowden syndromes. *Hautarzt* . 2004; 55:942-51.
7. Waite KA, Eng C. BMP2 exposure results in decreased PTEN protein degradation and increased PTEN levels. *Hum Mol Genet* 2003; 12:679- 84.

8. Thyresson HN, Doyle JA. Cowden's disease: multiple hamartoma syndrome. *Mayo Clin Proc* 1981;56:179-84.
9. Stephen Porter, Roderick Cawson, Crispian Scully, John Eveson. Multiple hamartoma syndrome presenting with oral lesions. 1996; 82(3):295-301.
10. Teresi R.E., Zbuk K.M., Pezzolesi M.G., Waite Charis K.A. Cowden Syndrome-Affected Patients with PTEN Promoter Mutations Demonstrate Abnormal Protein Translation. 2007; 81(4):756-67.
11. Harach HR, Soubeyran I, Brown A, Bonneau D, Longy M. Thyroid pathologic findings in patient with Cowden disease. *Ann Diagn Pathol*. 1999; 3 : 331-40.