

ARTICLE ORIGINAL

EVALUATION ET PRISE EN CHARGE DE L'ENVAHISSEMENT MANDIBULAIRE DANS LES CARCINOMES EPIDERMOÏDES DE LA CAVITE ORALE ET DE L'OROPHARYNX

S. GRITLI , K. KHAMASSI , R. BOULEKBÈCHE , A. LACHKHEM , K. RIAHI ,
S. TOUATI , Z. OUESLATI , H. BOUSSEN* , A. EL MAY ** , A. SAADI ***

SERVICE DE CHIRURGIE CARCINOLOGIQUE CERVICOFACIALE ET ORL

* SERVICE DE CARCINOLOGIE MÉDICALE

** SERVICE D'IMMUNO-HISTO-CYTOLOGIE

*** SERVICE DE RADIOLOGIE

INSTITUT SALAH AZAÏZ

RESUME

Objectif : Le but de notre étude est l'évaluation de l'atteinte mandibulaire dans les carcinomes épidermoïdes de la cavité orale et de l'oropharynx.

Matériel et méthodes : Il s'agit d'une étude rétrospective à propos de 34 patients colligés sur 6 ans (1999-2004) et ayant un carcinome épidermoïde de la cavité orale et/ou de l'oropharynx avec envahissement mandibulaire confirmé à l'anatomopathologie. L'atteinte mandibulaire a été évaluée par l'examen clinique, l'orthopantomographie, la tomodensitométrie, et par les constatations peropératoires du chirurgien. Tous les patients ont eu un évidement ganglionnaire, une exérèse tumorale associée à une mandibulectomie segmentaire interruptrice ou conservatrice.

Résultats : L'envahissement mandibulaire a été suspecté cliniquement chez 70,5% des patients devant l'adhérence de la tumeur à l'os. Après examen clinique et imagerie, cette atteinte a été diagnostiquée chez 88,2% des patients. Dans 11,8% des cas, l'atteinte n'a été suspectée qu'en peropératoire. L'examen histologique a confirmé l'atteinte osseuse chez tous les patients.

La mandibulectomie segmentaire a été pratiquée chez 17 patients devant l'atteinte du canal mandibulaire. Vingt-huit patients ont eu une radiothérapie postopératoire à la dose moyenne de 64 Gy. Les taux de récurrence, de métastase et de décès étaient respectivement de 11,7%, 17,6% et 17,6% pour les patients qui ont eu une mandibulectomie segmentaire, et de 23,5%, 17,6% et 23,5% pour ceux qui ont eu une mandibulectomie conservatrice. Par ailleurs, 76,5% et 29,5% des patients ayant eu respectivement une mandibulectomie segmentaire et une mandibulectomie conservatrice avaient une gêne fonctionnelle importante lors de l'alimentation.

Conclusion : L'examen clinique, l'imagerie et l'examen peropératoire sont d'un apport capital dans l'évaluation de l'atteinte mandibulaire. Une atteinte épargnant le canal mandibulaire justifie une mandibulectomie conservatrice permettant d'avoir de meilleurs résultats esthétiques et fonctionnels tout en assurant un contrôle carcinologiquement satisfaisant.

Mots clés : envahissement mandibulaire, carcinome épidermoïde, cavité orale, oropharynx, mandibulectomie segmentaire, mandibulectomie conservatrice

SUMMARY

Objective : The aim of this study is the assessment of mandibular involvement in squamous cell carcinomas of the oral cavity and the oropharynx.

Materials and methods : We carry a retrospective study about 34 patients having a squamous cell carcinoma of the oral cavity and/or the oropharynx invading the mandible, diagnosed and treated between 1999 and 2004. Mandibular involvement was assessed by clinical examination, orthopantomography, computed tomography, and peroperative examination. All patients underwent neck dissection, tumoral exeresis with segmental or marginal mandibulectomy.

Results : Mandibular involvement was clinically suspected in 70,5% of cases in front of tumor adhesion to the bone. After clinical examination and imagery, this involvement was diagnosed in 88,2% of patients. In 11,8% of cases, it was suspected only peroperatively. Anatomopathology confirmed bony involvement in all cases.

Segmental mandibulectomy was performed in 17 patients having mandibular canal involvement. Twenty eight patients underwent postoperative radiotherapy at an average dose of 64 Gy. The rates of recurrence, metastases and death were respectively 11,7%, 17,6% and 17,6% for the segmental mandibulectomy group of patients, and 23,5%, 17,6% and 23,5% for the marginal mandibulectomy group. On the other hand, 76,5% and 29,5% of patients undergoing respectively segmental and marginal mandibulectomy had important functional discomfort.

Conclusion : Clinical, radiological and peroperative examinations are important means in the assessment of mandibular invasion. An involvement sparing the mandibular canal justifies a marginal mandibulectomy which allows having better cosmetic and functional results with a good local disease control.

Keywords : mandibular invasion, squamous cell carcinoma, oral cavity, oropharynx, segmental mandibulectomy, marginal mandibulectomy.



INTRODUCTION

L'évaluation de l'envahissement mandibulaire dans les cancers de la cavité orale et de l'oropharynx n'est pas toujours facile surtout aux stades précoces. Par ailleurs la prise en charge chirurgicale de ces tumeurs est sujette à des controverses à causes des séquelles esthétiques et fonctionnelles majeures pouvant être induites par l'interruption de la continuité de l'arc mandibulaire. Le développement de techniques conservatrices a permis d'avoir de meilleurs résultats fonctionnels à long terme [1]. La question qui se pose est si ces résultats peuvent être atteints tout en assurant un contrôle local satisfaisant de point de vue carcinologique.

Le but de ce travail est de déterminer la sensibilité de l'examen clinique, de l'imagerie et de l'examen peropératoire dans l'évaluation de l'atteinte mandibulaire, et d'analyser les résultats obtenus pour 2 différents types de résection mandibulaire (interruptrice ou conservatrice).

MATÉRIEL ET MÉTHODES

Il s'agit d'une étude rétrospective à propos de 34 patients colligés sur 6 ans (1999-2004) atteints de carcinome épidermoïde de la cavité orale et/ou de l'oropharynx et ayant un envahissement mandibulaire confirmé à l'anatomopathologie définitive. Tous les patients ont eu un examen ORL complet précisant le siège et la taille de la tumeur, la présence d'adénopathies cervicales. L'atteinte mandibulaire a été évaluée par l'examen clinique, l'orthopantomographie (OPT), la tomodensitométrie (TDM), et par les constatations peropératoires du chirurgien. Le bilan d'extension comportait systématiquement une radiographie du thorax et une échographie abdominale. La classification clinique TNM de 2002 a été adoptée.

Le geste ganglionnaire comportait un curage sélectif (emportant les secteurs I, II et III) homo ou bilatéral selon le siège de la tumeur. En cas d'atteinte oropharyngée ou du trigone rétromolaire, les patients ont eu une bucco-pharyngectomie par voie transmandibulaire (BPTM) sacrifiant une partie de la mandibule (l'angle et une partie de la branche horizontale) et associée à une désarticulation temporomandibulaire en cas d'extension importante vers les muscles masticateurs (Fig 1). Pour les tumeurs du plancher buccal avec ou sans atteinte de la langue mobile, une hémipelvi ou une hémiglossopelvi-mandibulectomie (interruptrice ou non) a été pratiquée (Fig 2). Pour les tumeurs gingivales et de la face interne de la joue, une exérèse emportant la partie atteinte de la mandibule a été pratiquée.

L'exérèse a été réalisée en respectant une marge de sécurité macroscopique suffisante (1cm). Des recoups muqueuses avec examen extemporané ont été faites et un complément d'exérèse a été pratiqué en cas de positivité. Les pertes de substance de la cavité orale ont été réparées par des points de rapprochement ou par des lambeaux musculocutanés locaux pédiculés. Le traite-

ment complémentaire était essentiellement basé sur la radiothérapie sur le lit tumoral et les aires ganglionnaires cervicales.

Les patients ont été subdivisés en 2 groupes: un premier groupe comportant ceux qui ont eu mandibulectomie segmentaire interruptrice (MS) avec ou sans réparation par attelle, et un deuxième comportant ceux qui ont eu une mandibulectomie conservatrice (MC) laissant une baguette osseuse basale. Dans chaque groupe les résultats fonctionnels, les taux de rémission et de survie ont été évalués.

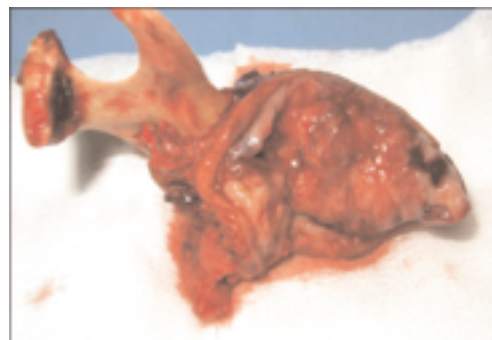

Fig 1 : Pièce de BPTM avec désarticulation temporomandibulaire

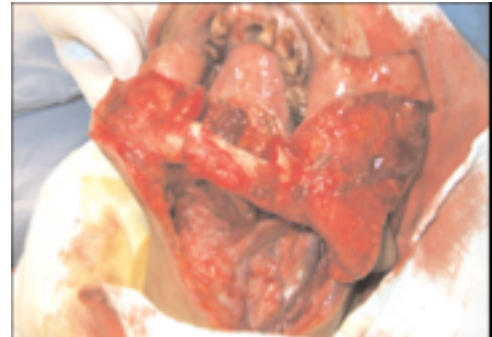


Fig 2 : Hémipelvimandibulectomie non interruptrice

RESULTATS

L'âge moyen des patients était de 54 ans (28-88 ans) et le sex-ratio 3,85 (27 hommes, 7 femmes). Les principaux facteurs de risque retrouvés étaient le tabagisme (28 cas), l'alcoolisme (25 cas) et l'irradiation cervicale antérieure (2 patients ayant respectivement un UCNT et un lymphome non hodgkinien du cavum). Les motifs de consultation les plus fréquents étaient une tuméfaction ou une lésion ulcérée de la cavité orale (32 cas) ou une dysphagie (9 cas). L'examen clinique trouvait une lésion au niveau de la cavité orale, de l'oropharynx ou des deux à la fois respectivement dans 58,8%, 29,4% et 11,8% des cas (Tableau I). L'envahissement mandibulaire a été suspecté chez 24 patients (70,5%) devant l'adhérence de la



tumeur à l'os. Des adénopathies latérocervicales étaient présentes chez 18 patients (53%). Elles étaient classées N1 dans 12 cas et N2 dans 6 cas.

Siège	Nombre
Gencive, Face interne de la joue	12
Plancher buccal +/- langue mobile	10
Trigone rétromolaire	3
Oropharynx	7
Cavité orale + Oropharynx	2

Tableau I : Sièges des tumeurs

L'OPT pratiquée chez 20 patients a montré une lyse osseuse dans 14 cas (70%). La TDM a été pratiquée chez 28 patients montrant une lyse osseuse dans 24 cas (85,7%). Le bilan d'extension était négatif chez tous les patients.

Après examen clinique et imagerie, l'atteinte osseuse a été diagnostiquée chez 30 patients (88,2%). Ces lésions ont été classées T4. Pour les 4 patients restants, l'atteinte osseuse a été suspectée en peropératoire devant l'extension tumorale vers le périoste mandibulaire.

Vingt patients ont eu une trachéotomie de sécurité. Tous les patients ont eu un curage ganglionnaire sélectif homolatéral ou bilatéral, une résection de la tumeur associée à une résection de la zone mandibulaire macroscopiquement atteinte (Tableau II). Une mandibulectomie interruptrice a été pratiquée chez 17 patients. Parmi ceux-ci, 4 patients ont eu une désarticulation temporomandibulaire et 4 autres une mandibulectomie symphysaire.

Geste chirurgical	Nombre
Hémi(glosso) pelvimandibulectomie conservatrice	8
interruptrice	2
Exérèse tumorale + mandibulectomie conservatrice	9
interruptrice	3
BPTM	12

Tableau II : Geste chirurgical

L'examen extemporané a trouvé des recoups muqueuses envahies chez 5 patients, un complément d'exérèse a été pratiqué. L'examen anatomopathologique définitif a confirmé l'atteinte osseuse chez tous les patients, avec des limites de résection osseuses envahies dans 5,9% des MS et 17,6% des MC (Tableau III), et des limites muqueuses envahies dans 8,8% des cas. Des métastases ganglionnaires étaient présentes chez 20 patients.

Par ailleurs, 28 patients ont eu une radiothérapie postopératoire à la dose moyenne de 64 Gy sur le lit tumoral et les aires ganglionnaires cervicales.

Les complications après traitement étaient dominées par la survenue d'orostome nécessitant une reprise chirurgicale pour fermeture (2 cas), d'ostéoradionécrose nécessitant une séquestrectomie (2 cas) et la mise à nue de l'attelle nécessitant une reprise pour ablation (3 cas). Les taux de récurrence locale, de métastase et de décès étaient respectivement de 11,7%, 17,6% et 17,6% pour les patients qui ont eu une mandibulectomie segmentaire, et de 23,5%, 17,6% et 23,5% pour ceux qui ont eu une mandibulectomie conservatrice (Tableau III), avec un recul moyen de 36 mois pour le premier groupe et de 43 mois pour le deuxième groupe.

Par ailleurs, 13 patients (76,5%) et 5 patients (29,5%) ayant eu respectivement une MS et une MC avaient des difficultés lors de l'alimentation surtout à la mastication. Cette gêne fonctionnelle était notée chez 100% des patients qui ont eu une désarticulation temporomandibulaire ou une MS symphysaire même après réparation par attelle.

Type d'exérèse	Limites de résection osseuse		Limites de résection muqueuse		Récidive locale	Métastases	Décès
	+	-	+	-			
MS (N=17)	1	16	1	16	2 (11,7%)	3 (17,6%)	3 (17,6%)
MC (N=17)	3	14	2	15	4 (23,5%)	3 (17,6%)	4 (23,5%)

MS : mandibulectomie segmentaire interruptrice

MC : mandibulectomie conservatrice

Tableau III : Résultats postopératoires

DISCUSSION

Dans les cancers de la cavité orale, l'envahissement osseux est fréquent et précoce (22 à 29%) contrairement à ceux de l'oropharynx [2,3]. Cet envahissement est un élément déterminant de l'intervention chirurgicale et influence directement les résultats carcinologiques fonctionnels et esthétiques [4].

Le concept de préservation mandibulaire s'est développé après la compréhension des voies d'extension des cancers de la cavité orale. Historiquement, il était connu que les lymphatiques drainant cette cavité passent à travers le périoste mandibulaire vers les ganglions cervicaux. Une mandibulectomie segmentaire interruptrice était donc recommandée devant toute atteinte osseuse. Plus tard il a été démontré que l'atteinte mandibulaire se produit uniquement en cas d'extension directe à travers le périoste plutôt qu'à travers les lymphatiques du périoste. Ceci a permis le développement des techniques conservatrices qui ont permis d'améliorer les résultats esthétiques et fonctionnels. Le problème qui se pose est l'évaluation préopératoire de l'atteinte osseuse et de son étendue afin d'éviter un geste chirurgical intempestif sur la mandibule d'une part, et de poser l'indication exacte de conserver ou



non l'arc mandibulaire d'autre part. Le deuxième problème qui est sujet à des controverses est si cette mandibulectomie conservatrice peut assurer un contrôle carcinologiquement satisfaisant.

Evaluation de l'atteinte mandibulaire :

Plusieurs auteurs ont montré que l'examen clinique a souvent un faible intérêt diagnostique particulièrement en cas d'envahissement du périoste [2,5]. Le taux de faux positifs peut atteindre 60% [6]. Le risque est donc de résecter à tort l'os mandibulaire. Inversement, l'examen clinique peut sous estimer considérablement l'envahissement osseux, le nombre de faux négatifs varie entre 3% et 33% [7,8]. Dans notre série, l'atteinte osseuse n'a pas été suspectée dans 29,5% des cas après examen clinique seul, d'où l'intérêt des examens radiologiques qui sont d'un grand apport dans l'évaluation de cette atteinte.

L'OPT est généralement considéré comme peu fiable [8,9], elle est efficace seulement dans les stades évolués et les cas de faux négatifs sont très fréquents [5,10]. Dans notre série, ce taux atteint 30%. La TDM est plus efficace en matière de sensibilité [9,11] (85,7% dans notre série), cependant en cas d'invasion minime son interprétation est difficile en raison des artefacts d'origine dentaire. Dans ces cas, l'association OPT et TDM augmente la sensibilité [3,8,12]. Le dentascan [13] est le meilleur moyen pour évaluer l'atteinte de la corticale interne, et montre clairement les rapports entre la tumeur et le canal mandibulaire. L'IRM est meilleure en matière de résolution dans la détection de l'atteinte de l'os médullaire [14,15]. Sa sensibilité variant de 80% à 100% [6,7] le rend un examen de choix malgré son coût élevé. Elle apporte au chirurgien une sécurité dans le niveau de résection à prévoir par l'étude de l'os médullaire et du nerf alvéolaire inférieur [7]. Actuellement de nouvelles méthodes d'imagerie tel que la tomographie à émission de positrons couplée à la tomodensitométrie (Technetium 99m SPECT scanning) permettent une évaluation précise de l'atteinte mandibulaire mais ne sont pas de pratique courante [16]. Par ailleurs, il a été démontré que l'association examen clinique et bilan radiologique est plus efficace que l'utilisation de l'un des 2 moyens isolément [17]. Ceci a permis de diagnostiquer une atteinte mandibulaire chez 88,2% de nos patients.

Enfin, quand tous les examens sont négatifs, se sont les constatations peropératoires qui vont déterminer le geste mandibulaire. En cas de doute, Brown et al [14] préconisent une résection marginale avec décollement du périoste à la recherche d'une atteinte osseuse.

Mandibulectomie conservatrice: Indications et résultats

Bien que les indications de la mandibulectomie segmentaire soient bien établies dans la littérature, aucun consensus n'existe concernant la mandibulectomie

conservatrice. Plusieurs auteurs affirment que la MC doit laisser une marge de sécurité de 1cm au-dessus du canal mandibulaire [18,19]. D'autres affirment qu'elle peut être pratiquée même en cas d'atteinte plus étendue pourvu que la mandibule soit suffisamment large et qu'une biopsie avec examen histologique extemporané du nerf alvéolaire inférieur doit être pratiquée en cas d'adhérence à la tumeur [20]. La MS est plus fréquemment pratiquée en cas de stade avancé de la tumeur [20] ou en cas de radiothérapie préalable [30].

En fait, l'atteinte du canal mandibulaire constitue le premier facteur à prendre en considération dans la décision de faire une MC, car une fois ce canal envahi, aucune barrière anatomique ne pourra prévenir l'extension de la tumeur dans le corps de la mandibule et vers la base du crâne via le nerf alvéolaire inférieur [29]. Les patients ayant des lésions classées T4 sans atteinte osseuse médullaire évidente peuvent donc subir une MC.

Dans notre série, la MC a été indiquée en cas d'atteinte osseuse superficielle ou invasive ne s'étendant pas au-delà du canal mandibulaire, et ceci après évaluation de l'atteinte cliniquement, radiologiquement, et surtout en peropératoire. Cette attitude a permis d'avoir des résultats satisfaisants sur le plan carcinologique (82,4% de limites osseuses saines) et évolutif (76,5% de rémissions et de survie pour ces tumeurs qui en son en général de mauvais pronostic). Dans les études de Dubner [21] et de Totsuka [22], la majorité des récives concernent les tissus mous et il n'y a aucune différence significative entre les taux de récive entre la MS (6% et 25% respectivement) et la MC (14% et 19% respectivement). Tankéré [20] a trouvé des résultats comparables. Dans une étude publiée en 2003, O'Brien et al [23] ont montré que le contrôle local des cancers de la cavité orale et de l'oropharynx n'est pas corrélé au stade T, ni à l'envahissement osseux ou à l'étendue de la résection mandibulaire, alors que la présence de recoups muqueuses envahies influence significativement le taux de survie. Ils préconisent donc une mandibulectomie conservatrice pourvu que celle-ci ne compromette pas la qualité de la résection muqueuse. D'autres études [17,24,25] ont trouvé des résultats comparables. Tei et al [26] ont montré qu'il n'y a pas de différence significative entre les taux de survie des patients qui ont eu une MC (pratiquée pour une tumeur qui ne s'étend pas au-delà du canal mandibulaire) et ceux qui ont subi une MS.

Par ailleurs, il est important de noter qu'il est possible de réaliser une résection conservatrice de la partie postérieure de la mandibule dans les cancers du trigone rétro-molaire et de l'oropharynx tant qu'il n'y a pas atteinte du canal mandibulaire. Cette technique donne des résultats satisfaisants de point de vue carcinologique (jusqu'à 93,7% de contrôle local) [27].

Enfin, la MC donne de meilleurs résultats fonctionnels et esthétiques par rapport à la MS surtout lorsque celle-ci



emporte la symphyse ou s'associe à une désarticulation temporomandibulaire. Les résultats de notre série et ceux de la littérature prouvent que l'efficacité de la mastication est meilleure dans la MC [27,28]. Celle-ci doit donc être pratiquée autant que possible afin d'améliorer la qualité de vie des patients.

CONCLUSION

L'examen clinique et le bilan radiologique sont d'un grand apport dans l'évaluation de l'envahissement mandibulaire dans les cancers de la cavité orale et de l'oropharynx. L'examen peropératoire avec décollement du périoste augmente significativement la sensibilité dans la détection de cette atteinte [31].

Une atteinte du canal mandibulaire ou après radiothérapie justifie une mandibulectomie segmentaire interruptrice. Dans les autres cas une mandibulectomie conservatrice doit être pratiquée autant que possible. Cette attitude permettra le contrôle carcinologique local tout en ayant de meilleurs résultats esthétiques et fonctionnels.

REFERENCES

- [1] Randall CJ, Eyre J, Davies D, et al. Marginal mandibulectomy in malignant disease: Indications, rationale and results. *J Laryngol Otol* 101:676, 1987.
- [2] Bahadur S. Mandibular involvement in oral cancer. *J Laryngol Otol* 1990;104:968-971.
- [3] Gilbert S, Tsadik A, Leonard G. Mandibular involvement by oral squamous cell carcinoma. *Laryngoscope* 1986;96:96-101.
- [4] Depondt J, Guedon C, Cohen B, Nallet E, Gehanno P. La pharyngectomie latérale transmandibulaire conservatrice. Résultats fonctionnels sur une série de 38 patients. *Ann Otolaryngol Chir Cervicofac* 1993 ;110 :456-461.
- [5] Soo KC, Spiro RH, King W, Harvey W, Strong EW. Squamous carcinoma of the gums. *Am J Surg* 1988;156:281-285.
- [6] Tsue TT, McCulloch TM, Girod DA, Couper DJ, Wey Muller EA, Glenn MG. Predictors of carcinomatous invasion of the mandible. *Head Neck* 1994;16:116-126.
- [7] Nallet E, Piekarski JD, Bensimon JL, Ameline E, Barry B, Gehanno P. Apport de l'IRM et du scanner dans les cancers oro-buccopharyngés avec envahissement osseux. *Ann Otolaryngol Chir Cervicofac* 1999;116:263-269.
- [8] Weisman RA, Kimmelman CP. Bone scanning in the assessment of mandibular invasion oral cavity carcinomas. *Laryngoscope* 1982;92:1-4.
- [9] Shaha AR. Preoperative evaluation of the mandible in patients with carcinoma of the floor of the mouth. *Head Neck* 1991;13:398-402.
- [10] Minn H, Aitasalo K, Happonen RP. Detection of cancer recurrence in irradiated mandible using positron emission tomography. *Eur Arch Otorhinolaryngol* 1993;250:312-315.
- [11] Close LG, Merkel M, Burns DK, Schaeffer SD. Computed tomography in the assessment of mandibular invasion by intraoral carcinoma. *Ann Otolaryngol Chir Cervicofac* 1986;95:383-388.
- [12] Baker HL, Woodbury DH, Krause CJ, Saxon KG, Stewart RC. Evaluation of bone scan by scintigraphy to detect subclinical invasion of the mandible by squamous cell carcinoma of the oral cavity. *Otolaryngol Head Neck Surg*. 1982;90:327-336.
- [13] Talmi YP, Bar-Ziv J, Yahalom R, Teicher S, Eyal A, Shehtman I, Kronenberg J. DentaCT for evaluating mandibular and maxillary invasion in cancer of the oral cavity. *Ann Otol Rhinol Laryngol* 1996;105:431-437.
- [14] Brown JS, Griffith JF, Phelps PD, Browne RM. A comparison of different imaging modalities and direct inspection after periosteal stripping in predicting the invasion of the mandible by oral squamous cell carcinoma. *Br J Oral Maxillofac Surg* 1994;32:347-359.
- [15] Kassel EE, Keller MA, Kucharczyk W. MRI of the floor of the mouth, tongue and oropharynx. *Radiol Clin North Am* 1989;27:331-351.
- [16] Imola MJ, Gapany M, Grund F, Djallilian H, Fehling S, Adams G. Technetium 99m Single Positron Emission Computed Tomography Scanning for assessing mandible invasion in oral cavity cancer. *Laryngoscope* 2001;111:373-381.
- [17] Werning JW, Byers RM, Novas MA, Roberts D. Preoperative assessment for and outcomes of mandibular conservation surgery. *Head Neck* 2001;23:1024-1030.
- [18] Müller H, Slootweg PJ. Mandibular invasion by oral squamous cell carcinoma. *J Craniomaxillofac Surg* 1990;18:80-84.
- [19] Mc Gregor AD, Mc Donald DG. Patterns of spread of squamous cell carcinoma within the mandible. *Head Neck Surg* 1989;11:457-462.
- [20] Tankéré F, Golmard JL, Barry B, Guedon C, Depondt J, Gehanno P. Prognostic value of mandibular involvement in oral cavity cancers. *Rev Laryngol Otol Rhinol* 2002;123:7-12.
- [21] Dubner S, Heller KS. Local control of squamous cell carcinoma following marginal and segmental mandibulectomy. *Head Neck* 1993;5:29-32.
- [22] Totsuka Y, Usui Y, Tei K, Kida M, Mizuhoshi T, Notani K, Fuhuda H. Results of surgical treatment for squamous carcinoma of the lower alveolus. Segmental vs Marginal resection. *Head Neck* 1991;13:114-120.
- [23] O'Brien CJ, Adams JR, McNeil EB, Taylor P, Laniewski P, Clifford A, Parker GD. Influence of bone invasion and extent of mandibular resection on local control of cancers of the oral cavity and oropharynx. *Int J Oral Maxillofac Surg* 2003;32:492-497.
- [24] Ord RA, Sarmadi M, Papadimitrou J. A comparison of segmental and marginal bony resection for oral squamous cell carcinoma involving the mandible. *J Oral Maxillofac Surg* 1997;55:470-478.
- [25] Munoz Guerra MF, Navan Gias L, Campo FR, Perez JS. Marginal and segmental mandibulectomy in patients with oral cancer: a statistical analysis of 106 cases. *J Oral Maxillofac Surg* 2003;61:1289-1296.
- [26] Tei K, Totsuka Y, Lizuka T, Ohmori K. Marginal resection for carcinoma of the mandibular alveolus and gingiva where radiologically detected bone defects do not extend beyond the mandibular canal. *J Oral Maxillofac Surg* 2004;62:834-839.
- [27] Petruzzelli GJ, Knight FK, Vandevender D, Clark JI, Emami B. Posterior marginal mandibulectomy in the management of cancer of the oral cavity and oropharynx. *Otolaryngol Head Neck Surg* 2003;129:713-719.
- [28] Namaki S, Matsumoto M, Ohba H, Tanaka H, Koshikawa N, Shinohara M. Masticatory efficiency before and after surgery in oral cancer patients: comparative study of glossectomy, marginal mandibulectomy, and segmental mandibulectomy. *J Oral Sci* 2004;46:113-117.
- [29] Haribhakti VV. The dentate adult human mandible: an anatomic basis for surgical decision-making. *Plast Reconstr Surg* 1996;97:536-543.
- [30] Politi M, Costa F, Robiony M, Rinaldo A, Ferlito A. Review of segmental and marginal resection of the mandible in patients with oral cancer. *Acta Otolaryngol* 2000;120:569-579.
- [31] Genden EM, Rinaldo A, Jacobson A, Shaha AR, Suarez C, Lowry J, Urquhart AC, Werner JA, Gullane PJ, Ferlito A. Management of mandibular invasion: When is a marginal mandibulectomy appropriate? *Oral Oncology* 2005;41:776-782.