

*Departement Interne Geneeskunde en Degenerasie Siektebestaanse Groep, W.N.N.K., Universiteit van Stellenbosch,
Karl Bremer-Hospitaal, Bellville, Kaap*

Geval 7. Paroksismale Hartblok en Ventrikulêre Stilstand met latere ontwikkeling van Volledige Hartblok

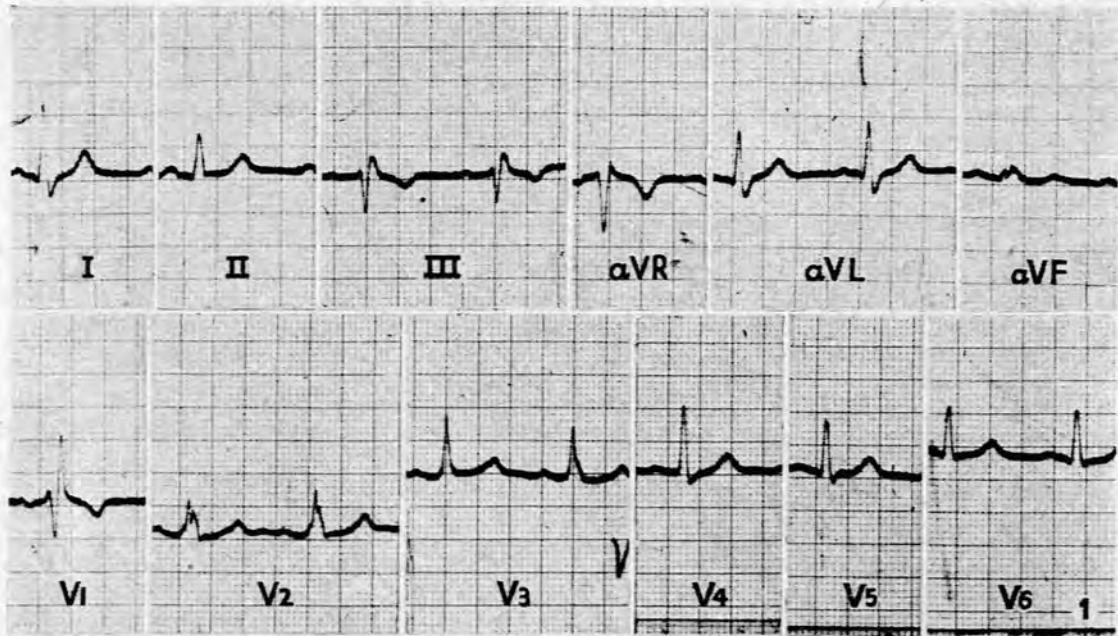
'n Blanke manlike pasiënt, 60 jaar oud, is toegelaat tot die urologiese afdeling op 13 Augustus 1959 om 'n prostatektomie te ondergaan. Benewens sy urologiese klagtes en bevindings het hy ook gemeld dat hy sedert Januarie 1956 toevalle van floute kry. Op navraag blyk dit dat dié toevalle geen spesiale eienskappe het nie, behalwe dat hulle bestaan uit kortstondige, skielike episodes van bewussynsverlies. Daar is geen epileptiese eienskappe aan verbonde nie. Die toevalle van sinkopie het voorgekom onder omstandighede van rus of beweging en

was so kortstondig van duur dat hulle geen noemenswaardige ongemak veroorsaak het nie.

Algemene fisiese ondersoek het geen positiewe afwykings van betekenis gelewer nie. Polsspoed 86 per minuut. Pulse was almal goed tasbaar en daar was geen duidelike bevindings wat gedui het op arteriosklerose nie. Bloeddruk 150/85 mm. Hg.

Ondersoek van die hart en hartvatstelsel het veral normaal voorgekom.

Röntgenfoto's van die borskas. Die aorta het effens verwyd voorgekom. Verder het die hart en longe 'n normale röntgenologiese beeld getoon.



Afb. 1

Die pasiënt het sy operasie ondergaan sonder enige komplikasies. Tien dae na die operasie het hy egter skielik 'n toeval van bewussynsverlies gehad terwyl hy in die bed gelê het. Hy het blykbaar geskok voorgekom. Hy het 'n polsspoed van 20 tot 30 per minuut gehad toe sy toestand onder die aandag van die verpleegsters gekom het. Daar was geen bloeddrukbeplaging nie en hy het na ongeveer 20 minute weer normaal gelyk.

Tydens die mediese ondersoek wat hierop gevolg het, is daar weer geen afwykings gevind nie.

ELEKTROKARDIOGRAM

Afb. 1: Daar was 'n sinusritme teen 70 per minuut. PR-tyd was 0.18 sek. QRS toon 'n patroon van regter-bondeltakblok. ST-segmente en T-uitwykings kom normaal voor. Behalwe vir die beeld van regter-bondeltakblok is daar geen ander geleidingstoornis nie. Daar is geen tekens van miokardiale hipertrofië of isgemie nie. Daar is geen aanduiding van onlangse of ou miokardiale infarksie nie.

Na hierdie episode het die pasiënt weer twee geringe toevale van sinkopie gehad. Gedurende November 1956 het hy 'n derde toeval gehad en daar kon klinies vasgestel word dat 'n periode van asistolie met terugkeer na normale sinusritme plaasgevind het. Hy is daarna met gereelde tussenposes gesien en is behandel met efidrien, 15 mg. 4-uurliks. Sy polsspoed het om en by 80 per minuut gebly by elke hospitaalbesoek.

Gedurende Mei 1957 is dit opgemerk dat sy polsspoed 32 per minuut was en die pasiënt het toe beweer dat hy reeds 'n paar maande lank geen toevale van sinkopie gehad het nie. Sedertdien is hy nog gereeld onder toesig. Sy polsspoed bly stadig, ongeveer 30 per minuut, en hy het geen verdere episodes van bewussynsverlies gehad nie. Sy bloeddruk is ook gehandhaaf by 150/100 mm. Hg. en daar is geen ander kardiiovaskulêre afwykings nie.

Die elektrokardiografiese beeld het vanaf Mei 1957 onveranderd gebly (Afb. 2) en is dié van volledige hartblok met 'n meer uitgesproke 'n beeld van regter-bondeltakblok.

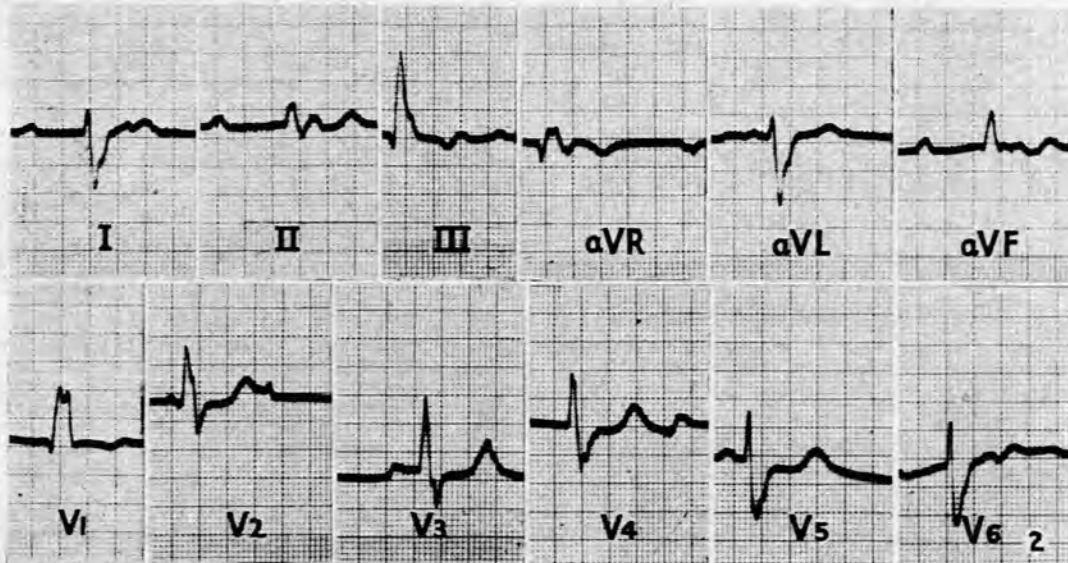
BESPREKING

Episodes van Adams-Stokes toevale het by hierdie pasiënt voorgekom terwyl hy tussen die aanvalle normale sinusritme gehad het. Maande later eers het daar permanente volledige hartblok ontstaan. Hierdie verloop van sake word ook deur ander vermeld,¹ maar is 'n seldsame verskynsel en is ook

bekend as paroksismale ventrikulêre stilstand.² 'n Kliniese diagnose is uiters moeilik onder hierdie omstandighede en die toestand mag verkeerdelik gediagnoseer word as 'n geval van histerie, epilepsie of as vaso-vagale toevale. Geringe afwykings in die elektrokardiogram mag die vermoede verwek van die werklike oorsaak van die toevale, soos die teenwoordigheid van 'n vol of verlengde PR-tyd of volledige of onvolledige bondeltakblok, hoewel hierdie bevindings op sigself nie enige direkte betekenis mag inhou nie. Alle pogings moet dan aangewend word om een van hierdie toevale persoonlik te kan waarneem.

Die meganisme van die sinkopie-toeval is die onvermoë van die ventrikel om saam te trek gedurende die verloop van 'n volledige hartblok, of wanneer daar 'n vertraging is in die ontstaan van idio-ventrikulêre ritme gedurende die oorgangstydperk van 'n normale sinusritme tot 'n gedeeltelike of volledige hartblok.³ Skynbaar is laasgenoemde die meganisme soos dit by hierdie pasiënt voorgekom het. Soortgelyke Adams-Stokes toevale mag egter ook plaasvind gedurende periodes van ventrikulêre tagikardie of fibrillasie, met of sonder geassosieerde volledige hartblok.³

Sinkopie-aanvalle mag ook voorkom as gevolg van hartstilstand by pasiënte met andersins 'n normale harttoestand, as gevolg van vagale reflekse, veral vanaf 'n sensitiewe karotis sinus. By hierdie pasiënt het die teenwoordigheid van 'n beeld van bondeltakblok waarskynlik die vermoede verwek van 'n moontlike hartstilstand as oorsaak vir die sinkopie-toevale, hoewel die beeld van bondeltakblok wat volledige atrio-ventrikulêre blok mag voorafgaan, gewoonlik meer 'n linker-bondeltakblok is.⁴ Die latere ontwikkeling van 'n volledige hartblok het die onderliggende geleidingsfout verder bevestig. Dit is betekenisvol dat daar geen verdere sinkopietoevale was vandat die idioventrikulêre ritme stabiliteit bereik het nie.



Afb. 2

SUMMARY

A patient, aged 60 years, complained of mild syncopal attacks for some months. It subsequently transpired that these were Adams-Stokes seizures as a result of asystole which occurred

during the course of normal sinus rhythm. This condition has been termed paroxysmal heart block and ventricular standstill.

The only possible indication of the underlying disturbance of conduction was the presence of right bundle-branch block.

The patient subsequently developed complete heart block and with an established idioventricular rhythm had no further episodes of syncope.

VERWYSINGS

1. Penton, G. B., Miller, H. en Levine, S. A. (1956): *Circulation*, 13, 801.
2. Lawrence, J. S. en Forbes, G. W. (1944): *Brit. Heart J.*, 6, 53.
3. Parkinson, J., Papp, C. en Evans, W. (1941): *Ibid.*, 3, 171.
4. Wright, J. C. (1955): *Cardiologia (Basel)*, 27, 1.