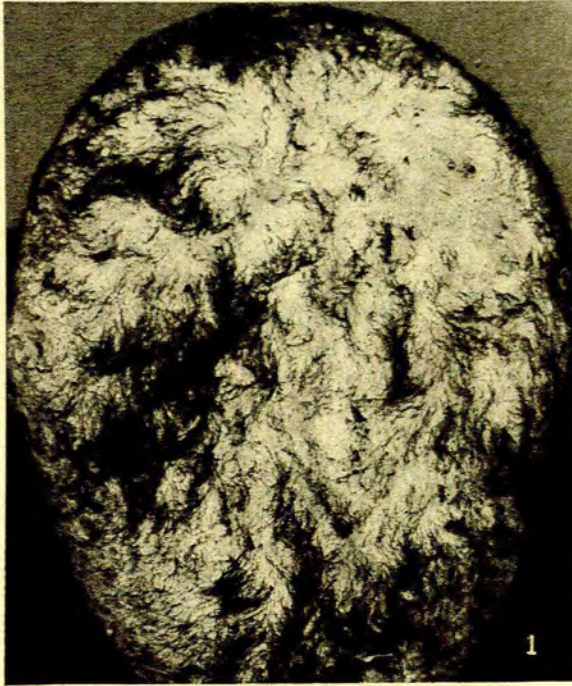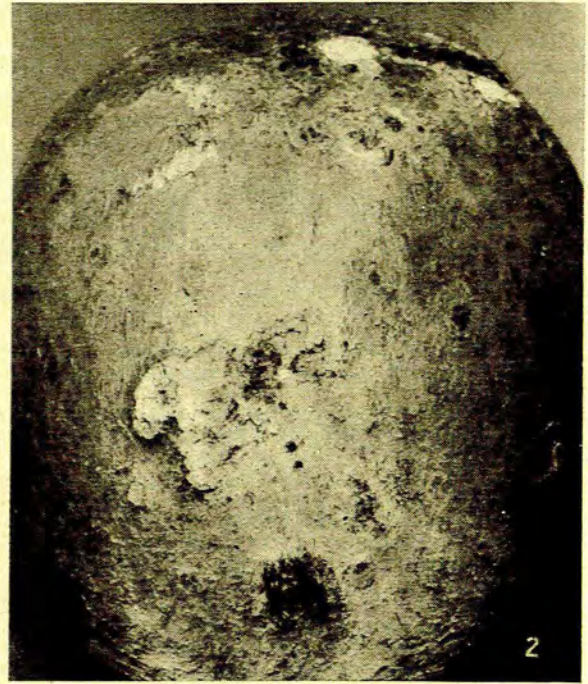


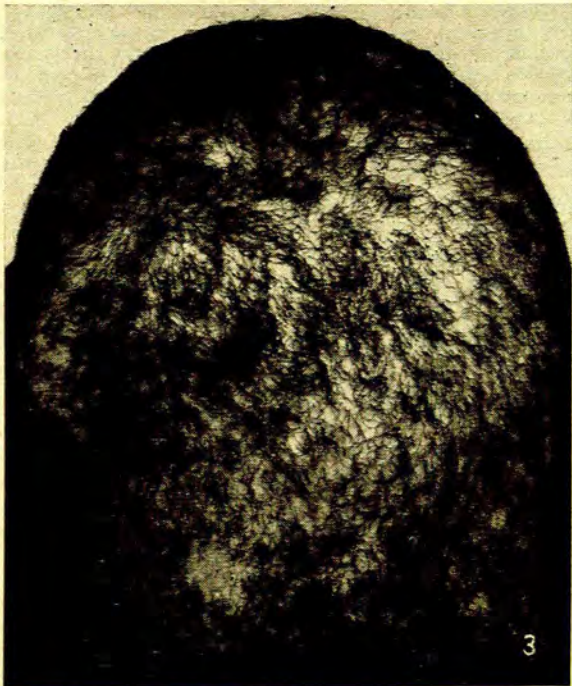
## DIE UITWERKING VAN GRISEOFULVIN OP FAVUS — IN BEELD

JAMES MARSHALL, M.D., *Departement Dermatologie, Universiteit van Stellenbosch*

Afb. 1



Afb. 2



Afb. 3

Afb. 1. Junie 1958. Favus, wat etlike jare geduur het, by 'n 12-jarige Kleurlingmeisie. Die kopvel is deur 'n dik, sagte, geel-wit kors bedek (Lat. *favus* = heuningkoek) en die dun hare is droog, bros en dof. *Trichophyton schoenleini* is uit die hare gekweek.

Die kopvel is die uitverkore plek vir favus, maar die huid en die naels word ook soms aangetas. Favus ontstaan gewoonlik by kinders, maar volwassenes is nie immuun nie. Favus van die kopvel is uiters chronies; dit is nie tot spontane genesing geneig nie, maar dit veroorsaak uiteindelik 'n sikatrisiële atrofie en alopesie. Die standaard-behandeling van die verlede, röntgen-terapeutiese ontharing gevolg deur die aanwending van anti-skimmel-salwe, was nie altyd suksesvol nie.

Afb. 2. Maart 1959. Na ontharing en plaaslike behandeling het die toestand verbeter en weer hervat. Die nuwe hare bevat skimmel-elemente en tipiese *scutula*, massas van skimmelradre en reste van epiteelselle het verskyn. Griseofulvin (Grisovin, Fulcin), 250 mg. viermaal daaglik, 25 dae lank, is voorgeskryf.

Griseofulvin,<sup>1-4</sup> 'n antiskimmel-antibiotikum, is 'n metaboliese produk van *Penicillium griseofulvum* Dierckx. Dit skyn effektief te wees teen die keratolitiese skimmels (trichophyta, epidermophyta en microspora) wat omloop by die mens veroorsaak.

Afb. 3. Augustus 1959. Die pasiënt het verdwyn, maar 5 maande later is sy opgespoor. Die hare lyk normaal, maar daar is 'n mate van atrofie van die kopvel (hare kort afgeknip om dit te toon), en 'n paar skubbe is aanwesig. Mikroskopiese ondersoek het gedegenerende skimmel-elemente in sommige hare getoon, maar die skubbe het alleenlik uit epiteelselle bestaan.

Grisovin is voorsien deur Glaxo Laboratories S.A. (Pty.) Ltd. Foto's: Mnr. Robert Ellis, A.I.B.P., A.C.P.I.P., Departement Kliniese Fotografie, Karl Bremer-Hospitaal, Bellville, Kaap.

## VERWYSINGS

1. William, D. I., Marten, R. H. en Sarkany, I.: (1958) *Lancet*, 2, 1212.  
2. Blank, H. en Roth, F. J. (1959): *Arch. Derm. Syph. (Chicago)*, 79, 259.

3. Van die Redaksie (1959): *S. Afr. T., Geneesk.*, 33, 433.  
4. Cochrane, T. en Tullett, A. (1959): *Brit. Med. J.*, 2, 286.