

'N ONGEWONE KOMPLIKASIE VAN 'N FRAKTIUR VAN DIE FEMURSKAG



Op 24 Oktober 1958 is 'n 30-jarige Naturelleman tot die Algemene Hospitaal, Pretoria, toegelaat met 'n fraktuur van sy linker-femur.

Die fraktuur was reeds presies 2 maande oud en is tot op daardie tydstip behandel in 'n Thomas-spalk met vel-trekking. Die geskiedenis was dat hy gegly en geval het op 26 Augustus

1958. Hy is na 'n naburige hospitaal geneem en röntgenfotos het 'n fraktuur getoon van die boonste derde van die skag van die linker-femur.

By toelating is weer röntgenfotos geneem. Die fragmente het nog 'n groot mate van verplasing getoon (Afbs. 1 en 2) met oorvleueling en verkorting. Oormatige kallus was

teenwoordig. Dit het egter nie na normale kallus gelyk nie, en groot sistiese holtes is daarin opgemerk.

Die pasiënt het nog gekla van pyn en daar was klinies reeds hegting. 'n Verspreide geswel was teenwoordig met rooiheid en warmte van die oorliggende vel. Die geswel was rubberhard en drukteer. Daar is nie opgelet na geruise of trilling nie. Die sirkulasie in die ledemate was goed.

Daar is besluit om 'n oop reduksie van die fraktuur te doen met intramedullêre fiksasie. Die snit is gemaak langs die anterolaterale kant van die dy. 'n Rubberharde massa kallus wat op plekke met die vinger ingedruk kon word, is ontbloot tussen die fragmente. Nadat die kallus versigtig met 'n osteotom probeer verwyder is, is 'n groot gelokuleerde holte gevind, so groot soos 'n man se vuus. Dit het gladde glansende wande gehad, oordek met ongestolde bloed. In die holte was 'n groot hoeveelheid swart ongestolde bloed. Nadat dit uitgesuig was, is gevind dat die holte weer stadig opvul met donkerkleurige bloed. Met verdere disseksie is

bloeding het tydens die operasie plaasgevind en 2 pinte bloed is toegedien.

Na die operasie is die klopping in linker-been met 'n mate van onrus gereeld dopgehou. Die dorsalis pedis het steeds swak kloppinge getoon, maar binne 2 uur was al die polse in die been sterk waarneembaar en geen tekens van versteurde sirkulasie meer waarneembaar nie. Die res van die postoperatiewe verloop was normaal.

In retrospek kan die eienaardige voorkoms van die röntgenfoto nou soos volg verklaar word: dit het die tipiese voorkoms van 'n aneurismale beensis.

Blykbaar was daar geringe beskadiging van die bloedvate in die gebied van die fraktuur, nl. die arteria en vena profunda femoris, waar 'n kommunikasie bestaan het tussen die fraktuur-hematoom en die genoemde vate. Met die ontstaan van nuwe been is die hematoom omsluit met balkies en as gevolg van die arteriële kloppinge in die hematoom is uitsetting van die nuwe been veroorsaak, tesame met die sogenaamde seepbel voorkoms. As daar voor die operasie versigtiger te werk gegaan was, sou 'n geruis sekerlik hoorbaar gewees het wat 'n mens op jou hoede sou kon stel vir die moontlikheid van 'n vasculêre komplikasie. Nogmaals is die ou bekende feit weer beklemtoon: oop reduksie van hierdie frakture behoort nie aangepak te word sonder voldoende chirurgiese fasiliteite nie, selfs wanneer arteriële hegtings of oorplantings gedoen moet word. Genoegsame bloed vir oortapping moet ook binne vinnige bereik wees.

OPSOMMING

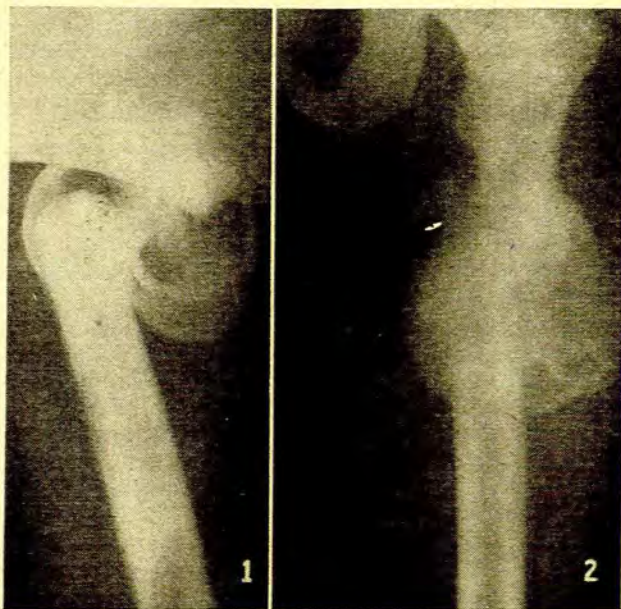
'n Geval is beskryf waar 'n aneurismale beensis 'n fraktuur van die boonste derde van die femur kompliseer. Die belang van voldoende chirurgiese fasiliteite en bloed vir oortapping by die hantering van hierdie gevalle word beklemtoon.

SUMMARY

An unusual complication of fracture of the femoral shaft is described. Pre-operative X-rays of a 2-month-old fracture showed cystic spaces in the callus. During operation for insertion of an intramedullary pin, a cystic space filled with blood was exposed in the callus between the bone fragments. The profunda femoris artery and vein were ligated as these vessels communicated with the cyst. The patient made an uneventful recovery.

The importance of having adequate facilities to deal with vascular complications during open reduction of this type of fracture, is stressed.

Graag wil ek teenoor dr. J. G. du Toit, Hoof van die Ortopediese Afdeling, en dr. I. S. de Wet, ortopediese chirurg, my dank betuig vir hulle hulp en aanmoediging. Ook wil ek dr. J. T. Vorster, Superintendent, Algemene Hospitaal, Pretoria, bedank vir sy toestemming om die geval te publiseer.



Afbs. 1 en 2. Verplasing van die skag van die femur met oormatige kallus en sistiese holtes daarin

gevind dat die arteria profunda, sowel as die vena in die agterste wand van die kallus betrokke was en gedurende die disseksie is die vate geskeur en moes afgebind word. Hierna is die fraktuur gereduseer en met 'n Küntscher-tipe pen gefikseer. Heelwat meer as die gemiddelde hoeveelheid